Path. 121 f Bertschinger

BIBLIOTHECA
REGIA
MONACENSIS

(Aus der medicinischen Klinik des Herrn Professor Dr. Eichhorst in Zürich.)

Die Erfahrungen

über die

Behandlung der Tuberculose mittelst Koch'schen Tuberculins

auf der medicinischen Klinik

des Herrn Professor Dr. **H. Eichhorst**

im Kantonsspital in Zürich.

Inaugural-Dissertation

zur

Erlangung der medicinischen Doctorwürde

der

hohen medicinischen Facultät

der

UNIVERSITÄT ZÜRICH

vorgelegt von

C. Bertschinger,
med. pract., Enge-Zürich.

Genehmigt auf Antrag
des Hrn. Prof. Dr ***H. Eichhorst.***

ZÜRICH
Druck des ART. INSTITUT ORELL FÜSSLI
1892.

BIBLIOTHECA
REGIA
MONACENSIS

Die Erfahrungen

über die

Behandlung der Tuberculose mittelst Kochschen Tuberculins

auf der

med. Klinik im Kantonsspital in Zürich.

Seiner lieben Mutter

in Dankbarkeit

gewidmet

vom Verfasser.

Vorwort.

Vorliegende Arbeit kann ich nicht der Öffentlichkeit übergeben, ohne noch einige Worte des Dankes an meinen hochverehrten Lehrer

Herrn Prof. Dr. H. EICHHORST

zu richten für die freundliche Beurteilung und rasche Erledigung, welche die Arbeit gefunden.

Gleichzeitig muss ich auch dem Art. Institut Orell Füssli meinen Dank bezeugen für sein Entgegenkommen, welches es ermöglichte, dass das ganze Werk in knapp drei Wochen (inclusive der Neujahrsfeiertage) mitsammt den graphischen Tabellen fertig gestellt und gebunden wurde.

ENGE-ZÜRICH, im Januar 1892.

Der Verfasser.

I. Einleitung.

Es war in einer Sitzung des im Jahr 1890 in Berlin abgehaltenen internationalen Aerztecongresses, da der Berliner Professor der Hygieine, Hr. Dr. *Rob. Koch,* zum ersten Mal eine Bemerkung fallen liess, wonach es ihm gelungen sei, ein Mittel zu finden, das eventuell Tuberkulose zum Stillstand zu bringen und zu heilen im stande sei. Durch das allgemeine Drängen aller seiner Freunde und Collegen endlich besiegt, publicierte er in der Deutschen medicinischen Wochenschrift Nr. 46a seine ersten „Mitteilungen über ein Heilmittel gegen die Tuberculose". Dieselben bekamen noch am Erscheinungstage dank der modernen Journalistik weitgehendste Verbreitung und Abdruck. Sie schlugen ein wie ein Blitz aus heiterem Himmel und bildeten lange das Tagesgespräch. Ein weitgehender Optimismus machte sich fast überall geltend und nur wenige besonnene Gelehrte liessen sich nicht von vorneherein hinreissen, ihren Skepticismus aufzugeben gegenüber einer so ganz aussergewöhnlichen Verheissung, welche die vorher allgemein gehegte Ansicht über die Heilung der Tuberculose gänzlich annullirte. Ueberall, auch bei den Skeptikern, brannte man vor Begierde, sich durch eigene Anwendung ein Urteil zu bilden darüber, was das Mittel verhiess, und auch an Zürcher Kliniken wurde daher sofort „Koch'sche Lymphe" bestellt. Bei der colossalen Nachfrage dauerte es einige Zeit, bis dieselbe erhältlich war. Am 23. November 1890 traf dieselbe endlich ein und wurde sofort vor dicht gefülltem Auditorium in Anwendung gebracht. Es wurden zunächst nur leichte Fälle zur Injection benutzt. Die Injectionen wurden in der in Abschnitt III angegebenen Weise gemacht. Die Patienten wurden alle zwei Stunden gemessen.

Ebenso wurde die Menge des Sputums alle 24 Stunden bestimmt und die Patienten wöchentlich zweimal gewogen. Es wurde gleichzeitig eine fortlaufende Serie von Tuberkelbacillenpräparaten aus dem Sputum wöchentlich zweimal von den verschiedenen Patienten angelegt. Später, als man sich über das Mittel ein vorläufiges Urteil gebildet und als der Andrang der Patienten ins ungeheure wuchs, erhielt durch das Drängen der Patienten auch ab und zu ein von vorneherein desperater Fall einige Injectionen.

Seit dieser Zeit sind viele Publikationen erschienen. Nach den ersten enthusiastischen Berichten, die schon vorlagen lange bevor überhaupt ein Patient wirklich aus der Behandlung entlassen werden konnte, machten sich andere bemerkbar, welche die ursprüngliche Publikation nicht bestätigten. Die Skeptiker, die zuerst sich in tiefes Schweigen gehüllt, traten immer zahlreicher hervor und es entspann sich ein ziemlich lebhafter Kampf zwischen Freunden und Gegnern der Sache. Mitten in diesen Kampf hinein kam plötzlich die Fortsetzung der Mitteilungen über ein Heilmittel gegen Tuberculose von Prof. Dr. R. Koch in Nr. 3 der Deutschen Medicinischen Wochenschrift * und brachte damit die verschiedenen Hypothesen über die Herkunft des Mittels zum Schweigen und zerstörte damit die Ansicht, dass es sich um ein sog. Toxalbumin handle, äusserte auch gleichzeitig eine Hypothese über dessen Wirkungsweise. Mochten nun die Ansichten über den therapeutischen Wert des Mittels noch so verschieden sein, darin stimmte man wohl allgemein überein, dass es sich um eine bacteriologisch höchst interessante Entdeckung handelte. Die Publikationen über die therapeutischen Resultate mehrten sich inzwischen ins unzählbare. Wo irgend immer ein Spital, eine Klinik, wurden Versuche angestellt, die Veröffentlichungen zur Grundlage dienten. Wenn trotzdem das Urteil noch nicht ganz zum Abschluss gekommen ist, so liegt das wohl hauptsächlich an der zu Grunde liegenden Krankheit, die eben eine lange Beobachtungszeit erfordert. Inzwischen sind Versuche gemacht

* *Anmerkung:* Jahrgang 1891.

worden, das Mittel einer Reinigung zu unterwerfen (Klebs, Hunter); leider liegen eingehende Berichte hierüber noch nicht vor.

Vorliegende Arbeit soll weder dazu dienen, ein gänzlich abschliessendes Urteil zu fällen, noch als Streitschrift der einen oder andern Partei sich beigesellen; sie ist nur dazu bestimmt, eine möglichst objective Übersicht zu geben über die Erfahrungen, die bezüglich des Tuberculins auf der medicinischen Klinik der Universität Zürich gemacht wurden. Dieser Aufgabe lässt sich wohl am besten gerecht werden durch Mitveröffentlichung sämmtlicher Krankengeschichten in extenso, damit sich weitere Beobachter ein Urteil bilden können über die Objectivität der Schlüsse, die daraus gezogen wurden.

An der Züricher medicinischen Klinik erhielten folgende 87 Patienten Injectionen von Tuberculin:

II. Krankengeschichten. *

1.

Frau X. X., Wärterin, 59 Jahre alt, aus Zürich, wird am 10. X. 1890 ins Kantonspital aufgenommen. *Myelitis compresiva, gestorben.*

Anamnese. Der Vater der Patientin ist an Schwindsucht gestorben, die Mutter an einer Lungenentzündung. Ihr einziger Bruder ist gesund. Patientin machte mit 16 Jahren die Masern durch und war immer blutarm. Menses regelmässig. Sie war verheiratet, hatte keine Kinder. Ausserdem war sie nie krank. Vor 6 Monaten (im Februar 1890) bemerkte sie zum ersten Mal Schmerz in der Lumbalgegend, rechts stärker als links. Der zugezogene Arzt elektrisirte sie während mehrerer Monate ohne Erfolg. Auch Einreibungen mit linim. Chlorof. erfolglos. Vor 4 Wochen Beginn gänzlicher Bettlägerigkeit. Das ärztliche Begleitschreiben spricht von einer äusserst heftigen Intercostalneuralgie im neunten und zehnten J. C. R. und von starker Abmagerung und gelangt zu keiner bestimmten Diagnose.

Status praesens. Vom 12. X. 90. Ziemlich grosse Frau von schlechtem Ernährungszustand, gracilem Knochenbau, höchst atrophischer Muskulatur, fast vollständig fehlendem Fettpolster. Haut glatt, trocken, ohne Besonderheiten, fühlt sich nicht erhöht temperiert an, lässt sich in hohen Falten abheben, in denen noch einzelne Fettträubchen fühlbar sind. Patientin ist bei freiem Sensorium, klagt über Schmerzen im Rücken, im Kreuz und in der linken Seite, die von der Wirbelsäule nach vorn in die Hüfte ausstrahlen. Patientin nimmt rechte Seitenlage ein und gibt an, dass sie in dieser Lage am wenigsten Schmerzen habe. Die Beine hält sie fast beständig an den Leib herangezogen, den Oberkörper etwas gebeugt, so dass sie gewöhnlich in zusammengekauerter Stellung im Bett liegt. Patientin macht einen entschieden kranken Eindruck. Sie fiebert nicht.

Puls regelmässig, leicht beschleunigt (100) von mittlerer Spannung. Die art. radialis lässt sich als etwas verdickter Strang sehr deutlich eine Strecke weit fühlen.

* *Anmerkung.* Die Gruppirung der Fälle geschah in der Art, dass die zu Beginn der Arbeit disponiblen Fälle nach dem Heilresultat eingeteilt, die folgenden in chronologischer Folge angereiht wurden. Eine Gruppirung nach Diagnose und Intensität der Erkrankung siehe in Abschnitt III, Tafel 1 und 2.

Atmung vollkommen ruhig, nicht beschleunigt, von mehr abdominalem Typus.

Gesicht in den Wangenpartien etwas gerötet, sonst blass und eingefallen. Augen frei beweglich. Pupillen mittelweit, gleich, reagieren auf Licht. Scleren rein. Conjunktiven blass. Zunge rein. Larynxeingang ohne Besonderheiten. Am Hals auf beiden Seiten mehrere verdickte Drüsenstränge fühlbar.

Thorax nicht besonders kräftig, starr, nicht druckempfindlich. Die Intercostalräume breit, tief. Der Percussionsschall beiderseits gleich laut, nicht tympanitisch. Athmungsgeräusch schwach vesiculär, leis. Obere Brustwirbelsäule stark eingefallen, so dass eine tiefe Grube entsteht zwischen den Scapulae. Der untere Teil der Brustwirbelsäule ragt dafür stärker hervor. Der eingefallene Teil macht eine leichte Biegung nach rechts. An der Lendenwirbelsäule nichts besonderes nachweisbar. Druck auf die Wirbelsäule nirgends schmerzaft.

Herzspitzenstoss nicht deutlich sichtbar noch fühlbar. Relative Herzdämpfung: Mitte des Sternum, 4. Rippe, 2 cm innerhalb der l. Mammillarlinie. Herztöne sehr leise, rein.

Abdomen: zeigt alte Striae, ist resistent auf Druck, lässt nichts besonders durchfühlen, doch ist Druck in die r. Nierengegend schmerzhaft und ist die Resistenz etwas grösser. Überall tympanitischer Schall.

Absolute Leberdämpfung von der 7. Rippe bis zum Brustkorbrand. Leber nicht palpabel.

Milzdämpfung nicht vergrössert. Milz nicht palpabel. Blasengegend nichts besonderes.

Am Becken und an den untern Extremitäten nichts abnormes nachzuweisen. Patellarsehnenreflex vorhanden. Keine Sensibilitätsstörungen. Der Gang der Patientin eigentümlich. Patientin nicht im Stande, Rücken und Beine gestreckt zu halten, sondern sie beugt Rücken, Huft und Knie und stützt sich mit beiden Händen auf die Knie, während sie sich langsam vorwärts schleppt. Dabei Schmerzen in der l. Lumbalgegend.

Patientin wirft nichts aus. Harn in normaler Menge, von normalem spez. Gewicht, klar, ohne Eiweiss und Zucker, gibt deutlich Indicanreaction. Patientin nicht obstipiert; Stuhl durch Clysmen.

Appetit ordentlich. Durst nicht vermehrt. Schlaf je nach Intensität der Schmerzen.

Diagnose: *Myelitis compressiva. (Tuberculosis vertebrax dors. IX. et X.)*

Krankengeschichte. 12. X. 90. Patientin erhält Decoct. Chinae.

15. X. 90. Bei der Untersuchung per Vagina et rectum lässt sich nichts besonders nachweisen.

25. X. 90. Patientin hält die Füsse gewöhnlich so, dass der äussere Fussrand viel tiefer liegt. Doch kann sie alle auch vom Peronaeus innervierten Bewegungen ausführen. Ausser einer starken Atrophie aller Muskeln der untern Extremitäten nichts besonderes nachweiswar. Die Sensibilität intakt. Der linke Patellarsehnenreflex etwas schwächer als rechts.

4. XI. 90. Patientin kann die Beine absolut nicht mehr selbständig bewegen. Dieselben erscheinen vollständig paralytisch. Sensibilität intakt. Beide Patellarsehnenreflexe erloschen. Blase und Mastdarm in Ordnung. An der Wirbelsäule nichts besonderes. Beständige Schmerzen in der linken Hüfte.

27. XI. 90. Erste Kochsche Injection mit 0,001 Tuberculin. Patientin fieberte zum ersten Mal. Beginn 6 Stunden nach der Injection, Höhepunkt nach 9 Stunden (39,5). Fieber während 28 Stunden. Pulsbeschleunigung. Patientin fühlte sich schlecht und klagte über Schmerzen in der linken Hufte.

17. XII. 90. Zweite Injektion von 0,001 Tuberculin. Keine besondern Erscheinungen. Leichtes Fieber (38,0) nach 6 Stunden. Dauer 18 Stunden. Keine vermehrten Schmerzen. Auch am 18. noch Temperatur 38,0 ohne Injection.

19. XII. 90. Injection von 0,002 Tuberculin. Keine Allgemeinerscheinungen. Keine vermehrten Schmerzen. Fieber bis 38,6 an diesem und am folgenden Tag. Erhält infus. valerianæ.

2. I. 91. Die Paraplegie der Beine dauert fort. Patientin vermag sie absolut nicht zu bewegen. Patellarsehnenreflexe fehlen vollständig. Berührung mit der Nadel nicht mehr gefühlt. Füsse etwas oedematös. Harn ohne Eiweiss. Hie und da Zuckungen in den Beinen. Keine Schmerzen mehr in Kreuz und Abdomen. Seit einigen Tagen hie und da secessus involuntarii.

18. I. 91. Patientin hält die Beine leicht gebeugt und zum Teil leicht gekreuzt und nimmt schiefe Stellung im Bette ein. Die Oedeme an den Füssen haben zugenommen. Am r. Troch. maj. und nach hinten beginnender Decubitus. Grenze der anaesthetischen Zone quer über das Abdomen, nicht genau zu bestimmen. Häufig secessus involuntarii.

25. I. 91. Decubitus zugenommen. Patientin blass. Appetit schlecht.

4. II. 91. An nates und os sacrum tiefe Substanzverluste mit stark geröteter Umgebung, vollständige incontinentia alvi et urinæ.

20. II. 91. Patientin vollständig hilflos. Anaesthetische Zone bis zum untern Brustkorbrand. Füsse stark oedematös. Fussspitzen stark nach innen gedreht, der äussere Fussrand tief. Decubitus vergrössert.

25. II. 91. Patientin seit gestern stark benommen, kennt ihre Umgebung nicht mehr, zischt unverständlich, wirft den Kopf hin und her, erhält Eiergrog. Diffuse Rötung bis an vordere Seite der Oberschenkel, erhält Bleiwasserumschläge.

28. II. 91. Patientin erholte sich nicht mehr und machte gestern exitus letalis.

Sectionsprotocoll. 28. II. 91. Mittelgrosse weibliche Leiche mit ziemlich starker Abmagerung und ziemlich starken Totenflecken auf dem Rücken, der Glutaealgegend, sowie mit grossen Decubitusdefecten in der Kreuzbeingegend, über der r. Darmbeinschaufel und dem r. Trochanter. Oedeme der untern Extremitäten.

Bei Herausnahme des Rückenmarks sieht man, dass ungefähr in Höhe des fünften Halswirbel aus dem Knochen käsiger Eiter herausfliesst und der ganze Knochen von käsigen Massen durchsetzt ist. In der Höhe des neunten und zehnten Brustwirbels wuchern mächtige käsige Granulationen hervor, welche sich auf die Rückenmarksdura erstrecken. Pia mässig injiciert. Im Halsmark erscheint auf dem Durchnitt die Zeichnung des Rückenmarks sehr deutlich, die graue Substanz etwas blutreicher als die weisse. Macroscopisch treten im Brustmark, wie es scheint nur hie und da, graue Verfärbungen in den Seitensträngen auf. Im Bereich der Compressionsstelle ist die graue Substanz blutreicher, die weisse Substanz quillt hervor, aber auch hier die Zeichnung deutlich erhalten.

Der Schädel länglich, von mittlerer Grösse, im ganzen sehr dünn. Im sinus longitud. Blutgerinnsel. Dura aussen wenig gespannt, von weisslicher Farbe, wenig blutreich. Auf der Innenfläche kleine Haemorrhagien und Auflagerungen von roten von Gefässen durchsetzten Membranen. Pia leicht oedematös, ohne Besonderheiten. Gehirnsubstanz fest, von mässigem Blutreichtum. Seitenventrikel ganz leicht erweitert.

Unterhautzellgewebe fettarm. Muskulatur sehr schlaff, von hellrötlicher Farbe. Netz fettarm. Zwischen der Glissonschen Kapsel und dem Pericard zarte Verwachsungen. Zwerchfellstand rechts unterer Rand der sechsten Rippe, links ebenso. Beide Lungen an der Spitze leicht verwachsen. Linke Pleurahöhle leer. In der rechten in den untern Partien wenige gelblich eitrige Massen. Im Herzbeutel wenig klare Flüssigkeit. Herz klein. Epicard fettarm. Rechter Ventrikel eng, Muskulatur schlaff, graurot, ausgedehnte Blutinbibition des Endocards der Klappen. Rechter Klappenapparat intact. Linker Ventrikel eng, sonst unverändert.

Linke Lunge gross, zeigt an der Spitze einige leichte Verdichtungen, zum Teil auch von grauen Knötchen durchsetzt. Lunge auf dem Durchschnitt von rötlicher Farbe, überall lufthaltig, einzelne Stellen leicht oedematös. In grösseren Lungenarterienästen des Unterlappens finden sich geriffelte und zum Teil schon adhaerierende Thromben. Bronchien leicht gerötet, ohne Besonderheiten. Bronchialdrüsen schiefrig pigmentiert, einzelne von weissen Strängen und Knötchen durchsetzt. Rechte Lunge besonders hinten unten sehr fest mit der Wirbelsäule verwachsen, welche selbst hier von käsigen Massen durchsetzt ist und von der sich Knochenstücke loslösen. Hier besteht auch eine starke Vortreibung der costalen Pleura. Von hier aus gehen käsige Massen in die Lunge hinein, welche zum Teil auch noch Knochenfragmente enthalten. Lunge auf dem Durchschnitt blutreich, leicht oedematös. In der Spitze einige schiefrige Verdichtungen und eine kleine Höhle mit glatter Wandung. Im Unterlappen geht hinten von der Perforationsstelle aus eine frische, käsige Induration des Lungengewebes vor sich.

Beim Herausnehmen der Halsorgane zeigt sich in der Höhe vom 5. bis 7. Halswirbel zwischen Wirbelsäule und Halsorganen das Gewebe von eitrigen Massen durchsetzt. Die Wirbel hier ebenfalls durch käsige Infiltration zerstört. Halsorgane nichts besonderes. Thyreoidea klein. Tracheobronchialdrüsen zum Teil stark pigmentiert und von weissen Strängen und Knötchen durchsetzt.

Milz 17 *cm* lang, 8,5 *cm* breit, 4,5 *cm* tief, auf dem Durchschnitt hellrot, blutreich, Pulpa vorquellend. Linke Niere etwas klein, Kapsel nicht ohne Substanzenverlust abziehbar, an der Oberfläche von Narben und Cysten durchsetzt. Auf dem Durchschnitt die Rinde verschmälert. Niere schlaff, hellrot, Nierenbecken ohne Besonderheiten. Rechte Niere wie die linke, nur etwas grösser und die Narben kleiner.

Magen und Duodenum ohne Besonderheiten. Leber mit einigen deutlichen Atmungsfurchen. Linker Lappen verkleinert, Durchschnitt blutreich. Die Lobuli an der Peripherie verfettet. Blase ziemlich weit, enthält leicht getrübten Urin. Schleimhaut gerötet.

Uterus ist dicht am innern Muttermund durch ein schweres, orangengrosses Myom, welches seitlich aufsitzt, abgeknickt. Das Myom ist verkalkt. Im Fundus noch ein wallnussgrosses und ein kirschkerngrosses Myom.

Darm ohne Besonderheiten. Beim Aufschneiden des rechten Oberschenkels zeigt sich, dass hier eine ausgedehnte Phlegmone, kein einfaches Oedem besteht. Links Oedem. Vena femoral. an der Abgangsstelle der v. profunda femoris durch einen Thrombus verlegt, welcher sich in die prof. fem. fortsetzt, an ihrer Wandung fest anhaftet und nach oben mit einer unregelmässigen Rissfläche endigt. Im harten Gaumen ein etwa frankenstückgrosses, nicht ganz rundliches Defect.

Diagnose: Tuberculöse Caries des V.—VII. Hals- und der IX.—X. Brustwirbel. Übergreifen derselben auf die Pleura und den Unterlappen der rechten Lunge, sowie den Rückenmarkskanal. Frische, käsige Pneumonie des rechten Unterlappens. Alte Tuberculose beider Lungenspitzen. Frische Milzschwellung.

2.

Jgfr. N. N. Schenkmädchen, 18 Jahre alt, aus Muri, wird am 13. I. 91 ins Kantonsspital aufgenommen. *Myelitis compressiva, gestorben.*

Anamnese. Vater unbekannt, Mutter starb an Lungenschwindsucht, keine Geschwister. Patientin machte in ihrer Jugend Masern durch, war sonst immer gesund. Menses seit dem 14. Jahr regelmässig, sind seit vier Monaten ausgeblieben. Sie litt schon längere Zeit an Schmerzen im Rücken. Seit Neujahr Schwäche in den Beinen, so dass ihr beim Stehen die Knie einsanken, ebenso Schmerzen in Oberschenkeln und Unterschenkeln, welch letztere auf Einreiben verschwanden. Nach 10 Tagen Aufnahme ins Spital.

Status praesens 13. I. 91. Grosse, kräftig gebaute Patientin von ordentlichem Ernährungszustand, langen, kräftigen Knochen, guter Muskulatur und mässig entwickeltem panniculus. Haut glatt, feucht (Patientin schwitzt etwas) keine besondern Exantheme oder Verfärbungen. Die Haut dem Gefühl nach nicht erhöht temperiert, Patientin fiebert nicht. Puls regelmässig, von mittlerer Füllung und Spannung, kräftig, leicht beschleunigt (90). Patientin nimmt active Rückenlage ein und ist bei freiem Sensorium. Sie klagt über Schwäche in den Beinen, dass sie kaum mehr gehen könne. Patientin macht keinen besonders krankhaften Eindruck, ist aber sehr blass. Athmung der Patientin vollkommen ruhig.

Gesicht blass, nur an den Wangen etwas gerötet, zeigt an der Oberlippe eine strahlige Narbe, deren Ursprung Patientin nicht anzugeben weiss. Pupillen weit, beiderseits gleich, reagieren ordentlich auf Lichteinfall, Sclerен rein, Conjunctiven blass. Am Halse ziemlich grosse mittlere Struma, keine abnormen Pulsationen. In der rechten Vena jugularis externa ist deutliches Nonnengeräusch zu hören.

Thorax kräftig gebaut, starr, auf Druck nicht empfindlich. Sternum unten nach links stark abfallend, nach rechts aufsteigend, vom Ansatz des vierten Rippenknorpels an bildet eine starke Difformität beider Thoraxhälften, so dass die linke bedeutend höher und gewölbter erscheint. Das corpus sterni geschwulstartig aufgetrieben, der angulus Ludovici deutlich ausgesprochen, processus ensiformis tief eingezogen.

Percussionsschall über den Lungen überall laut, nicht tympanitisch, Athmungsgeräusch überall laut, rein vesiculär.

Herz: Spitzenstoss nicht zu sehen, auch nicht zu fühlen. Über der Herzgegend nichts besonderes. Relative Herzdämpfung, dritte Rippe, 1 *cm* über den r. Sternalrand hinaus, l. Mammillarlinie. Über der Mitralis hört man ein deutliches systolisches Geräusch, das über der Tricuspidalis noch deutlicher zu hören ist. Zweiter Pulmonalton accentuiert, ohne Geräusch.

Abdomen gut gewölbt, ohne abnorme Resistenzen, nirgends druckempfindlich, gibt überall tympanitischen Schall. Die Leber überschreitet den Brustkorbrand um 1 *cm* und ist undeutlich zu fühlen.

Milzdämpfung nicht vergrössert, Milz nicht palpabel.

Magen nicht genau zu bestimmen, erreicht den Nabel nicht. In Nieren- und Blasengegend nichts besonderes. Appetit gut. Durst nicht vermehrt, Schlaf gut. Starke Obstipation. Harn ziemlich klar, etwas sedimentum lateritium, Farbe V6, enthält kein Eiweiss.

Patientin klagt über Schmerzen in den Oberschenkeln, die nicht genau localisiert sind. Passive Bewegungen können in allen Gelenken ausgeführt werden. Patientin hat Mühe, die Beine anzuziehen. Patellarsehnenreflexe vorhanden, nicht gesteigert. Keine Sensibilitätsstörungen nachweisbar.

Diagnose: *Myelitis compressiva. Tuberculosis vertebr. dorsal. I—V.*

Krankengeschichte. 15. I. 91. Haemoglobingehalt des Blutes 65 bis 70 %. Blutkörperchenzahl 2,980,000. An den Blutpräparaten nichts besonderes. Patientin erhält pil. Blaudii und Birmensdorferwasser.

23. I. 91. Patientin klagt seit zwei Tagen, dass sie die Beine gar nicht mehr bewegen könne und beim Versuch, zu stehen, sofort einsinke. Sie kann das rechte Bein nicht heben, das linke nur zeitweise wenig. Rotationen beider Beine möglich. Patellarsehnenreflexe vorhanden, ebenso Fusclonus. Keine Sensibilitätsstörungen.

25. I. 91. Patientin kann die Beine gar nicht mehr bewegen. Sie erscheinen ihr vollkommen tot. Keine Schmerzen in denselben. Passive Bewegungen ohne Widerstand und Schmerzen ausführbar. Patellarsehnenreflexe schwach vorhanden, ebenso Fussohlenreflex. Streichen mit Nadel undeutlich gefühlt. Ebenso kein Unterschied bemerkt zwischen Streichen und Stechen.

28. I. 91. Lähmung unverändert, ebenso sensible Störungen. Schmerzen im Rücken ohne genaue Localisation. Die Wirbelsäule im 4. und 5. B. W. auf Druck leicht empfindlich. Keine Störung bei Exurese und Defæcation. Patientin hat leicht gefiebert. Formicationen am l. Bein. Patientin erhält acid. salic. 4,0.

5. II. 91. Sensibilität vollständig erloschen an den Beinen. Grenze der anæsthetischen Zone in Nabelhöhe. Patientin vermag die Beine gar nicht zu bewegen. Sie erhält Chapmanschen Eisbeutel.

11. II. 91. Patientin hat an beiden Füssen etwas Knöchelödem. Drückt man auf die Knöchel, so zieht Patientin reflectorisch die Beine etwas hinauf. Den Harn kann Patientin gut halten. Nur wenn die Blase sehr voll ist, läuft etwas unwillkürlich ab. Patientin erhält sol. kal. jod. 5,0 : 200,0, 3 mal täglich 15 cm^3. Beginnender Decubitus.

17. II. 91. Patientin vermag seit gestern den Harn nicht mehr zu halten. Derselbe träufelt unwillkürlich ab. Den Stuhl kann sie gut halten. Die Paraplegie der Beine mit der Anaesthesie dauert fort. Keine Patellarsehnenreflexe. Fussklonus deutlich, gibt 6—8 Zuckungen. Patientin klagt über Schmerzen im Kreuz.

22. II. 91. Patientin bekam gestern eine Kochsche Probeinjection von 0,003 Tuberculin um 10 1/2 Uhr. Schon am Nachmittag um 2 Uhr fiel es auf, dass sich an beiden Fusssohlen Blasen erhoben, die bis zum Abend immer grösser wurden. Diejenige am l. Fuss erreichte Handtellergrösse und war 4 *cm* hoch, die am r. Fuss war etwa 7 *cm* im Durchmesser und 2 *cm* hoch. Die Haut über der Blase sehr trocken, mit Schuppen bedeckt. Nur an einer Stelle der grössern Blase schien die Haut etwas transparent. An der l. Seite der Oberlippe zeigte sich am Abend eine Gruppe von 4—5 Herpesbläschen. Patientin fieberte bis 40,3. Der Puls war stärker beschleunigt. Sie klagte über mehr Schmerzen in den obersten Brustwirbeln, wo ausser

Druckschmerz nichts zu konstatieren. Es fiel weiter auf, dass die Vorderarme beiderseits sehr stark cyanotisch waren. Patientin schlief schlecht. Anfang (nach 3 Stunden ?) und Ende der Reaction wegen bestehenden Fiebern nicht gut zu fixiren.

23. II. 91. Die Blasen an den Fusssohlen werden aufgeschnitten. Es entleert sich sehr wenig gelblich seröse Flüssigkeit. Der Hauptinhalt besteht aus geronnenen, gelatinösen, gelblichen Massen, die teils an der Blasenwand, teils an der Fusssohle adhærieren.

24. II. 91. Nachdem die geronnenen Massen entfernt werden konnten und die Blasendecke abgetragen wurde, liegt das stark gerötete, aber nicht blutende Corium der Fusssohle frei, das mit Jodoformgaze belegt und antiseptisch verbunden wird. Paraplegie dieselbe. Harnbeschwerden bestehen fort.

26. II. 91. Injection von 0,003 Tuberculin. Keine Reaction.

2. III. 91. „ „ 0,005 „ Ausser Pulsbeschleunigung keine Reaction.

12. III. 91. Alle Reactionen immer kaum spurweise angedeutet. Fieber an den übrigen Tagen dasselbe. Die nach Aufschneiden der Blasen an den Füssen geschaffenen Wundflächen in guter Heilung begriffen. Patientin klagt über Formicationen im l. Arm und dass die Kraft daselbst abgenommen. Der Händedruck links ist bedeutend geringer als rechts. Keine Sensibilitätsstörungen daselbst.

15. III. 91. Patientin wird immer schwächer. Sie ist auffallend ruhig und hat wenig Appetit. Sie erhält Champagner und Campherinjektionen. Der Decubitus dehnt sich in Folge von incontinentia vesicæ et alvi aus. Seit Mittag Trachealrasseln und exitus letalis um 2 1/2 Uhr.

Sectionsprotocoll. Mittelgrosse weibliche Leiche von blasser Hautfarbe mit ziemlich vielen Totenflecken. Grösserer Decubitus am Kreuzbein. An den Füssen grössere Hautdefecte, auf dem einen ein eingetrockneter Schorf. Der Schädel entspricht der Körpergrösse, ohne Besonderheiten. Dura aussen wenig gespannt, durchscheinend. Gefässe von geringer Füllung. Sinus longitudinalis enthält etwas flüssiges und geronnenes Blut. Dura an der Innenfläche glänzend feucht, ohne weitere Besonderheiten. Pia zart, Gefässe stark gefüllt. Die grössern Gefässe der Basis zart, ohne Besonderheiten. Gehirnsubstanz mässig fest, ziemlich blutreich, Seitenventrikel erweitert. Grosse Ganglien ebenfalls ziemlich blutreich. Rückenmark in der Höhe des zweiten bis vierten Brustwirbels aussen von gelblich käsigen, auffallend zerfliesslichen Massen bedeckt und in diesem Bezirk durch diese Massen vollständig abgequetscht, sodass an dieser Stelle dasselbe förmlich zu einem fadenförmigen Strang umgewandelt ist.

Unterhautzellgewebe mässig fettreich. Muskulatur sehr hellrot, schlaff, mässig entwickelt. Netz fettreich, überlagert die Därme in normaler Weise. Zwerchfell rechts im vierten, links im fünften JCR.

Beide Lungen sowohl im Oberlappen, wie im Unterlappen strangförmig verwachsen. In den Pleurahöhlen 20—30 cm^3 klare Flüssigkeit. Rechts die costale Pleura sehr stark injicirt.

Herz entspricht der Körpergrösse. Epicard fettreich. Rechter Ventrikel leicht erweitert, enthält dunkle Cruorgerinnsel. Das parietale Endocard, sowie Pulmonal-, Tricuspidalklappen und Intima der Pulmonalis stark blutig imbibirt. Klappenapparat ohne Besonderheiten. Linker Ventrikel und Klappenapparat normal.

Linke Lunge zeigt an der Spitze eine kleine Resistenz mit Einziehung. Auf dem Durchschnitt nur einige schiefrige luftleere Gewebszüge. Im Unterlappen findet sich noch eine luftleere Stelle, welche neben schiefrigem und schwärzlichem Gewebe auch einige graue Knötchen enthält. Lunge sonst blutreich, lufthaltig und etwas oedematös. Bronchialdrüsen links etwas geschwellt, aber nirgends mit käsigen Einlagerungen durchsetzt. Rechte Lunge wie die linke. Oberlappen stark oedematös. Bronchialdrüsen zum Teil schiefrig, aber überall ohne tuberculöse Veränderungen. Bronchialschleimhaut stark gerötet und mit Schleim bedeckt. Pharynxschleimhaut etwas cyanotisch. Tonsillen gross, enthalten einige gelbe Bröckel. Trachealschleimhaut leicht gerötet. Von den Tracheobronchialdrüsen ist eine von ältern und frischern Tuberkeln durchsetzt. Der zweite und dritte Brustwirbel ist auch nach vorne von käsigen Massen durchsetzt und in einzelne Fragmente zerlegt.

Thyreoidea gross, von einer Reihe von Kropfknoten durchsetzt. Milz vergrössert, schlaff, blutreich, mit grossen weissen Follikeln. Nieren ziemlich gross, blutreich, von bläulich roter Farbe, ohne Besonderheiten. Leber ebenfalls gross, blutreich, mit stellenweisen Verfettungen. Im untern Teil des Ileum ein Geschwür mit vollkommen geglätteten Rändern.

Diagnose: Tuberculöse Caries des zweiten bis vierten Brustwirbels mit totaler Abknickung des Rückenmarkes. Tuberculose einer Bronchialdrüse. Ältere adhäsive Pleuritis. In Heilung begriffenes älteres Darmgeschwür. Stauungsleber. Stauungsmilz und Niere. Lungenhyperaemie und -oedem.

3.

N. N., Schiffmann, 54 Jahre alt, aus Küsnacht, wird am 6. Januar 91 ins Kantonsspital aufgenommen.

Anamnese. Der Vater des Patienten lebt noch und ist gesund, die Mutter starb im Wochenbett. Patient hatte als kleiner Junge eine Augenkrankheit, nähere Bestimmung unmöglich. Er war gesund bis Mai 1890, wurde da von linksseitiger exudativer Pleuritis befallen, weshalb er einige Wochen im Kantonsspital behandelt und als gebessert entlassen wurde. Von da ab stellte sich Husten und Auswurf ein. Ein zunehmendes Mattigkeitsgefühl zwang ihn, seine Arbeit als Schiffsmann aufzugeben und in einer

Schnapsbrennerei Anstellung zu suchen. Bald war er auch zu schwach zu dieser Arbeit und suchte daher Aufnahme im Spital.

Status praesens. Ziemlich grosser, kräftig gebauter Mann, etwas abgemagert, schwitzt am ganzen Körper. Gesicht cyanotisch. Körpertemperatur erhöht. Puls beschleunigt, wenig gespannt und gefüllt, etwas schnellend, aber regelmässig. Patient spricht mit guter Stimme, ist bei freiem Sensorium. Linke Lidspalte gegenüber der rechten bedeutend verengert, Pupille desgleichen, reagieren beide ziemlich prompt auf Lichteinfall, die linke etwas weniger. Zunge ziemlich stark weiss belegt, Rachenorgane unverändert. Thorax gut gebaut. Supra- und Infraclaviculargruben etwas eingesunken. Atmung ziemlich beschleunigt, costo-abdominal (36). In der rechten Supraclaviculargrube vereinzelte flache Drüsenschwellungen vom Umfang einer Bohne. Supra- und Infraclaviculargrube links gedämpft, desgleichen der zweite JCR. und die Axillargrube. Die ganze linke Seite etwas gedämpft, auch die Percussion schmerzhaft. Die Dämpfung nimmt von der Höhe der linken Brustwarze an bis unten, von der Seite nach vorn hin beträchtlich zu und ist schon 3 1/2 *cm* nach aussen von der l. Mml. beinahe Schenkelschall. Auch der Traubesche Raum etwas gedämpft, rechts normaler Perkussionsschall. Über der rechten Lunge vorn und seitlich neben vesiculärem Atmen viel Schnurren und Pfeifen. Über der l. Spitze bis zur zweiten Rippe lautes grobes Knattern, leises Vesiculäratmen. Vorne im ganzen zweiten JCR. links, desgleichen im dritten und vierten neben abgeschwächtem Vesiculäratmen grossblasige hellklingende, sehr reichliche feuchte Rasselgeräusche. Dasselbe bis zum untern Lungenrand, nur sind die Rasselgeräusche weniger hellklingend. Hinten auf der ganzen linken Seite, besonders oberhalb der spina scapulæ der Percussionsschall gegenüber rechts verkürzt. Stimmfremitus über der l. Spitze verstärkt. Links hinten oben ganz leises spärliches Knattern zu hören. Über dem rechten Unterlappen etwas Schnurren und Pfeifen, über den obern Partien des l. Unterlappens unbestimmtes Atmen, welches nach unten bald in deutliches ziemlich lautes Bronchialatmen übergeht, das mit leisem, spärlichem Knattern untermischt ist.

Herzstoss nicht sichtbar (diffuse Erschütterung der l. Mammillargegend), noch fühlbar, dagegen im dritten JCR. im Beginn der Inspiration ein kurzes frémissement. Relative Herzdämpfung: rechter Sternalrand, dritte Rippe, nach links aussen unbestimmbar, fünfter JCR. Herztöne dumpf, namentlich über der Aorta, aber ohne Geräusche.

Leberdämpfung in der Mml. von der sechsten Rippe bis 4 1/2 *cm* unter den Brustkorbrand. Das Epigastrium bis 5 *cm* gegen den Nabel hinab gedämpft, fühlt sich hart aber glatt an, Leberrand nicht palpabel. Milz weder percutorisch noch palpatorisch vergrössert. Magengrenzen nicht bestimmbar. Abdomen gut gewölbt, gibt überall tympanitischen Schall, ist durchweg etwas druckempfindlich, am meisten zwischen Nabel und Ileocoecalgegend, doch

lässt sich weiter nichts besonderes durchfühlen. Nierengegend nicht druckempfindlich. Patellarsehnenreflex, sowie Bauchreflex fehlen, Hodenreflex vorhanden. Patient richtet sich nur mit grosser Mühe allein im Bett auf, kann nicht ohne Unterstützung stehen, klagt über grosse Schwäche und Husten. Appetit ordentlich, Durst vermehrt, Schlaf schlecht, kein Erbrechen, Stuhl regelmässig, Urin normal, Auswurf gering, eitrig zäh, schmutzig weiss.

Diagnose: *Tuberculosis pulmonum cavernosa.*

Krankengeschichte. 9. I. 91. Patient erhält Benzosol und Phenacetin. Im Sputum viel Tuberkelbacillen.

11. I. 91. Patient ist nachts unruhig, steht öfters auf, ist auch tagsüber benommen. Keine Nackensteifigkeit, keine meningitischen Symptome. Patient fieberfrei gehalten durch Phenacetin.

13. I. 91. Patient erhielt 0,003 Tuberculin subcutan. Die Pulszahl steigt eine Spur stärker an als gewöhnlich, sonst weder allgemeine noch locale Reaction.

14. I. 91. Patient ist noch unruhiger, steht nachts auf, wird daher isoliert.

15. I. 91. Zweite Injection war 0,001 Tuberculin ohne alle Erscheinungen. Patient collabiert, wird stärker benommen, bekommt abends Trachealrasseln und macht am 16. I. 91 morgens 1 Uhr Exitus letalis.

Sectionsprotocoll. Mittelgrosse, im ganzen kräftig gebaute männliche Leiche, etwas abgemagert, mit gelblich blasser Hautfarbe. Dicht oberhalb der linken Nasolabialfalte findet sich eine erbsengrosse, rundliche Hervorragung der Haut, dicht unterhalb der linken Patella finden sich 2 rötlich braune Flecken von unregelmässiger Gestalt und verschiedener Grösse, über denselben die Haut abgeschürft. Schädel vollkommen symmetrisch, länglich. Näthe erhalten. Diploë und Compacta mitteldick. Mässig tiefe Gefässfurchen. Dura mässig gespannt, undurchsichtig, von weisslich glänzender Farbe. Sinus longitudinalis enthält in den hintern Partien dunkle Cruorgerinnsel, sonst leer. Dura auf der Innenfläche glatt und glänzend. Pia zart, in den hintern Partien von Flüssigkeit durchtränkt, längs des Sinus longitudinalis leicht getrübt. Im Sinus transversalis und semicircularis etwas flüssiges Blut. Gehirn zeigt mittleren Blutgehalt. Keinerlei tuberculöse Veränderungen.

Panniculus nur mässig geschwunden, Musculatur etwas reduziert, blass. Lungen retrahieren sich nicht. Linke Lunge allseitig verwachsen, namentlich hinten sehr fest. Rechte Lunge frei, in der r. Pleurahöhle circa 150 cm^3 blutige, mit einzelnen Fibrinflocken vermischte Flüssigkeit.

Pericardialflüssigkeit leicht vermehrt und klar. Herz etwas klein, schlaff, fettarm. Im linken Ventrikel wenig, im rechten etwas mehr geronnenes Blut. Muskulatur blass, wenig kräftig, leicht bräunlich. Klappenapparat und Gefässe intact.

Linke Lunge sehr gross. Oberlappen überall verdichtet, ebenso die obern Partien des Unterlappens. Verdichtungen teils diffus, teils knotig. Auf dem Durchschnitt der ganze Oberlappen eingenommen von vielfach graulichen Käseknoten, die an der Spitze zu hühnerei-, resp. kirschgrossen homogenen Complexen zusammenfliessen. Das Gewebe zwischen denselben, wo es noch erhebliche Ausdehnung hat, graurötlich, etwas gelatinös hepatisiert mit glatter Schnittfläche und vielen käsigen Sprenkeln. In der Spitze ist durch Erweichung ein System buchtiger Höhlen mit käsig-eitrigem Inhalt entstanden. In der lingula einzelne Käseknötchen, partiell sequestriert. Die Käseherde reichen vielfach bis an die Pleura. Im Unterlappen sind dieselben weniger zahlreich, sitzen am dichtesten in der Spitze, während die hintern untern Teile nahezu frei sind. Gewebe blutreich, lufthaltig, oedematös. Bronchialschleimhaut injiciert.

Rechte Lunge gross. Pleura des Oberlappens mit dünnem Fibrinbelag. Spitze diffus teils käsig, teils gelatinös hepatisiert; etwas unterhalb derselben nach vorn eine kirschkerngrosse, käsig ausgekleidete, mit einem Bronchus communicierende Caverne; in deren Umgebung eine abgegrenzte käsige Hepatisation. Namentlich an der Basis des Oberlappens, weniger im obern Teil des Unterlappens gruppierte grössere und kleinere Knötchen. Gewebe sonst wie links.

Milz 14 *cm* lang, 10,2 *cm* breit, 3 *cm* tief, schlaff, Pulpa fast breiig, Zeichnung nicht zu erkennen, nur hie und da ein undeutlicher Follikel.

Linke Nebenniere nichts besonderes. Linke Niere gross, fest, blutreich, Oberfläche glatt, Kapsel leicht abziehbar. Rechts dasselbe.

Magenschleimhaut mässig injiciert, sonst nichts besonderes.

Leber gross, vorderer Rand stumpf, Gewebe schlaff, Andeutung von Respirationsfurchen, Peripherie der acini gelb, breit, undurchsichtig, erhaben.

Eine Mesenterialdrüse in der Nähe des Coecums verkalkt, die übrigen unverändert.

Dünndarm nach oben zunehmend mit verkästen Follikeln, die teilweise ulceriert sind, nur hie und da ein characteristisches Geschwür. Im Coecum ein typisches Geschwür und verkäste Follikel.

Rachenorgane nichts besonderes. Trachea im untern und mittlern Teil stärker injiciert. In der Schleimhaut stecknadelkopfgrosse, gelbliche Knötchen und hie und da ein ganz kleines Lenticulargeschwür. Bronchialdrüsen mehr oder weniger geschwellt, zum Teil mit grauen Knötchen durchsetzt.

Diagnose: Floride Phtisis pulmonum mit reichlicher Cavernenbildung in der linken Lunge. Links pleuritische Verwachsungen, rechts fibrinoserose Pleuritis. Darmtuberculose, geringe Trachealtuberculose. Tuberculose der Bronchialdrüsen; eine verkalkte Mesenterialdrüse. Frischer Milztumor. Fettleber.

4.

N. N. Bäcker, 28 Jahre alt, aus Winterthur, in's Kantonsspital aufgenommen am 23. II. 91.

Anamnese. Der Vater lebt und ist gesund, Mutter starb mit 66 Jahren an Marasmus senilis. 3 Geschwister des Patienten leben und sind gesund, ein Bruder starb mit 20 Jahren an der galoppierenden Schwindsucht. Patient will immer gesund gewesen sein bis vor 2 1/2 Jahren. Er wurde allmählig magerer, leicht müde und bekam ein leichtes Hüstchen. Mehrere Kuren in Pegli, Seewis, im Schwarzwald, auf dem Bürgistock erfrischten ihn allerdings, ohne ihm Heilung zu bringen. Dann ging er nach Davos, wo er etwa 20mal 0,001 Tuberculin subcutan erhielt, ohne dass ein befriedigendes Resultat eintrat. Er liess sich daher ins Spital aufnehmen, um das von den Injectionen zurückgebliebene Fieber zu heilen und besserer Pflege teilhaftig zu werden.

Status praesens. Kleiner gracil gebauter Mann mit schlaffer und dürftiger Musculatur und stark reduziertem Panniculus. Haut trocken, blass, heiss anzufühlen. Abgehobene Hautfalten am Oberarm bleiben lange bestehen. Patient nimmt active Rückenlage ein und gibt an, dass er bei Seitenlage mehr Husten bekomme.

Gesicht matt, eingefallen. Pupillen beiderseits eng, reagieren auf Lichteinfall. Scleren rein, Conjunctiven etwas blass. Zunge etwas trocken, rein. Patient ist bei freiem Sensorium, klagt über Husten mit Auswurf, sowie über Appetitlosigkeit. Atmung beschleunigt (32) costo-abdominal, wobei sich die rechte Thoraxhälfte etwas lebhafter beteiligt als die linke. Puls regelmässig, kräftig, beschleunigt (116). Körpertemperatur 38,3. Keine Oedeme.

Thorax lang, schmal, flach, verknöchert, symmetrisch. Intercostalräume breit. Der Percussionsschall in beiden Fossae supraclaviculares leicht gedämpft-tympanitisch, dasselbe im ersten und zweiten JCR. rechts norm. Die Dämpfung hellt sich gegen die dritte Rippe auf. Von da bis unten lauter Lungenschall. Links vorn im ersten und zweiten J C R. besteht leichte Dämpfung ohne Tympanie. Auf der rechten Seite tymp. gedämpfter Schall bis zur vierten Rippe, weiter unten lauter Lungenschall. Hinten in der Fossa supraclavicularis links intensive, rechts weniger intensive Dämpfung. Links und rechts reichen Dämpfung bis zur spina scapulae. Über der Dämpfung Stimmfremitus und Bronchophonie verstärkt im Vergleich zu den nicht gedämpften Partien. Bei der Auskultation hört man links vorn überall bis zur vierten Rippe leises Bronchialatmen mit reichlichen klingenden, klein und mittelgrossen Blasen. Dasselbe hört man rechts vorne über der Dämpfung; von der vierten Rippe bis nach unten vesiculäres Atmen mit reichlichem hellem Crepitieren. Rechts seitlich über der Dämpfung Bronchialatmen mit kleinen und mittelgrossen klingenden Blasen, über den nicht gedämpften Partien

scharfes Vesiculäratmen mit zahlreichem hellem Crepitieren. Hinten in beiden Fossae supraspinatæ Bronchialatmen, links mit reichlichem, rechts mit spärlichem dumpfem Crepitieren. Unter den übrigen hintern Lungenpartien hört man wieder scharfes Vesiculäratmen mit spärlichem dumpfem Crepitieren. Patient hustet oft und expectoriert ein stinkendes, schaumiges, reineitrig geballtes Sputum, das deutlich vierschichtig ist.

Herz: Spitzenstoss leicht sicht- und fühlbar im vierten JCR. innerhalb der linken Mml. Relative Herzdämpfung nach oben nicht zu bestimmen, überragt den rechten Sternalrand nicht, schliesst mit dem Spitzenstoss. Herztöne über allen Klappen rein und laut, zweiter Pulmonalton klappend.

Abdomen mässig vorgewölbt, nirgends druckempfindlich, überall tympanitisch schallend. Absolute Leberdämpfung vom sechsten J C R. bis zum Brustkorbrand. Leber respiratorisch verschieblich, nicht palpabel. Der Magen schliesst mit dem Nabel. Die Milzdämpfung geht von der achten Rippe bis zum Brustkorbrand. Milz nicht palpabel. Nierengegend nicht druckempfindlich.

Appetit schlecht, Durst nur wenig gesteigert, Schlaf schlecht. Stuhl regelmässig. Harn klar, Farbe V4, Menge 1200, spez. Gew. 1021, enthält weder Eiweiss noch Zucker.

Diagnose: *Tuberculosis pulmonum duplex cavernosa.*

Krankengeschichte. 23. II. 91. Patient erhält Myrtol 0,15 in Kapseln.

27. II. 91. Im Auswurf reichlich Tuberkelbacillen. Der Auswurf stinkt weniger. Patient gibt an, Myrtol nicht gut zu ertragen und erhält Benzosol 0,2 mit Elaeosacch. menth. pip. 0,3.

2. III. 91. Rechts hinten Dämpfung und Bronchialatmen bis zum fünften Brustwirbel, dazu klingendes Crepitieren. Über allen Lungenpartien das Crepitieren vermehrt.

4. III. 91. Patient klagt über starken Nachtschweiss, erhält Atropin 0,005 in Pillen, worauf das Schwitzen abnimmt.

10. III. 91. Patient collabierte in den letzten Tagen stark. Über den Lungen viel teils klingende, teils nicht klingende Rasselgeräusche. Patient machte heute morgen $7^3/_4$ Uhr exitus letalis.

Sectionsprotocoll. Grosse gracil gebaute männliche Leiche, sonnenverbrannt und abgemagert, ohne Oedeme und ohne Icterus. Auf der Unterlippe zwei hellbräunliche Flecken, der eine am untern Rand, der andere auf dem Lippenrot. Warzenhöfe hellbräunlich pigmentiert, Haare braun. Schädel gross, Näthe erhalten, viel Diploë. Sinus longitudinalis enthält eine mittlere Menge geronnenen Blutes. Innenfläche der Dura feucht und glatt. Pia zart, nicht oedematös, Gefässe wenig gefüllt. Mässige Menge Cerebrospinalflüssigkeit. Dura der Basis unverändert. Sinus enthalten viel Blut. Pia und Arachnoidea normal. Arterien etwas weit, zart, mit Blut gefüllt. (Gehirn nicht seciert.)

Panniculus fast vollständig verschwunden. Muskulatur stark reduciert, blass und feucht. Leber überragt den Rippenbogen nicht. In der Bauchhöhle keine Flüssigkeit. Coecum beweglich, reicht bis ins kleine Becken, processus vermiformis frei, Mesocolon lang. Zwerchfell beiderseits vierte Rippe, Peritonäum blank.

Thorax rechts wenig mehr gewölbt als links, im ganzen mässig gewölbt. Knorpel der ersten Rippe mässig verkalkt. Lungen retrahiren sich nicht. Die linke ist vorn überall mit Brustwand, Zwerchfell und Herzbeutel verwachsen; die rechte oben strangförmig, hinten diffus verwachsen, unten mit dem Herzbeutel. Rechte Pleurahöhle verklebt. Fettgewebe hinter dem Manubrium sterni oedematös, Lymphdrüsen daselbst spärlich, klein, succulent. Herz mittelgross. Spitze von beiden Ventrikeln gebildet. Mehrere Sehnenflecke auf der Vorderseite des r. Ventrikels. Consistenz eine mittlere. Rechts geronnenes Blut im Vorhof, viel Speckhaut im Ventrikel. Rechter Ventrikel deutlich erweitert. Papillarmuskel schlaff, Trabekeln gross, Dicke der Muskulatur 1/2 *cm*, Farbe auffallend blass und matt getrübt. Klappen rechts unverändert, foramen ovale geschlossen. R. Vorhof etwas weit, mit kräftiger Muskulatur. Linker Ventrikel eng, Klappen normal, Muskulatur 1 *cm*, schlaffer als rechts, aber von besserer Farbe. Weite der aorta 6 1/2 *cm*.

Linke Pleurahöhle vollständig obliteriert. Linke Lunge gross, der obere Teil sinkt ein, sonst in allen Teilen kleinere und grössere Verdichtungen. Die ganze hintere und seitliche Partie des Oberlappens ist eingenommen von einer Caverne, die 11 *cm* Höhe und 11 *cm* Breite misst; sie enthält wenig graulichc, mit kleinen, fibrinähnlichen Flöckchen gemischte Flüssigkeit und zwei Fibrinmembranen. Die Caverne reicht überall bis an die auf 2 *cm* verdickte Pleuraschwarte heran, oder ist von ihr nur durch eine dünne schwarze Linie (Rest von Lungengewebe) getrennt. Bloss an der Basis ist noch etwas Lungengewebe vorhanden, in welchem hirsekorngrosse Körnchen stecken. Sie ist von Trabekeln durchzogen. Innenfläche glatt, von einer 1/3 *cm* breiten Fibrinmembran überzogen, auf welcher eine Schicht blassen, teils von feinen Gefässen durchzogenen und dadurch geröteten Gewebes sitzt. Rötung unten stärker; hier dringen die Gefässe in die Fibrinmembran ein, daher etwas Blutung beim Ablösen. (Vielleicht ist die Membran hämorrhagisch, sie erinnert an die Organisirung zu einer fibrösen Membran.) Die ganze vordere Partie des Oberlappens blass, mit vielen käsigen Knötchen, die an der lingula zu erbsengrossen, eitrigen Cavernen zerfallen sind. Solche Herde finden sich auch in der Mitte des vordern Randes des Oberlappens. Die grosse Caverne nähert sich ihnen auf 2 *cm*. Das übrige Gewebe ist lufthaltig. Der Unterlappen enthält an der Spitze eine hühnereigrosse, mit trüber Flüssigkeit gefüllte, glatte, der obern ähnlichen Caverne. Gewebsschicht unter der Fibrinmembran deutlich hämorrhagisch gerötet. Sie ist sonst durchsetzt von zahlreichen gruppirten

und namentlich im mittlern Teil confluirenden Knötchen. Bronchialdrüsen vergrössert, succulent, ohne starke Induration.

Rechte Lunge sehr gross und schwer. Die laterale Partie des Oberlappens und der grössere Teil der konvexen Seite des Unterlappens haben dünnen Fibrinbelag. In der vordern Partie des Oberlappens eine grössere Induration, überall viele kleinere. Auf der Vorderseite eine 2 *cm* grosse mit dickem Eiter gefüllte Caverne. Eine Gruppe ähnlicher Stellen zeigt sich an der schiefen Kante des Oberlappens. Im Unterlappen viele käsige submiliare Knötchen. Sie sitzen auch lateral, nahe dem Unterrand des Oberlappens. In der Spitze und dicht darunter mehrere durch Trabekel getrennte, mit dickem Eiter gefüllte Cavernen.

Die grösste sitzt 2 *cm* unter der Spitze, ist glatt, ebenso eine zweite kirschkerngrosse. Im Oberlappen finden sich ausserdem noch eine Reihe kirschkerngrosser käsiger Herde, dazu zahlreiche gruppirte und confluirende Knötchen. Zwischengewebe oedematös oder hepatisirt mit kleinen eingestreuten Cavernen. Die vordere obere Partie zeigt eine confluirende Lobularhepatisation mit teils glatter, teils gekörnter Schnittfläche, von grauroter Farbe mit vielen käsigen Stellen. Darin finden sich subpleurale Cavernen mit Wandeinlagerungen.

Im Unterlappen oben und hinten buchtige käsige Cavernen, dazwischen das Gewebe oedematös oder rot und schlaff hepatisirt und mit Käseknötchen durchsetzt. Im vordern untern Teil reichlich lufthaltiges Gewebe. Der unvollkommen vom Oberlappen getrennte Mittellappen ist von verschieden gruppirten Knötchen eingenommen. Cavernen fehlen. Bronchialdrüsen geschwellt. Pulmonalarterie normal. Bronchien weit.

Die Zunge zeigt leichten Epithelbelag, am Grunde Varicen. Rechte Tonsille gross, aber platt, ohne macroscopische Veränderungen; linke kleiner. Kehlkopfschleimhaut ohne Geschwüre, nur stellenweise etwas stärker injizirt. Linker Schilddrüsenlappen nicht vergrössert, körnig, rechts mit einem haselnussgrossen violetten Knoten. Drüsen der obern Halsgegend bohnengross, blass gerötet, sonst die Halsdrüsen ohne macroscopische Veränderungen. Die Tracheobronchialdrüsen stark geschwellt, gerötet, succulent, zum Teil mit grossen, zum Teil kleinen Knötchen.

Milz normal, ohne Tuberkel. Linke Nebenniere normal. Die Kapsel der linken Niere trennt sich leicht. Niere mittelgross, Oberfläche glatt, von mittlerem Blutgehalt, ohne Tuberkel. Rechte Nebenniere normal, rechte Niere wie links, etwas blutreicher. Mesenterium fettarm, Mesenterialdrüsen unverändert.

Magen weit, Schleimhaut blass; viel flüssiger Inhalt. Leber vergrössert, der vordere Rand etwas abgestumpft, acinöse Zeichnung sehr deutlich, Acini gross mit vorspringender gelblicher Peripherie.

In der Harnblase viel gelblicher Urin. Beckenperitonäum unverändert, ebenso Prostata, Blase, Rectum, Bauchaorta. Im Dünndarm wenig dünner,

breiiger Inhalt, im Dickdarm etwas dickbreiiger Inhalt, im Darm keine Veränderungen, keine Geschwüre, obgleich die Peyerschen Plâques gut ausgebildet sind.

Diagnose. Phtisis pulmonum mit alten, fast vollkommen glatten Cavernen in beiden Oberlappen, namentlich links und mit zahlreichen mehr oder weniger frischen Nachschüben (Peribronchialknoten, käsige Herde und lobulare Pneumonien) in allen Teilen der Lunge, namentlich rechts. Drohender Durchbruch mehrerer Cavernen des linken Oberlappens. Totale Obliteration der linken Pleurahöhle. Ältere adhäsive und frische tuberculöse Pleuritis rechts. Frische Tuberculose der Tracheobronchialdrüsen; Fettleber: einseitige Struma.

5.

N. N., Küfer, 31 Jahre alt, fremd, wird am 10. Dezember 1890 ins Kantonsspital aufgenommen.

Anamnese. Der Vater lebt und ist gesund, die Mutter klagt viel über Husten und Kopfschmerz, die 4 Geschwister sind gesund. Patient war immer gesund mit Ausnahme eines leichten Hustens, der ihn aber nie genierte und bei welchem er keinen Auswurf hatte. Vor 4 Jahren verlor er sein Gehör auf der rechten Seite, ohne eine Ursache angeben zu können. Im Herbst wurde er arbeitslos und hatte in der Folge viel von Nässe und Kälte zu leiden, bis er Anfangs Dezember von stechenden Schmerzen auf der Brust befallen wurde, die ihn am 10. zwangen, das Krankenhaus aufzusuchen. Er hatte früher nie Nachtschweisse.

Status praesens. 11. XII. 90. Mittelgrosser, etwas graeil gebauter Patient, leicht abgemagert mit wenig voluminöser Muskulatur. Gesicht fieberhaft gerötet. Körpertemperatur erhöht. Puls beschleunigt, sehr wenig gespannt, regelmässig. Patient hustet zuweilen und wirft eine mässige Menge schleimig eitrigen, mit Schaum bedeckten Sputums aus; die eitrigen Partien sind geballt, gelblich. Die Zunge schmutzig grau belegt, feucht, Rachenorgane intact. Multiple bis kirschkerngrosse Cervicaldrüsen beiderseits, die rechte Supraclaviculargrube deutlich tiefer als die linke, $1^1/2$ *cm* vom rechten Sternoclaviculargelenk beginnend eine ca. zweifrankenstückgrosse, blasse, narbige Hautveränderung (alte Brandnarbe). Thorax federnd, stark abgeflacht.

R. Lungenspitze vorn und seitlich deutlich gedämpft. In der rechten Supraclaviculargrube Giemen und Knattern, sonst normaler Percussionsschall vorn und seitlich. Starke Schweissabsonderung in beiden Axillargruben. In der rechten Supraclaviculargrube Giemen und Knattern, desgleichen im ersten und zweiten JCR. rechts und in der rechten Axillargrube. Atmungsgeräusch überall vesiculär, in der r. Spitze abgeschwächt. Rechts seitlich unten in der Nähe des Lungenrandes etwas Knistern, desgleichen in der linken Axillargrube.

Hinten normaler Percussionsschall, nur in der r. Spitze ganz leichte Dämpfung. Über dem r. Oberlappen hinten derselbe Auscultationsbefund, wie vorn, dazu im Interscapularraum rechts in der Höhe des angulus scapulæ zuweilen metamorphosierendes Atmen, welches namentlich am Ende der Inspiration deutlich bronchial ist. An derselben Stelle hie und da grossblasige hellklingende Rasselgeräusche.

Herz: Spitzenstoss nicht sichtbar, sichtbar in fünfter JCR. innerhalb der l. Mml. Relative Herzdämpfung oberer Rand der vierten Rippe, Mitte des Sternum, Spitzenstoss. Herztöne dumpf und rein, Herzpause verkürzt.

An den Abdominalorganen nichts besonderes nachweisbar. Nierengegend nicht druckempfindlich. Harnmenge gering, spez. Gewicht hoch, Harn leicht getrübt, enthält Eiweiss. Appetit ordentlich, Schlaf unruhig, Patient stöhnt viel. Schmerz in der Wadenmuskulatur.

Diagnose: *Tuberculosis pulmonum cavernosa. Thrombosis ven. crur. duplex.*

Krankengeschichte. 13. XII. 90. Patient erhält Infus. Ipecac. Im Sputum sehr viele Tuberculbacillen.

14. XII. 91. Erste Injection von 0,001 Tuberculin; Fieber bis 40,1. Da aber Patient ohne Antifebrin ebensohoch fieberte, ist dies nicht auf Rechnung der Injection zu setzen. Weder allgemeine noch locale Reaction.

22. XII. 91. Über dem rechten Mittellappen helles, kratzendes, pleuritisches Reiben zu hören. Die Stimme ist etwas leise belegt. Laryngoscopische Untersuchung wegen des Allgemeinzustandes unterlassen. Stechende Schmerzen in den Unterschenkeln, daselbst auch Druckempfindlichkeit.

5. I. 91. Noch immer pleuritisches Reiben über dem r. Mittellappen, dazwischen mittel- und grossblasige mehr oder weniger hellklingende feuchte Rasselgeräusche. Vornen oben rechts reicht die Dämpfung bis in den zweiten JCR. herein, hinten rechts bis zum siebenten BW. herab. Über der Dämpfung Bronchialatmen, am lautesten in der Höhe der fossa infraspinata. Im Interscapularraum etwa in der mittleren Höhe des innern Scapularrandes lautes amphorisches Atmen und grossblasige, eher etwas dumpfe Rasselgeräusche. Auch über der l. Scapula etwas kurzer Percussionsschall und kleine, bis mittelblasige dumpfklingende Rasselgeräusche.

8. I. 91. Patient stöhnt laut, ohne irgend welche Schmerzen anzugeben.

12. I. 91. Patient hat bis jetzt nicht auf die zweite Injection von 0,002 Tuberculin reagiert. Er collabiert zusehends. Beide Füsse und Unterschenkel oedematös und auf Druck schmerzhaft. Patient erhält Eiergrog.

13. I. 91. Das Oedem hat zugenommen. Patient ist ruhig, aber stark collabiert.

14. I. 91. Unter zunehmendem Collaps machte Patient, der seit dem 11. keine Injection mehr erhalten hat, Exitus.

Sectionsprotocoll: Mittelgrosser, sehr stark abgemagerter, blasser männlicher Leichnam mit etwas eingezogenem Bauch. Linker Unterschenkel stärker œdematös, Haut trocken und schilfernd. Thorax exquisit platt und lang. Schädel mittelgross, platt, Näthe erhalten, mittlere Dicke, keine Knochenauflagerungen. Im sinus longitudinalis wenig flüssiges und geronnenes Blut. Innenfläche der Dura feucht, blass, zart. Sämmtliche Gefässe der Pia schwach gefüllt. Die Pia in den hintern Partien schwach oedematös und ein wenig getrübt. Unter dem Tentaculum wenig klare Flüssigkeit Die Sinus der Basis enthalten mittlere Mengen flüssigen und geronnenen Blutes. Gefässe der Pia, Arachnoidea und Basis ohne Veränderungen. Seitenventrikel leicht erweitert. Gehirn von guter Consistenz, feucht und blutarm, nirgends ein Erkrankungsherd.

Panniculus nahezu ganz verschwunden, Muskulatur stark reduziert und blass. Peritonäum äusserst fettarm. Die Leber überragt den Rippenbogen um etwa drei *cm*. Zwerchfell links und rechts unterer Rand der fünften Rippe. In der Bauchhöhle ganz wenig klare Flüssigkeit. Lagerung der Eingeweide normal. Die Lungen retrahieren sich nicht. Herzbeutel liegt wenig frei zu Tag. L. Lunge an der Spitze verwachsen. In der Pleurahöhle wenig leicht blutig gefärbte Flüssigkeit. R. Lunge ebenfalls an der Spitze verwachsen. In der Pleurahöhle ca. 1/4 Liter grün-gelbliche mit Fibrinflocken gemischte Flüssigkeit.

Herz von mässiger Grösse, sehr fettarm, rechts schlaff, links contrahiert. Im l. Herzen wenig flüssiges Blut. Mitralis für zwei Finger durchgängig, im r. Herzen Tricuspidalis für zwei Finger durchgängig. Conus der venösen Gefässe erweitert; die Herzhöhlen sonst eng, Muskulatur wenig kräftig, blass; Klappenapparat intact. Aorta eng, zart, mit fettigen Verdickungen der Intima.

R. Lunge sehr gross; die Pleura überall von einem Fibrinbelage bedeckt. An verschiedenen Stellen scheinen kleine bis erbsengrosse käsige Stellen durch, die teils der pleura selbst, teils dem darunter beginnenden Lungenparenchym angehören. Ca. drei *cm* unter der Spitze eine 10 cm^2 grosse nekrotische Stelle der Pleura, welche mit kleinen Käsebröckeln gemischt ist.

Die ganze Lunge auf den hintern und untern Partien des Unterlappens teils diffus, teils durch dichtgestellte grössere Knoten verdichtet. Der obere Teil des Oberlappens ist eingenommen von einem System mit einander communicierender Cavernen, die mit dickem, mit Käsebröckeln untermischtem Eiter gefüllt sind. Die grösste hat Pflaumengrösse, sitzt in der Mitte des Oberlappens und ist nur mit einer dünnen roten Membran ausgekleidet. Die Cavernen communicieren mit Bronchien. Der übrige Teil des Oberlappens ist durchsetzt von buchtigen zahlreichen Käseherden, welche im vordern Teil mehrfach zu grössern Complexen confluiren. Ähnliche Verhältnisse zeigt der Unterlappen, in welchem jedoch die Käseherde nach unten zu abnehmen, während sie in den obern Partien confluiren und oft zu kleinen käsigen

Cavernen erweicht sind. Der Mittellappen total hepatisiert. Schnittfläche glatt, blass, mit zahlreichen eingestreuten buchtigen Käseherden, die im obern Teil zu einem grossen Complex confluiren. Der Hauptstamm der pulmonalis ist bis zur Verzweigung am unterm und hinterm Teil durch anhaftendes gemischtes Pfropfmaterial geschlossen.

L. Lunge gleichfalls gross. Die Spitze enthält eine Gruppe Käseherde. Der mittlere Teil des Oberlappens enthält nur einzelne buchtige Käseherde, die von lufthaltigem oedematösem Gewebe eingeschlossen sind. Die Basis des Oberlappens ist von sehr zahlreichen zum Teil durch schmale schwarze Höfe getrennte buchtige Käseherde eingenommen. Die Lingula enthält nur wenig Käseherde. Der Unterlappen enthält in der Spitze grössere Käseherde von graurötlicher Hepatisation. Am hintern Umfang sitzt ein etwa pflaumengrosser, aus buchtigen Knoten zusammengesetzter Käseherd. Das übrige Gewebe des Unterlappens lufthaltig und oedematös. Zunge ohne Veränderung. Tonsillen vergrössert, auf dem Schnitt glatt und weiss. Halslymphdrüsen auf der linken Seite etwas vergrössert. Pharynx, Oesophagus und Gaumen ohne Veränderung. Bronchialdrüsen vergrössert, auf dem Schnitt grau durchscheinend. Schilddrüse unverändert.

Milz 13 *cm* lang 8,5 *cm* breit, 3 *cm* tief, schlaff. Pulpa ziemlich weich, lässt sich als Brei hervordrücken, bräunlich-rot. Follikel nicht zu erkennen.

Die beiden Nebennieren fettarm, ohne Veränderungen. Kapsel der Nieren leicht abziehbar, Oberfläche glatt, Parenchym fest; beide Substanzen etwas gerötet, keine tuberculösen Veränderungen.

Magenschleimhaut mit weisslichem Schleim bedeckt, glatt, blass. Leber ziemlich gross, glatt, vorderer Rand leicht abgestumpft. Acinöse Zeichnung sehr deutlich. Acini gross, mit schmalem opakem gelbem Saum. Ihr Gewebe sonst hellrot; keine Jodreaction.

Mesenterialdrüsen vergrössert, lassen auf dem Schnitt Chylus austreten, auch treten die Chylusgefässe als weite Stränge hervor. Beckenorgane ohne Veränderungen.

Im Dünndarm wenig heller breiiger Kot; im Jejunum die Zotten durch Fettresorption weiss, Falten gut ausgeprägt, nur hie und da injicirt. Dickdarmschleimhaut blass; keine tuberculösen Veränderungen.

Diagnose. Tuberculosis pulmonum mit Cavernenbildung namentlich rechts; sehr frische tuberculöse Pneumonien der verschiedensten Stellen; frische fibrino-seröse Pleuritis rechts mit Übergang zur eitrigen Tuberculose der Hals- und Bronchialdrüsen. Hyperplasie der Milz, geringe Fettleber, doppelseitige Lungenembolie.

6.

Frau N. N. Hausfrau, 36 Jahre alt, aus Wyl, aufgenommen ins Spital am 18. XII. 90.

Anamnese: Der Vater der Patientin starb an Lungenschwindsucht, die Mutter lebt noch. Geschwister sind keine. Patientin war immer gesund bis zum 18. Jahr, von wo sie für lange bleichsüchtig wurde. Im Herbst vor zwei Jahren bekam sie Husten und Stechen auf der Brust, was sich wieder verlor, um nach der Influenzaepidemie Dezember 89 mit grösserer Heftigkeit wieder aufzutreten. Patientin hustete damals auch Blut aus, eine Erscheinung, die sich später nicht mehr wiederholte. Seit dieser Zeit nahmen die Kräfte der Patientin beständig ab, Patientin magerte ab, es traten Nachtschweisse auf, ebenso Fieber. Patientin liess sich daher zur Kochschen Behandlung ins Spital aufnehmen.

Status praesens. Ziemlich kleine Patientin mit Zeichen höchster Abmagerung, sehr gracilem Knochenbau, stark geschwundener schwacher Muskulatur und sehr atrophischem Fettpolster. Die Haut fühlt sich stark erhöht temperirt an, ist glatt mit Ausnahme der Halsgegend, wo leichte Pityriasisschuppen sich finden, zeigt sonst keine besondern Exantheme oder Verfärbungen. Patientin fiebert continuirlich bis 40,0, der Puls ist beschleunigt (116), regelmässig, aber sehr klein, leicht zu unterdrücken: die Atmung beschleunigt, ziemlich oberflächlich, costal, doch nicht besonders angestrengt. Patientin ist bei freiem Sensorium, klagt über starken Husten, Auswurf, Nachtschweiss, Abmagerung und Kräfteverfall, macht den Eindruck einer sehr Schwerkranken. Patientin nimmt gewöhnlich rechte Seitenlage ein, da ihr Rückenlage und noch mehr linke Seitenlage den Atem coupiere.

Gesicht sehr blass. Pupillen weit, beiderseits gleich, reagiren auf Lichteinfall, Scleren rein, Conjunctiven blass. Zunge feucht, nicht belegt. Am Hals keine abnormen Pulsationen, keine Struma.

Der Thorax ist lang, abgeplattet, die JCR. breit, vertieft. Das Sternum ist in seinen untern Partien etwas eingezogen, der Angulus Ludovici ist nicht besonders ausgesprochen. Auf Druck ist der Thorax starr, aber nicht schmerzhaft. Beide Seiten beteiligen sich an der Atmung gleichmässig. Die Fossæ supraclavicularis, das Jugulum und die Mohrenheim'schen Gruben sind beidseitig sehr tief.

Der Percussionsschall über der rechten Spitze ist mässig laut, etwas tympanitisch, über der linken stärker gedämpft, ohne Tympanie. Im ersten JCR. rechts mässig gedämpfter Schall mit Tympanie, im ersten JCR. links starke Dämpfung mit starker Tympanie und sehr deutlicher Wintrichscher Schallwechsel. Im zweiten JCR. rechts noch leicht gedämpfter etwas tympanitischer Schall, links noch deutliche Dämpfung und Tympanie ohne deutlichen Schallwechsel. In den untern Intercostalräumen rechts ziemlich lauter Lungenschall. Atmungsgeräusch in der r. Spitze bronchial mit einzelnen mittelblasigen, klingenden Rasselgeräuschen untermischt, in der l. Spitze dasselbe. Im ersten und zweiten JCR. links exquisites amphorisches Atmen mit einzelnen grossblasigen metallisch klingenden Rasselgeräuschen. Rechts vorn überall

Bronchialatmen mit klingenden Rasselgeräuschen, und im ersten JCR. scharfes Vesiculäratmen. Rechte Seite gibt mässig lauten Schall, linke ebenso, in den oberen Partien Tympanie. Überall Bronchialatmen mit reichlichen Rasselgeräuschen. In beiden fossæ supraspinatæ Dämpfung, links mit Tympanie verbunden, sonst bis unten mässig lauter Schall, der rechts gegenüber links verkürzt erscheint. Über beiden foss. supraspin. leises Bronchialatmen mit weniger klingenden Rasselgeräuschen. In den mittleren Partien Bronchialatmen mit mittelblasigen klingenden Rasselgeräuschen, in den untern beidseitig rauhes Vesiculäratmen, von Schnurren begleitet, namentlich links.

Herz: Spitzenstoss im vierten JCR. in der Mml. sichtbar und fühlbar. Herzgrenzen normal. Töne rein. Abdomen etwas eingesunken, zeigt alte Striæ, ist gut eindrückbar, aber überall etwas druckempfindlich, lässt nirgends etwas besonderes erkennen und gibt überall tympanitischen Schall. Die Leber schliesst mit dem Brustkorbrand, ist undeutlich zu fühlen. Milz nicht palpabel, Milzdämpfung nicht vergrössert. Magen nicht genau zu bestimmen. Nieren- und Blasengegend nichts besonderes.

Patient hat wenig Appetit, nicht vermehrten Durst, schläft Nachts schlecht, hustet viel, hat Nachtschweiss, erbricht nichts, ist nicht obstipirt. Sputum von mässiger Menge, exquisit nummulär. Harn von normaler Menge und spez. Gewicht enthält kein Eiweiss.

Diagnose: *Tuberculosis pulmonum cavernosa gravis. Thromb. marant. crur. dextr.*

Krankengeschichte. 20. XII. 90. Patientin erhält Benzosol., Ol. jecor aselli und Kephir. Im Sputum reichlich Tuberkelbacillen.

23. XII. 90. Erste Injection von 0,001 Tuberculin. Objectiv weder locale noch allgemeine Reaction, Fieber und Puls nicht höher als an den früheren Tagen.

25. XII. 90. Zweite Injection 0,002 Tuberculin. Fieber nicht so hoch wie an den injectionsfreien Tagen, Pulszahl nicht höher als gewöhnlich.

27. XII. 90. Dritte Injection 0,003. Objektiv keine Reaction. Subjectiv mehr Husten. Auswurf im allgemeinen gegen früher zugenommen, auch an den injectionsfreien Tagen.

29. XII. 90. Vierte Injection 0,004. Keine Reaction. Local keine wesentliche Veränderung. Wie bei der Aufnahme überall ausgedehntes Bronchialatmen, exquisite Cavernensymptome. Das Allgemeinbefinden zeigt auch keine wesentliche Aenderung. Die Injectionsstellen sind jeweils der Patientin noch 2 Tage lang empfindlich. Auch die an der seitlichen Bauchhaut gewählte Injectionsstelle ist der Patientin bei leichtem Druck empfindlich. Die Tuberkelbacillen zeigen weder nach Zahl noch nach Form eine Änderung.

31. XII. 90. Gestern 5. Injection 0,005. Keine Reaction.

2. I. 91. Gestern 6. Injection 0,006. Keine objective Reaction.

5. I. 91. Gestern 7. Injection 0,007. Patientin gibt an, dass die Einspritzungen sie stark angreifen, dass sie davon sehr müde werde und dass sie mehr schwitze. Der Auswurf ist sehr zähe, münzenförmig. Patientin bringt ihn nur schwer heraus. Sie hat wenig Appetit.

7. I. 91. Gestern 0,007 Tuberculin.

9. I. 91. Gestern 0,007 Tuberculin.

10. I. 91. Patientin fiebert an dem gestrigen Zwischentage weniger als gewöhnlich, fühlt sich aber doch nicht wohl und gibt an, beständiges Kältegefühl zu haben. Am objectiven Lungenbefund keine Besserung zu constatiren.

11. I. 91. Gestern 0,007 Tuberculin ohne Reaction. Der rechte Fuss, das Fussgelenk und der Unterschenkel bis zu seiner Mitte ziemlich stark geschwollen, und oedematös, auf leisen Druck schon sehr schmerzhaft. Oberschenkel frei von Oedem, aber entsprechend dem Verlauf der Vena cruralis auf Druck empfindlich. Patientin sieht ziemlich stark collabiert aus. Sie erhält 3 mal täglich 0,1 Campherinjection.

12. I. 91. Das Oedem des Unterschenkels hat zugenommen, Patientin ist heute morgen pulslos, hat ziemlich starke Dyspnoe, beschleunigte Herzaction (über 200), klebrige kalte Haut. Sensorium frei, keine Nackensteifigkeit.

13. I. 91. Patientin collabierte im Laufe des gestrigen Tages immer mehr und machte Nachts 1 Uhr Exitus letalis.

Sectionsprotocoll. 13. I. 91. Mittelgrosse stark abgemagerte blasse Leiche; links geringeres, rechts stärkeres Oedem der untern Extremitäten. Linea alba stark pigmentiert; reichliche z. T. noch rötliche Striæ, aus den mammæ lässt sich noch mit Mühe etwas colostrumähnliche Flüssigkeit auspressen.

Schädel gross, symmetrisch, länglich, glatt, mit Ausnahme der Pacchionischen Gruben, schwer. Näthe erhalten. Diploë von grösster Dicke am l. Stirnbein (1 *cm*), rechts 6 *mm*. Die Verdickung betrifft auch die Tabula interna, die überall blank weiss ist und tiefe Gefässfurchen trägt. Längs der Mittellinie eine 1—2 *cm* grosse dicke Schicht frischen, etwas weichen Knochens aufgelagert. Ein besonderer Osteophyt lässt sich nicht von der Innenfläche abheben. Sinus longitudinalis enthält locker geronnenes Blut. Dura innen unverändert. Pia zart, hinten schwach oedematös. Vorn die kleinen Arterien etwas stärker gefüllt. Unter dem Tentorium klare Flüssigkeit, die sinus der Basis enthalten locker geronnenes Blut. Gehirn von mässigem Blutgehalt, graue Substanz nur mässig gerötet. Die Gefässe der weissen enthalten etwas dünner flüssiges Blut. Am Gehirn keine Localerkrankungen, speziell keine Tuberkel.

Panniculus und Muskulatur sehr stark reduziert, letztere blass. In der Bauchhöhle keine Flüssigkeit. Die Leber überragt den Rippenbogen um

vier Finger. Der Magen liegt in grosser Ausdehnung frei zu Tag, ist senkrecht gestellt, reicht bis zur Höhe der spina ant. sup. ossis ilei: Das Colon transversum durch Gas ausgedehnt, nimmt die Unterbauchgegend ein; die Dünndärme, retrahiert, liegen im kleinen Becken; sämmtliche Baucheingeweide blass. Zwerchfellstand links: unterer Rand der fünften Rippe, rechts: oberer Rand der fünften Rippe. Die Muskelvenen unter beiden Mammæ zeigen vielfach total obturierende rote Thromben. Mammæ klein; Gewebe zäh, weisslich. Beide Lungen retrahieren sich nicht, sind bis zur dritten Rippe locker verwachsen. Pericardialflüssigkeit weder vermehrt noch verändert.

Herz sehr schlaff; die rechte Hälfte verbreitert, mit einem grossen Sehnenfleck auf der Vorderfläche des rechten Ventrikels. R. Ventrikel erweitert, Muskulatur dünn, Papillarmuskeln lange, Farbe blass gelblich; in der Spitze am conus eine grosse Anzahl blasser, an ihrer Oberfläche gerippter, hie und da in geringem Umfang central erweichter Thromben. Muskulatur des Vorhofs von gleicher Beschaffenheit, keine Thromben. Foramen ovale geschlossen; linker Ventrikel nicht erweitert. Muskulatur wenig kräftig, trüb, blassgrau, Aorta und Pulmonalis zart, Klappen intact.

Linke Lunge mässig gross. Die ganze hintere Partie des Oberlappens von der Spitze bis zur Basis ist eingenommen von einer von Tuberkeln durchzogenen Caverne, die mit trübbrauner Flüssigkeit gefüllt ist, in der kleine Käsepartikelchen schwimmen. Die Caverne ist mit einer grauen glatten Membrane ausgekleidet, die nicht besonders gerötet ist. An vielen Stellen derselben zeigen sich grössere, zum Teil stark vorspringende käsige Stellen der Wand, namentlich auf dem centralen Teil der Trabekel. Dieselben haben eine Dicke bis zu 1 *mm*, reichen mit den Trabekeln teilweise bis nahe an Lungenarterienäste, die durch rote Thromben verschlossen sind. Die vordere Partie des Oberlappens ist vollkommen eingenommen von dicht gestellten bis lobulären käsigen Infiltraten, die an mehreren Stellen bis an die Pleura reichen, die dabei, wenn sie nicht von Verwachsungen bedeckt, einen dünnen fibrinösen Überzug zeigt. Zum Teil sind diese Knoten zu Kirschgrösse mit käsigem Eiter gefüllt. Der Unterlappen ist durchsetzt von mehr oder weniger dicht gestellten, zu grössern Infiltraten confluirenden käsigen Knoten; in seinem hintern Teil in halber Höhe unregelmässige, bis wallnussgrosse, mit käsigem Eiter erfüllte und mit käsiger Masse ausgekleidete Cavernen. Sehr wenig lufthaltiges Gewebe erhalten, am meisten noch lateral an der Unterfläche des Unterlappens. Dasselbe ist blutreich, oedematös. In einem Arterienaste des Oberlappens ein nicht total obstruirender dunkelroter gabeliger Pfropf, welcher nach dem Hauptaste zu knopfartig und gerippt endigt. Rechte Lunge gross. Der Oberlappen durchsetzt von dichtgestellten traubigen, deutlich käsigen Knoten. An der Spitze etwas gelatinöse Hepatisation mit eingestreuten käsigen Stellen. Dicht unter der Spitze lange gestreckte abgeglättete Cavernen. Der Mittellappen enthält wenig zahlreiche,

der Unterlappen nur spärliche traubige Knoten und hyperämisches Parenchym. Ein Teil der käsigen Herde des Oberlappens sind von dunkeln Höfen umgeben.

Die Tonsillen flach, ohne besondere Veränderung. Der Zungengrund und die Recessus vor der Epiglottis haben glatte Schleimhaut, dagegen im Larynx viel zäher Schleim; in der Trachea etwas Schaum; ein kleines flaches Geschwür am linken processus vocalis. Die Schilddrüse unverändert. Trachealschleimhaut leicht injiciert. Die Halsdrüsen bilden rechts eine ganze Kette, links von oben nach unten abnehmend, mit grösseren und kleineren käsigen Einlagerungen. Auch die Bronchialdrüsen sind vergrössert, teils schwarz induriert, hie und da kalkige Einlagerungen enthaltend, teils frisch geschwellt, saftig grau oder rötlich und kleine Knötchen enthaltend.

Milz mittelgross. Kapsel gespannt. Pulpa dunkelrot, brüchig, zahlreiche verwaschene kleine Tuberkel enthaltend.

Beide Nebennieren klein, fettarm. Linke Niere abgeplattet, Nierenbecken nach vorne verschoben, stark erweitert. Urether nicht erweitert; sämmtliche Nierencalices weit. Rinde zeigt viele oberflächliche Einziehungen, ist blass und trübe, die Marksubstanz ist mehr gerötet, beide sind schmal. R. Niere grösser, Substanz breit, Färbung wie l., nichts besonderes.

Magen weit, dünnwandig, enthält etwas grauen flüssigen Inhalt, Schleimhaut blass, mit Schleim bedeckt, der schwärzliche Streifen enthält. Darmschleimhaut blass, nur über der valvula Bauhini eine Anzahl vergrösserter und verkäster Follikel; sonst im ganzen Darm nichts besonderes. An der Urethra starke Venenerweiterung. Vagina weit, glatt, bläulich, Uterus nicht vergrössert, Mucosa verdickt und mit reichlichen Blutungen durchsetzt.

R. ist die Vena cruralis vom Schenkelringe an nach oben auf 4—5 *cm* Länge durch einen weissen, fein geriffelten, abgestutzten, festen Thrombus geschlossen. An denselben schliesst sich peripher ein 18 *cm* langes, blasses, central erweichtes Thrombenstück an, das selbst peripher wieder mit einem blassen festen Stück endigt. Noch weiter peripher eine ganz frische rote Thrombose. Auf der l. Seite bis zur Einmündung der vena profunda femori von der Peripherie aus gerechnet ein ca. 5 *cm* langes Thrombusstück, an welches sich peripher wieder ein derartiger Thrombus anschliesst. Der fünfte Lendenwirbel etwas weich. Die Leber ist leicht vergrössert und zeigt die centralen Partien der acini leicht erhaben und etwas grauweisslich. Macroscopisch in derselben keine Tuberkel sichtbar.

Diagnose. Phtisis pulmonum mit Cavernen, ältere und frischere Herde. Geringe Darm- und Kehlkopftuberkulose, ältere Lymphdrüsentuberkulose. Hyperostose des Schädels. Thrombose des r. Herzens und beider Schenkelvenen. Lungenembolie. Geringe Hydronephrose l. Oedem der unteren Extremitäten. Milztuberkulose.

7.

N. N. Apotheker, 31 Jahre alt; am 23. III. 91 ins Spital aufgenommen.

Anamnese. Ergibt keine Heredität. Fehlt sonst.

Status præsens. Langer Mann mit gracilen Knochen, schlaffer Muskulatur und ganz geschwundenem panniculus adiposus. Haut trocken, blass, heiss. Puls regelmässig, weich, gut gefüllt, dicrot, beschleunigt (100). Körpertemperatur 38,0°. Keine Oedeme. Stellenweise Pityriasis tabescentium. Patient nimmt active Rückenlage ein und vermeidet l. Seitenlage, da er sich dabei schlechter befinde. Gesicht eingefallen, Backenknochen vorspringend. Beginnende Calvities. Pupillen beiderseits eng, erweitern sich nur wenig bei Verdunklung (Morphiumpupillen). Scleren rein, bläulich. Conjunctiven blass. Zunge trocken mit braunem eingetrocknetem Belag. Patient ist bei freiem Sensorium, klagt über Schwäche und Durchfall.

Thorax lang, schmal, flach, verknöchert, symmetrisch. Intercostalräume breit. Atmung costo-abdominal, die linke Thoraxseite beteiligt sich nicht. Links fossa supra- und infraclavicularis eingesunken gegenüber rechts. Percussionsschall in der linken fossa supraclavicularis gedämpft tympanitisch, dasselbe links vorn bis zum dritten JCR. Rechts vorn von oben bis unten lauter Lungenschall. Über der Dämpfung Stimmfremitus und Bronchophonie verstärkt. Ebendaselbst Bronchialatmen und knatternde Rasselgeräusche, am reichlichsten im dritten JCR. links. Rechts vorn überall scharfes Vesiculäratmen, nirgends Rasselgeräusche. Dasselbe rechts seitlich von oben bis unten. Hier lauter Lungenschall. Links seitlich bis zum vierten JCR. gedämpft tympanitischer Schall. Über der Dämpfung Stimmfremitus und Bronchophonie verstärkt. Man hört hier lautes Bronchialatmen mit knatternden kleinen Blasen. Unterhalb der Dämpfung Vesiculäratmen mit spärlichen Blasen. Hinten r. lauter Lungenschall von oben bis unten, l. Dämpfung bis zur spina scapulæ. Man hört l. hinten über der Dämpfung Bronchialatmen mit klingenden Blasen. Auch l. hinten unten vom achten BW an leichte Dämpfung, darüber unbestimmtes Atmen mit reichlichen hellen, nicht klingenden mittelgrossen Blasen. R. Vesiculäratmen. Patient hustet selten und und expectoriert 30 cm^3 schleimig eitriges Sputum.

Herz: Spitzenstoss sicht- und fühlbar im vierten JCR. Relative Herzdämpfung: nach oben nicht zu bestimmen, Medianlinie, Spitzenstoss. Herztöne laut, rein. Traubescher Raum nicht verkleinert.

Abdomen wenig gewölbt, nirgends druckempfindlich, gibt überall tympanitischen Schall.

Die absolute Leberdämpfung geht vom fünften JCR. bis zum Brustkorbrand. Leber respiratorisch verschieblich, nicht palpabel. Patient spannt die Bauchdecken. Milzdämpfung von der achten Rippe bis zum Brustkorbrand, Milz nicht palpabel. Der Magen schliesst über dem Nabel. Nierengegend nicht druckempfindlich.

Kein Appetit, Schlaf schlecht, Durst gesteigert. Patient hatte zu Hause 1—2 *cgr* Morphium genommen. Er hat häufige dünne Stühle. Harn diffus getrübt, enthält Spuren von Eiweiss.

Diagnose: *Tuberculosis pulmonum, imprimis sinistri. Tuberculosis intestinalis.*

Krankengeschichte: 25. I. 91. Patient erhält Orexin. Im spärlichen Sputum sind Tuberkelbacillen, namentlich gekörnte, zu finden.

28. I. 91. Gestern erste Inject. von 0,001 Tuberculin. Fieber und Puls nicht wesentlich verschieden gegen früher, dagegen ganz schlechter Appetit. Patient sieht collabirt aus. Urin eiweissfrei.

30. I. 91. 0,001 Tuberculin gestern ohne Reaction.

1. II. 91. 0,001 Tuberculin. Fieber nach der Injection ansteigend. nach 3 Stunden 39^0, fällt innert 4 Stunden auf unter $38{,}0^0$. Am Tag vorher ebenfalls $38{,}0^0$.

4. II. 91. Gestern 0,001 Tuberculin. Fieber nach der Injection geringer als vorher. Keine Reaction.

6. II. 91. Gestern 0,001 Tuberculin subcutan. Dieselbe Erscheinung. Abermalige Sputumuntersuchung ergibt sehr reichliche Tuberkelbacillen. Die Temperatursteigerung fällt jeweils auf Morgens 7 Uhr.

8. II. 91. 0,001 Tuberculin gestern und heute machen Patient jeweils fieberfrei.

10. II. 91. Patient sieht etwas collabirt aus, klagt auch über Atemnot. Der Herd im l. Unterlappen zeigt sehr reichlich grosse und mittelgrosse klingende Blasen und deutliches Bronchialatmen. Patient ist auch an den injectionsfreien Tagen nachmittags fieberfrei.

13. II. 91. Gestern 0,001 Tuberculin mit demselben Erfolg.

15. II. 91. Gestern 0,001 Tuberculin mit demselben Erfolg. Patient collabirt von Tag zu Tag mehr. Puls immer kleiner und beschleunigter. Die Atemnot nimmt zu. Patient erhält Champagner und Campher subcutan.

17. II. 91. Puls filiform. Kalter klebriger Schweiss im Gesicht. Sensorium frei. Mittags exitus letalis.

Sectionsprotocoll. Section unterbleibt auf Wunsch der Angehörigen.

8.

Frau N. N. Seidenwinderin aus Volketsweil, 28 Jahre alt, am 26. IX. 90 ins Spital aufgenommen.

Anamnese. Der Vater, ein dem Trunke ergebener Mensch, ist gestorben, die Mutter lebt und ist gesund, zwei Schwestern starben jung an „Gicht“, zwei Schwestern starben an Schwindsucht. Patientin hat ein gesundes Töchterchen. Sie lebte getrennt von ihrem Manne, derselbe war nicht lungenkrank.

In ihrer Jugend machte Patientin Masern durch, war sonst immer gesund, bis im Winter 89 — 90, wo sie dreimal von der Influenza befallen wurde. Von da an blieb sie schwach und hustete beständig, hatte wenig Appetit und musste ihren Beruf aufgeben. Seit dem Sommer spürte sie noch Stechen auf der Brust rechts und bekam Fieber, so dass sie endlich im October gezwungen wurde, das Krankenhaus aufzusuchen.

Status praesens. Ziemlich kleine, stark abgemagerte, gracil gebaute Patientin mit atrophischer Muskulatur; die Haut blass, glatt, etwas feucht klebrig, fühlt sich kaum erhöht temperirt an; auf dem Rücken einzelne kleinere Stellen mit pityriasis tabescentium. Die Atmung ist nicht gerade beschleunigt, dagegen der Puls bis 120; er ist klein, leicht zu unterdrücken und celer. Die Körpertemperatur beträgt 37,5. Keine Oedeme. Gesicht schmal, sehr blass, von reichlichen, hellbraungelben Leberflecken bedeckt. Die Gegend des rechten Mundwinkels erscheint etwas voluminöser als links; es soll dort vor einigen Wochen eine Geschwulst bestanden haben, die sich nach innen entleerte. Pupillen beiderseits gleich, mittelweit, reagiren gut auf Lichteinfall; Scleren rein, Conjunctiven normal injicirt. Zunge feucht, weisslich belegt. Die Mund- und Pharynxschleimhaut bietet nichts abnormes. Leichte rechtsseitige Struma, die den r. muse. sternocleidomastoideus nur wenig vorbuchtet. Bei der Palpation fühlt man die Lymphdrüsen dem oberen Rand des M. cucullaris entlang zu zahlreichen harten, nicht schmerzhaften Packeten angeschwollen, rechts etwas mehr als links. Auch an den seitlichen Halspartien sind die Lymphdrüsen intumescirt, aber schmerzlos, ebenso in den fossae supraclaviculares, hauptsächlich rechts. Auch die Submaxillardrüsen leicht geschwellt und links etwas druckempfindlich. Am Halse Carotidenpulsationen sichtbar. Fossae supra- und infraclaviculares etwas eingesunken.

Thorax lang, flach, in der Höhe der dritten und vierten Rippe links mehr vorgewölbt als rechts, auf Druck resistent und nicht empfindlich. Der Percussionsschall ist überall laut, nicht tympanitisch, doch erscheint vielleicht rechts vorn wie hinten der Schall etwas weniger laut als links. Die Auskultation ergibt überall reines Vesiculäratmen, mit ziemlich reichlichen, hellen, beinahe klingenden Rasselgeräuschen, die namentlich, nachdem man Patientin hat husten lassen, deutlich hervortreten und im 1. und 2. JCR. links vorn sowie hinten am reichlichsten sind.

Herz: Spitzenstoss ist nur als diffuse Erschütterung der ganz atrophischen linken Mamma zu erkennen und nicht fühlbar. Relative Herzdämpfung: 1. JCR., linker Sternalrand, 5. JCR. innerhalb der l. Mml. Tricuspidalis und Aorta weisen zwei reine Töne auf, die Pulmonalis eine geräuschähnliche Verlängerung des systolischen Tones neben einem zweiten Tone, desgleichen die Mitralis nur etwas undeutlicher.

Abdomen etwas eingesunken, überall leicht eindrückbar, in den untern Partien und der Magengegend etwas druckempfindlich, es gibt überall gedämpft tympanitischen Schall.

Die absolute Leberdämpfung beginnt an der sechsten Rippe und schliesst mit dem Brustkorbrand. Leber nicht palpabel. Die Milz ist weder percutorisch noch palpatorisch vergrössert. Der Magen schliesst in der Mitte zwischen process. ensiformis und Nabel ab. Nierengegend nicht druckempfindlich, dagegen Blasengegend.

Patientin klagt hauptsächlich über Schmerzen von krampfartigem Charakter in der Unterbauchgegend, die jedesmal nach Nahrungsaufnahme sich steigern. Patientin hustet häufig, wirft aber nur wenig eitrig-schleimige Massen aus, erbricht nie. Appetit ordentlich, Durst stark vermehrt. Diurese eher etwas sparsam, der Harn von heller Farbe (V 3), etwas getrübt, mit Neigung zu niedrigem spez. Gewicht. Es lassen sich nur Spuren von Eiweis nachweisen, jedoch keine Cylinder. Stuhl meist dünn, doch selten mehr als zwei Stühle in 24 Stunden.

Diagnose: *Tuberculosis pulmonum duplex et intestinorum.*

Krankengeschichte. 27. IV. 90. Patientin erhält decoctum Chinae.

3. X. 90. Im Auswurf reichlich Tuberkelbacillen.

10. X. 90. Der Percussionsschall über beiden Spitzen ungefähr gleich laut. Das Atmungsgeräusch beiderseits vesiculär, aber ziemlich viele teils klingende, teils trockene Rasselgeräusche.

23. X. 90. Status idem. Patientin fiebert ziemlich hoch und erhält deshalb Antifebrin.

29. X. 90. Patientin klagte bei der gestrigen Abendvisite über Schmerzen im Abdomen. Es besteht leichte Druckempfindlichkeit, doch kein circumscripter Schmerz. Patientin erhält Codëin.

3. XI. 90. Das Codëin hat der Patientin bedeutend Erleichterung gebracht. Sowohl die spontanen Schmerzen, als die Druckempfindlichkeit haben nachgelassen, namentlich in der Ileocoecalgegend, wo man in der Tiefe, dem Verlauf des Colon ascendens entsprechend eine nicht genauer zu umschreibende Resistenz betastet. Durchfall besteht fort.

3. I. 91. Patientin ist seit längerem bei Gebrauch von Bismuthum salicylicum und Opium, sowie warmen Cataplasmen auf dem Unterleib. Sie bietet von Zeit zu Zeit unzweifelhafte Erscheinungen von tuberculöser Peritonitis. An den Lungen hat sich kaum etwas verändert. Sie erhält 0,001 Tuberculin subcutan.

6. I. 91. Gestern zweite Inject. von 0,001 Tuberculin. Die erste Inject. hatte eine Temperatursteigerung zur Folge, die um 1,7° den Höhepunkt des vorhergehenden Tages und des folgenden überstieg. Puls entsprechend. Doch hat Patientin früher schon einmal bis 40,0° gefiebert.

Patientin klagt seit dem 3. Nachts über Schmerzen in der Tiefe der Brust und der Gegend des linken Schulterblattes, sowie in der Lebergegend. Letztere ist nicht druckempfindlich, im Übrigen hat Patientin von den Injectionen keinerlei Beschwerden.

8. I. 91. Gestern 3. Injection, 0,002 Tuberculin. Lebergegend druckempfindlich. Sonst keine Reaction.

10. I. 91. Gestern 4. Injection, 0,002 Tuberculin. Keine Reaction.
13. I. 91. „ 5. „ 0,003 „ „ „
15. I. 91. „ 6. „ 0,003 „ „ „
30. I. 91. „ 7. „ 0,003 „ „ „
3. II. 91. „ 8. „ 0,003 „ „ eigentliche Reaction, höchste Temp. 0,7 über der Morgentemperatur.

6. II. 91. Gestern 9. Injection, 0,005 Tuberculin. Etwas Pulsbeschleunigung. Von Zeit zu Zeit Bauchschmerzen.

Beständig Durchfälle trotz Bismuth und Opium. Die Schmerzen verschwinden gewöhnlich nach warmen Cataplasmen. Die Injectionen von Tuberculin werden relativ gut vertragen, scheinen bald temperaturerhöhend, bald -erniedrigend zu wirken. Noch nie üble Zufälle oder wesentliche locale Veränderungen infolge derselben.

10. II. 90. Am 7. 0,007 Tuberculin ohne wesentliche Reaction. Patientin collabiert mehr und mehr. Sämmtlicher Urin geht mit dem Stuhl ab. Mittags 1 Uhr exitus letalis.

Sectionsprotokoll. Stark abgemagerte Leiche von blasser Hautfarbe. Unterhautfettgewebe nur atrophisch vorhanden. Muskulatur dünn und blass. Beide Lungen total verwachsen. Der Herzbeutel liegt in grosser Ausdehnung vor. Im Herzbeutel ziemlich viel klare, gelbliche Flüssigkeit. Herz von mässiger Grösse. Epicard wenig fett. Mitralis für zwei Finger durchgängig, Tricuspidalis ebenfalls. Der rechte Ventrikel enthält Coagula, ist eng, die Klappen zart. Der linke Ventrikel ist ebenfalls eng, die Muskulatur schlaff, die Klappen zart. Linke Lunge ziemlich klein; Pleura überall von Verdickungen besetzt, auch frische fibrinöse Auflagerungen. Spitze eingesunken und von grössern derbern Knoten besetzt. Im Oberlappen eine grosse Caverne mit gelber mit Bröckeln vermischter Flüssigkeit gefüllt. Im obern Teil des Oberlappens zahlreichere Herde, im untern Teil meist lufthaltiges œdematöses Gewebe. Die Herde im obern Teil sind durchweg käsig, hie und da in pneumonischer Umgebung. Bemerkenswert ist ihre weissliche, etwas weichere Beschaffenheit. Die lingula und der an sie anstossende Teil des Oberlappens fühlt sich gleichmässig verdichtet an. In der lingula das Gewebe gelatinös hepatisiert, mit zahlreichen eingelagerten Käseknoten durchsetzt, die teilweise schon Höhlen enthalten. Die angrenzenden Teile des Unterlappens sind von buchtigen, confluirenden Cavernen durchzogen, welche dicken Eiter enthalten, während in den peripheren Teilen fast überall

Käseknoten vorhanden sind, die central hie und da schon erweicht, und durch kleine Einlagerungen schwarzen Gewebes getrennt sind. Bronchialdrüsen vergrössert, schwarz indurirt. Rechte Lunge klein. Die Spitze sinkt ein. Der Oberlappen ist diffus verdichtet. Im Mittellappen ist die Verdichtung mehr knotig, mit eingestreuten fluctuirenden 5 Cts.-Stück grossen, gelb durchschimmernden Stellen. Der Unterlappen zeigt kleinere, in der Spitze etwas ausgebreitete Verdichtungen. Soweit die Pleura nicht verwachsen, ist sie von dünnem, netzartigem Fibrinbelag bedeckt, der sich abziehen lässt. Die Spitze des Oberlappens ist von einer hühnereigrossen, mit dickem, gelblichem Eiter gefüllten Caverne eingenommen, die von vielen Tuberkeln durchzogen ist und eine fetzige, mit vielen käsigen Einlagerungen besetzte Wand zeigt, die stellenweise bis $^1/_2\,cm$ an die Pleura heranreicht. Nur im hintern Teil des Oberlappens ist etwas festeres Gewebe, das von vielen Käseknoten durchzogen ist. In der Spitze des Unterlappens eine pflaumengrosse, ebenso beschaffene Caverne, sowie zwei kleinere, mehr zum Hilus hin. Sonst im Unterlappen nur zerstreute, haselnussgrosse, käsige Knoten mit schwarz geschrumpften Centren. Im obern Teil des Mittellappens gelatinöse Hepatisation, im untern Teil confluirende, käsige Lobularherde, in der Mitte eine buchtige, nussgrosse Caverne.

An der Zunge nichts abnormes. Tonsillen flach, mit weiten Krypten. Submaxillare und Halslymphdrüsen bis zur Clavicula vergrössert, in Käseknoten umgewandelt, z. T. sogar erweicht. Pharynx-, Oesophageal- und Trachealschleimhaut äusserst blass. In der Gegend des linken processus vocalis ein tiefes, etwa $9\,mm$ grosses, spaltförmiges Geschwür. Ausserdem noch ein längliches, flaches Geschwür über dem l. Stimmband und ein rundliches an der vordern Commissur. Sämmtliche Geschwüre sehen rein aus. Schilddrüse leicht vergrössert, blass, mit hyperplastischen Knoten. Aorta zart.

Milz etwas vergrössert, zähe, fest. Pulpa zeigt vereinzelte, nicht genau zu erkennende käsige Knötchen. Beide Nebennieren nichts besonderes. Beide Nieren klein. Kapsel leicht abziehbar, Oberfläche glatt. In der rechten Niere einzelne bis pfefferkorngrosse käsige Knötchen.

Mesenterialdrüsen sämmtliche in Käseknoten umgewandelt und stark vergrössert, bis nussgross, gehören dem Ileocoecalstrang an. Im Magen wenig weisslicher Inhalt. Beckenperitonäum unverändert.

Der rechte Leberlappen mit dem Zwerchfell in grosser Ausdehnung fibrinös verwachsen. In dem Fibrin spärliche submiliare Knötchen. Leber mässig gross. Centren des acini braunrot und durchscheinend, Peripherie schmal und opak.

Die Urethra zeigt leichte Erweiterung der Venen. Blasenschleimhaut blass, ohne Veränderungen. Genitalien nichts besonderes.

Dünndarm: Jejunumschleimhaut blass. 1 *m* unter der plica duodenojejunalis sitzen die ersten Geschwüre, teils rundlich, teils buchtig, hirsekorn-

bis linsengross, sehr scharfrandig und vollkommen gereinigt. Auf der Seite der serosa keine Tuberkel. Ähnliche Geschwüre finden sich im obern Jejunum in grösseren Abständen vor, werden im untern Jejunum häufiger. Daselbst werden sie quer und zeigen einen mehr oder weniger gerötеten vorspringenden Rand; der Grund auffallend rein; nur hie und da kleine gelbliche Schorfe.

Bisweilen zeigt sich auch eine deutliche feine Querstreifung. Auf der serosa stärkere Injection, auch Miliarknötchen. Im Ileum sind die Geschwüre teils rund, teils quer, z. T. in Gruppen gestellt, blass oder gerötet, sonst wie die obere. Im untersten 25 *cm* langen Teil des Ileum werden die Geschwüre zahlreicher und fliessen zu grössern Flächen zusammen, innerhalb welcher nur noch Schleimhautinseln vorhanden sind. Die valvula Bauhini, starr, zeigt dasselbe Bild; dasselbe im Coecum und Colon ascendens. Im übrigen Dickdarm auch reichliche, landkartenartige Geschwüre. 6 *cm* über dem anus ein 3 *cm* breiter Gürtel, in welchem die Geschwürfläche wieder überwiegt. Das tiefste Geschwür sitzt 2 *cm* über dem Anusrand. Die Geschwüre gehen meist bis auf die Muscularis und sind vollkommen rein.

Schädel normal, vorn sehr dick, hat viel Diploë, aber auch eine dicke Compacta.

Das Gehirn zeigt ausser Anaemie eine Erweiterung der Ventrikel.

Diagnose: Phtisis pulmonum. Ältere Cavernen in beiden Spitzen, zahlreiche ältere und frische käsige erweichte Herde. Ältere pleuritische Verwachsungen der Spitzen und beiderseitige nicht mehr ganz frische fibrinöse und auch tuberculöse Pleuritis. Gereinigte Kehlkopfgeschwüre. Käsige Tuberculose der Hals-, Bronchial-, Tracheal- und Mesenterialdrüsen. Ausgebreitete Tuberculose des ganzen Darmes (gereinigte, z. T. hyperaemische Geschwüre mit geringer Knötcheneruption auf der serosa). Einzelne Tuberkel in Milz und Niere. Tuberculöse fibrinöse Perihepatitis, fibrinöse Perisplenitis, geringe Fettleber.

9.

N. N., Schreiner, fremd, 63 Jahre alt, wird am 16. I. 91 ins Kantonsspital aufgenommen.

Anamnese. Der Vater starb an Unterleibsentzündung, die Mutter an Altersschwäche; ein Bruder lebt und ist gesund. Patient war immer gesund bis 1877, wo er eine Gesichtsrose durchmachte. Bis Herbst 1890 war Patient gesund und kräftig. Da erkrankte er an Husten, Halsschmerzen und Auswurf. Bald gesellten sich Schluckbeschwerden dazu. Nachdem Hausmittel nichts fruchteten und die innern Halsgebilde immer mehr anschwollen, consultirte er einen Arzt. 14 Tage vor Neujahr musste er sich zu Bett legen und konnte keine festen Nahrungsmittel mehr zu sich nehmen,

da ihm solche starke Schmerzen verursachten. Patient magerte stark ab. Er liess sich daher ins Spital aufnehmen.

Status praesens. Langer Patient von dürftiger Muskulatur, guten Knochen, reduziertem panniculus. Haut trocken, nicht erhöht temperiert, blass. Patient nimmt active Rückenlage ein, kann auch rechts und links liegen, klagt über Heiserkeit, das Gefühl von Schwellung im Hals, Husten. Pupillen mittelweit, Scleren rein, Conjunctiven stark injiciert. Atmung ruhig, costo-abdominal; Puls regelmässig, kräftig (64), rechts von der Ellenbeuge bis zur Hand sichtbar, die art. radialis geschlängelt. Körpertemperatur 36,6°. Keine Oedeme. Patient hustet häufig, expectoriert ein dünnflüssiges schleimiges Sputum und spricht mit heiserer Stimme.

Thorax gut gebaut, symmetrisch. Percussionsschall laut, voll, beiderseits gleich. Atmungsgeräusch vesiculär, ohne Rasselgeräusche.

Herz: Spitzenstoss nicht sicht- noch fühlbar. Relative Herzdämpfung: Unterer Rand der dritten Rippe, Medianlinie, sechster JCR. innerhalb der l. Mml. Herztöne rein.

Abdomen gut gewölbt, nirgends druckempfindlich, gibt überall tympanitischen Schall.

Die absolute Leberdämpfung geht von der siebenten Rippe bis zum Brustkorbrand. Leber respiratorisch verschieblich, nicht palpabel. Der Magen erreicht den Nabel nicht. Milz weder percutorisch noch palpatorisch vergrössert.

Druck in die Nierengegend nicht empfindlich. Appetit gestört. Durst gesteigert. Schlaf gestört wegen Husten.

Stuhl regelmässig. Harn klar 900/1012, Farbe V 4, enthält weder Eiweiss noch Zucker.

Diagnose: *Tuberculosis pulmonum, laryngis et intestinorum* (ursprünglich Verdacht auf Oesophagus-carcinom).

Krankengeschichte. 16. I. 91. Es gelingt nicht, mit der Sonde Trousseau No. XI in den Oesophagus zu gelangen. Mit dem Finger fühlt man eine Verdickung der Epiglottis.

22. I. 91. Man kommt bequem an den Eingang des Oesophagus, stösst aber bei 35 *cm* auf unüberwindlichen Widerstand.

23. I. 91. Die laryngoscopische Untersuchung ergibt Rötung der Epiglottis und linksseitige Rekurrenslähmung. Patient regurgitiert täglich; von gestern auf heute etwa 600 cm^3.

27. I. 91. Gestern Probeinjection mit 0,001 Tuberculin. Patient reagiert gar nicht.

29. I. 91. Gestern Probeinjection mit 0,003 Tuberculin. Patient reagiert gar nicht.

31. I. 91. Gestern Probeinjection mit 0,005 Tuberculin. Patient reagiert gar nicht.

15. II. 91. Gestern Probeinjection mit 0,010 Tuberculin. Patient hat Temperatursteigerung bis 38,5°. Sonst keine Reactionszeichen, keine Pulsbeschleunigung. Die Sonde Trousseau No. XII geht bis zu 48 *cm* hinunter. Trotzdem regurgitiert Patient immer täglich 800—1000 cm^3.

17. II. 91. Gestern 0,010 Tuberculin ohne Reaction.

20. II. 91. Epiglottis noch stark geschwellt, so dass ein Einblick in den Larynx unmöglich ist. Am hintern Rand der Epiglottis ein 2 *cm* langes weissliches Geschwür. Patient regurgitiert täglich.

23. II. 91. Man hört längs dem hintern untern Lungenrand grosse und mittelgrosse nicht klingende Blasen.

26. II. 91. Man hört links hinten unten im Infrascapularraum reichliche grosse und mittelgrosse Blasen. Patient erhält Ipecac.

27. II. 91. Die Sputumuntersuchung ergibt einige rote Bacillen, die nicht sicher als Tuberkelbacillen gedeutet werden können.

28. II. 91. In den von dem Epiglottisgeschwür gewonnenen Belage konnten mit Sicherheit vereinzelte Tuberkelbacillen nachgewiesen werden. Man hört hinten l. von sechsten BW bis unten neben Bronchialatmen reichliche klingende grosse und mittelgrosse Blasen. Spitzen frei.

3. III. 91. Heute auch links vorn etwa von der Höhe der Brustwarze ab deutlich Bronchialatmen, daneben reichliches feines Crepitieren. Deutliche Dämpfung daselbst nicht vorhanden, dagegen rechts in der Fossa infraclavicularis etwas verkürzter Percussionsschall. Über der ganzen rechten Lunge feuchte, nicht klingende, mittelgrosse Blasen. Respiration beschleunigt, bis 60 per Minute. Puls auch beschleunigt, doch regelmässig. Patient wirft sehr viel aus. Sputum z. T. geballt, schmutzig grau. Appetit noch ordentlich, doch kann Patient kaum mehr Flüssiges schlucken, festes gar nicht. Viel Durst. Urinmenge stark vermehrt, kein Eiweiss.

4. III. 91. Links vorn und seitlich überall ziemlich hoch tympanitischer Percussionsschall, daselbst lautes Bronchialatmen. Auch rechts vorn bis zur Spitze hin lautes Bronchialatmen. In der Spitze ist das Atmungsgeräusch wegen lautem Rasseln nicht zu hören. Hinten sind beide Spitzen gedämpft, stärker die linke als die rechte. Rechts hinten unten gedämpfter Percussionsschall ohne Tympanie, links hinten unten leichte Dämpfung mit Tympanie. Auswurf lehmfarben, hat fast putriden Geruch. Im Urin eine Spur Eiweiss. Collaps. Patient erhält acid. benz. mit Campher.

5. III. 91. Letzte Nacht $11^1/_2$ Uhr Exitus letalis.

Sectionsprotocoll. 5. III. 91. Ziemlich grosse, stark abgemagerte, blasse Leiche, ohne Oedeme, ohne Icterus, mit eingesunkenem Bauch und auffallend trockener Haut. Panniculus sehr stark geschwunden. Musculatur gleichfalls reduziert, etwas blass. Die Leber reicht bis zum Rippenbogen.

Netz fettarm. In der Bauchhöhle ein paar Tropfen Flüssigkeit. Peritoneum im allgemeinen intact. Lage der Baucheingeweide normal.

Zwerchfellstand links im sechsten JCR., rechts im fünften JCR. Thorax rechts stärker gewölbt als links. Sämmtliche Rippenknorpel verkalkt. Die Lungen retrahieren sich nicht, die linke ist an der Spitze etwas fester verwachsen, zeigt ausserdem ein paar bandförmige Adhäsionen. Linke Pleurahöhle leer. Die rechte Lunge ist am Oberlappen hinten verwachsen; der Mittellappen ist mit dem Pericard verklebt; in der Pleurahöhle ein paar Tropfen blutiger Flüssigkeit. Pericardiale Flüssigkeit nicht vermehrt.

Das Herz entspricht der Körpergrösse. Mehrere Sehnenflecke und mehrere weissliche Verdickungen und Fibrinbeschläge auf den grössern Gefässen. Consistenz des Myocard eine mittlere. Links geronnenes Blut, rechts reichlich Speckhaut, Cruor und flüssiges Blut. Der rechte Ventrikel ist im Conus etwas erweitert, die Muskulatur mitteldick, blass, etwas bräunlich. Der Klappenapparat ist rechts intact. Keine Thromben. Foramen ovale geschlossen. Der linke Ventrikel ist eng, seine Muskulatur wie rechts; die Papillarmuskeln zeigen feine schnige Einlagerungen an der Spitze; keine Schwielen in der Wandmuskulatur. Mitralis intact. Die hintere und rechte Aortenklappe gefenstert, verwachsen, enthalten kalkige Einlagerungen, die sich nach der Aorta fortsetzen. Aorta ist weit, von 9,6 *cm* Umfang, zeigt zahlreiche Kalkplatten, sclerotische Verdichtungen und atheromatöse Verbildungen. Die linke Coronararterie zeigt in ihrem 2 *cm* langen Anfangsstück Verkalkungen und ist ein starres Rohr, die rechte ist nur erweitert.

Linke Lunge gross. Die Pleura zeigt an der Basis des Oberlappens, sowie hinten am Unterlappen bindegewebige Verdickungen. Die Alveolen sind fast überall mässig erweitert. In der Spitze ein harter Knoten, sowie im obern Teil des Unterlappens Verdichtungen. Auf dem Durchschnitt in der Spitze ausgedehnte, grauschwarze Induration mit einzelnen erbsengrossen trockenen, käsigen Einschlüssen in der Richtung der Bronchien. Ebendaselbst ein dünnwandiger Bronchus. In den übrigen Partien des Oberlappens finden sich fleckweise nussgrosse, grauschwarze Indurationen, innerhalb welcher und in deren Umgebung zahlreiche miliare und submiliare Knötchen vorhanden sind.

Ebensolche Stellen finden sich auch im Unterlappen, teilweise auch mit grössern abgekapselten Einschlüssen. Zum Teil ist über solchen Herden die Lungenoberfläche eingezogen. Das Gewebe zwischen diesen Stellen ist lufthaltig, oedematös und zeigt nur spärlich Knötchen, so dass nussgrosse Stellen frei von Knötchen sind. In den vordern Partien des Oberlappens überwiegt das lufthaltige Gewebe; das gleiche gilt von den vordern Partien des Unterlappens. Die Lungenarterien sind frei, weit und haben etwas verdickte Intima. Die Bronchien sind durchweg erweitert und haben mehr oder weniger injicirte Schleimhaut.

Die Bronchialdrüsen sind mäsig vergrössert.

Die r. Lunge ist sehr gross. Die Pleura des Mittellappens hat einen Fibrinbelag, desgleichen die Pleura des Unterlappens. Die Alveolen erweitert. Der Mittellappen erscheint l. verdichtet, in der Spitze ein harter Knoten und diffuse Verdichtungen in den hintern Partien, im übrigen zahlreiche zerstreute kleinere Verdichtungen. Auf dem Durchschnitt in der Spitze wenig ausgebreitete schwarze Induration. Derartige Indurationen durchziehen hinten den ganzen Oberlappen und werden gegen die Basis dichter. Etwa in halber Höhe gegen den Hilus hin eine pfefferkorngrosse narbige Induration. Die vordere Lungenhälfte ist lufthaltig und zeigt nur hie und da einen Herd. Der Unterlappen ist hinten im ganzen gleich verändert, nur sind die schwarzen Indurationen gleichmässiger verbreitet. Käsige Knötchen zahlreicher. In der Basis und lateral zeigt sich mehr eine diffuse Verdichtung des Gewebes, welche bis zum Hilus geht, wo das Gewebe schlaff ist. Auf Druck quillt Luft heraus. Die Alveolen zeigen scheinbar verdickte Septa. Die vordern Partien des Unterlappens lufthaltig, sind unten verdichtet und von roter Farbe. Der Mittellappen zeigt in den gegen den Hilus gelegenen Partien ebenfalls Induration mit Knoten; im übrigen ist er schlaff verdichtet, teils schmutzig gelbbräunlich, teils rötlich. Die Lungenarterie verhält sich wie l. Die Bronchialdrüsen sind schwarz induriert.

Die Zunge ist mit gelbbräunlichem Epithel belegt. Die r. Tonsille gross und flach. Der Oesophagus zeigt erweiterte Venen.

Die Epiglottis bis auf einen kleinen etwa 6 mm hohen Teil zerstört, stumpf, zeigt unregelmässige Beschaffenheit und eine grosse Geschwürsfläche, welche nach vorn an einen Hautwulst grenzt und auf beiden Seiten auf die Nachbarschaft übergreift. An vielen Stellen ist dasselbe mit einem abhebbaren Belage belegt. Auf der Rückseite der Epiglottis setzt sich die geschwürige Fläche fort bis auf die Taschenbänder und nimmt so das ganze Kehlkopfinnere ein. Tiefere zackige Ulcerationen mit käsigem Grund finden sich in der Mitte. An einer Stelle liegt der Epiglottisknorpel frei. Zwischen den Ulcerationen ist das Gewebe verdickt, kleinfleckig gerötet; so über den Aryknorpeln. Am r. processus vocalis findet sich ein Geschwür, das sich 2 *cm* auf das Stimmband fortsetzt. Der Rand der Stimmbänder ist sonst rein; die untere Kehlkopfhälfte zeigt überall tuberkulöse Veränderungen; die Schilddrüse ist etwas vergrössert und enthält l. einen erbsengrossen hyperplastischen Knoten. Die Brustaorta ist weit und zeigt zahlreiche sclerotische und atheromatöse Stellen und Kalkplatten. Die Tracheobronchialdrüsen sind mässig geschwellt.

Die Milz wiegt 158 Gramm, ist schlaff, zeigt zahlreiche Trabekel, Pulpa brüchig, rot. Follikel undeutlich.

Der Magen ist leer, riecht nach Benzoe und Campher. Schleimhaut cyanotisch, zeigt feine Blutungen. An der pars pylorica 4 bis hanfkorngrosse

teils zackige, teils längliche, teils quergestellte, zum Teil oberflächliche, zum Teil die Mucosa durchsetzende gereinigte Geschwüre.

Die Leber mittelgross, zeigt Respirationsfurchen und ein quer verlaufendes verdickt sehniges Band der serosa. Acini klein, mässig deutlich, mit blasser Peripherie. Ziemlich zahlreiche submiliare graue Knötchen.

Die Mesenterialdrüsen sind meist vergrössert und verhärtet und haben käsige Einlagerungen in der Rinde. Marksubstanz injicirt. Pancreas nichts besonderes. Beide Nebennieren unverändert. Die Capsel der l. Niere trennt sich mit einer dünnen Substanzschicht. Die Niere hat gewöhnliche Grösse und ist fest. Auf dem Durchschnitt sind beide Substanzen etwas schmal, cyanotisch; in einzelnen Papillen feine Streifen. Eine der Venen, die alle sehr weit sind, enthält einen blassen geriffelten Thrombus, welcher sich gabelig in periphere Äste fortsetzt und nur an einer ganz kleinen Stelle der Wand festhaftet. R. Niere wie die l., aber ohne Thrombose.

Der Dünndarm hat flüssigen Inhalt; der Dickdarm teils breiigen, teils geballten. Jejunalschleimhaut ungleich injicirt. Etwa 2 *m* unter der plica duodeno-jejunalis das erste Geschwür, 5 *cm* gross, buchtig, mit weisslichem gereinigtem Grund. Daneben zahlreiche submiliare Knötchen, die sich unter der serosa beidseitig fortsetzen bis 8 *cm* von der Stelle aus. Weiterhin im jejunum noch eine grosse Anzahl ähnlicher grösserer und kleinerer Geschwüre mit solchen Serosaknötchen. Die grössern Geschwüre zeigen den Grund bedeckt mit zottig aufgelockerten icterisch gefärbten Schorfen. In den tiefern Partien werden die Geschwüre auch zum Teil quergestellt, grösser, die Schorfe dicker. Im untern Ileum fehlen sie. Die Peyerschen plâques zeigen nur einzelne käsige Knötchen. Im Dickdarm nur ein Geschwür mit hyperämischem Rand und einigen Knötchen an der flexura hepatica.

Am Schädel Resorption beider Tafeln zu bemerken. Die Sinus enthalten viel flüssiges Blut. Die pia diffus verdickt. Die Gehirnarterien sind nur hie und da etwas verdickt. Gehirn nichts besonderes.

Diagnose: Emphysema pulmonum und diffuse Bronchiectase. Alte indurative Spitzentuberkulose. Ältere und frischere, mit Induration verbundene disseminirte Tuberkulose der Lungen. Carnification im r. Mittel- und Unterlappen. Pleuritische Verwachsungen und frische Pleuritis beiderseits. Ausgedehnte Larynxtuberkulose mit Zerstörung der Epiglottis. Necrotischer Belag der Geschwüre. Ausgedehnte Darmtuberkulose. Zum Teil Schorfe, zum Teil Reinigung der Geschwüre. Starke lymphatische Dissemination unter der serosa. Thrombose einer Nierenvene. Miliartuberkulose der Leber. Arteriosclerose.

10.

Jungfrau N. N., Weberin, 22 Jahre alt, aus Wallisellen; aufgenommen am 21. I. 91. ins Kantonsspital.

Anamnese. Von Seiten der Eltern keine hereditäre Disposition nachweisbar. Die Geschwister sind gesund. Patientin war selbst mit Ausnahme einer Scharlacherkrankung gesund bis vor 2 Jahren. Von da ab bekam sie Husten und ermüdete leicht. Auf ärzlichen Rat machte sie im Sommer 1889 eine Luftkur, worauf sich ihr Zustand besserte, aber im Winter darauf sich wieder verschlimmerte. Verschiedene Heilversuche im folgenden Sommer führten nicht zum Ziel und gegen den Winter nahm Husten und Auswurf immer mehr zu, so dass Patientin sich ins Spital aufnehmen liess.

Status præsens. Mittelgrosse gracil gebaute, stark abgemagerte Patientin. Hautfarbe blass, auf den Wangen etwas cyanotisch. Die Körpertemperatur wenig erhöht; der Puls beschleunigt, regelmässig, von etwas schwacher Füllung. An den Pupillen und Conjunctiven nichts besonderes wahrzunehmen. Zunge feucht, an der Spitze und den Rändern rein, auf dem Rücken, namentlich hinten, mit einem weisslich-grauen Belag versehen. An den Rachenorganen bei äusserer Untersuchung nichts besonderes zu finden. Hals lang und schmal.

Thorax flach, auf Druck nur wenig federnd, ziemlich lang. Atmung beschleunigt, aber regelmässig, costo-abdominal. Die Percussion ergibt in beiden fossæ supraclaviculares verkürzten Percussionsschall in der fossa infraclavicularis etwas weniger. Im zweiten JCR. nähert sich der Schall den normalen und im dritten JCR. r. bis unten ist es laut und tief. In der l. Seite ist der Schall verkürzt, r. etwas weniger. Bei der Auscultation hört man r. vorn über der Dämpfung Vesiculäratmen mit mittelblasigen, feuchten, hellen Rasselgeräuschen. Vom dritten JCR. ab verschwinden diese und wird das Atmungsgeräusch verunreinigt durch expiratorisches Schnurren und seltenes dumpfes Knattern. Dieser Befund ist auch auf der r. Seite, wo aber vom fünften JCR. ab wieder helle kleinblasige, spärliche Rasselgeräusche erscheinen. In der l. fossa supraclavicularis hört man Vesiculäratmen, vermischt mit schwachen Giemen, ohne Rasselgeräusche. Im ersten, zweiten und dritten JCR. vorn innerhalb der Mml. hört man neben Vesiculäratmen mittelblasige, dumpfe, ziemlich reichliche Rasselgeräusche nebst etwas Giemen; in der l. Axillargrube sehr starkes inspiratorisches Giemen, ebenso in der ganzen l. Seite, wo auch Vesiculäratmen gehört wird. Im dritten JCR. etwas nach aussen von der Mml. l. hört man an circumscripter Stelle hauchendes Atmen mit amphorischem Beiklang und hie und da vereinzeltes helles, metallisch klingendes Knattern. Hinten ergibt die Percussion über der r. Spitze deutlich Dämpfung bis zum dritten BW; l. daselbst der Schall nur wenig verkürzt. Vom dritten BW ab r. bis unten ein dumpfdröhnender Percussionsschall, l. dagegen bleibt der Schall leicht verkürzt bis zum siebenten BW, von wo ab intensive Dämpfung eintritt. Die Dämpfung ist am intensivsten zwischen Scapularlinie und hinterer Axillarlinie. Bei der Auscultation hört man über der l. fossa supraspinata leicht abgeschwächtes Vesiculäratmen und reichliche

dumpfe, feuchte, mittel- bis grossblasige Rasselgeräusche. In der fossa infraspinata werden die Rasselgeräusche hellklingend, namentlich auf der Höhe des sechsten BW, unten wieder dumpfe Blasen neben abgeschwächtem Vesiculäratmen, am elften BW dumpfes Knattern. Über der ganzen r. Thoraxseite hinten hört man mittel- bis grossblasige feuchte helle Blasen, in der Höhe des zweiten bis fünften BW in der Scapularlinie oft hauchendes Expirium, während über der Spitze das Inspirium mehr hauchenden Character zeigt.

Herz: Spitzenstoss leicht zu sehen und zu fühlen im fünften JCR, etwas innerhalb der l. Mml. Herzgrenzen normal. Herztöne rein.

Leber und Milz percutorisch und palpatorisch nicht vergrössert. Am Abdomen nichts abnormes.

Stuhl normal; Harnmenge etwas verändert, specifisches Gewicht etwas hoch (1025), Harn enthält weder Eiweiss noch Zucker. Schlaf gestört, wofür kein Grund angegeben werden kann. Appetit ordentlich, Durst nicht gesteigert. Patientin hustet viel und wirft ziemliche Mengen eines meist eitrigen grünlichgelben geballten Sputums aus. Dasselbe enthält reichlich Tuberkelbacillen.

Diagnose: *Tuberculosis pulmonum cavernosa duplex. Tuberculosis laryngis. Enteritis tuberculosa.*

Krankengeschichte. 27. I. 91. Patientin erhielt gestern 0,001 Tuberculin. Das Fieber überstieg den Höhepunkt des vorhergehenden Tages um $0{,}6^0$. Puls um 20 Schläge vermehrt. Subjectiv und objectiv weiter kein Symptom.

29. I. 91. Gestern wieder 0,001 Tuberculin. Keine Reaction.

31. I. 91. Gestern 0,003 Tuberculin ohne Reaction.

2. II. 91. Gestern plötzlich heftiger Durchfall, Leibschmerzen und Schmerzen in der ganzen r. Brustseite, namentlich in der Tiefe der r. Schultergegend. Rascher Collaps. Gestern Abend überall mehr oder weniger lautes Bronchialatmen, in beiden Spitzen, sowie über dem l. Unterlappen mit deutlich amphorischem Beiklang. Beschleunigte Atmung, hochgradige Cyanose des Gesichts. Patientin erhält Bismut und Eiergrog.

3. II. 91. Sämmtlicher Urin geht mit dem Stuhl ab. Puls sehr klein. Exitus letalis nachmittags 5 Uhr ohne besondere Umstände.

Sectionsprotocoll. Mittelgrosse abgemagerte Leiche von blasser Hautfarbe. Schädel länglich, Näthe erhalten; er ist leicht, dünn, hat einige weissliche Auflagerungen an der Innenfläche der Stirnbasis, sowie am sulcus longitudinalis. Dura glänzend durchsichtig, hinten stark gespannt. Gefässe stark injiciert. Im sinus longitudinalis geronnenes Blut. Auch an der Innenfläche der Dura starke Injection der Gefässe. Pia zart oedematös, starke Gefässfüllung; in den sinus der Basis flüssiges Blut. Die Gefässe der Hirnbasis dünnwandig, mässig gefüllt. Beide Seitenventrikel nicht erweitert; Hirnsubstanz fest, mässig blutreich. Dritter Ventrikel eng, vierter Ventrikel nicht erweitert.

Unterhautzellgewebe mässig fettreich, Muskulatur schlaff, hellrot. Lage des fettreichen Netzes normal. Im Bauchraum ca. 50 cm^3 rötlich klare Flüssigkeit. Die Leber überragt den Rippenbogen um Fingerbreite. Zwerchfellstand beiderseits unterer Rand der fünften Rippe. In den Pleurahöhlen etwa 500 cm^3 gelbe Flüssigkeit.

Beide Lungen stark verwachsen, rechter Unterlappen frei. Der Herzbeutel fettreich, enthält etwa 50 cm^3 klare gelbe Flüssigkeit. Das Herz entspricht der Körpergrösse, das Epicard ist mässig fettreich. Die Mitralis ist für 2 Finger durchgängig, die Tricuspidalis für 3. Der Klappenapparat ist zart. Der linke Ventrikel ist erweitert, enthält cruor und Speckhaut; die Muskulatur ist braunrot, blutreich und glänzend. Dicht über dem Herzbeutel ein vergrössertes und verkästes Drüsenpacket.

Linke Lunge mässig gross. Pleura überall bis auf 2 *mm* bindegewebig verdickt. In halber Höhe des Oberlappens, etwa 2 *cm* vom vordern Rand entfernt, schimmern 2 erbsengrosse käsige Stellen durch, die auf dem Durchschnitt sich als Käseknoten erweisen. Die Spitze sinkt tief ein und ist von einer hühnereigrossen, fast überall bis an die Pleura reichenden, von mehrern Trabekeln durchzogenen Caverne eingenommen, die einen eitrigen, mit käsigen Bröckeln untermischten Inhalt zeigt. Die Wand derselben ist von rötlichem Gewebe gebildet, das überall einen abziehbaren, ca. 1/2 *mm* dicken gelben Fibrinbeleg besitzt. Der ganze hintere und laterale Teil des Oberlappens ist von einem System wallnussgrosser unter einander und mit der grossen Caverne confluirender Cavernen durchsetzt. Ebenso beschaffen ist die Lingula, nur sind hier die Cavernen kleiner, mit dickem käsigem Eiter gefüllt, oder auch erst im Entstehen begriffen durch Schmelzung käsig hepatisierter Lobuli, welche durch schmale Zonen gelatinös hepatisierten, aber auch häufig gelbopak gesprenkelten Gewebes getrennt sind. In dieser Weise auch der ganze Unterlappen verändert. Nirgends ist an der l. Lunge lufthaltiges Parenchym. Bronchialdrüsen vergrössert, auf dem Durchschnitt schwarz induriert und partiell verkäst.

Rechte Lunge grösser als die linke. Pleura am Oberlappen bindegewebig verdickt durch einen abziehbaren 1/2 *mm* dicken Fibrinbeleg, unter dem ungleich verteilte submiliare, noch nicht ausgesprochen verkäste Knötchen sich zeigen. In der Spitze eine unregelmässige, buchtige, pflaumengrosse, mit Eiter und käsigen Bröckeln gefüllte Caverne, deren Wandung gerötet, teils abgeplattet, teils mit käsigen Einlagerungen durchsetzt ist. Sonst ist der ganze Oberlappen verdichtet von zahlreichen käsigen, verschieden grossen Einlagerungen. Das Zwischengewebe ist graurötlich hepatisiert. Der Mittellappen ist in seiner obern Hälfte von dicht gedrängten buchtigen, käsigen Knoten durchsetzt, die untere Hälfte ist oedematös, wenig lufthaltig und zeigt eingestreute kleinere Infiltrate. Das obere Drittel des Unterlappens ist hinten von dicht gedrängten, fast sämmtlich erweichten Käseknötchen einge-

nommen, deren Zwischengewebe fast durchweg graurot hepatisiert ist und gelbliche Sprenkel zeigt. 2 *cm* tiefer zeigt sich ein keilförmiger Herd und ein zweiter solcher ist 2 *cm* über der Basis. Der vordere Teil des obern Drittels ist grau hepatisiert, hat glatte Schnittfläche und zeigt einzelne bis erbsengrosse Knoten, die aus kleinen käsigen Knötchen zùsammengesetzt sind. Sonst ist der Unterlappen wie die freien Teile des Mittellappens. Bronchialdrüsen wie links. Beide Tonsillen haben mehrere weite Crypten. Am Kehlkopf ein linsengrosses käsiges Geschwür an der vordern Seite der Stimmbänder mit ziemlich reinem Grund; 2 tiefe Geschwüre ca. 2 *mm* breit an dem processus vocalis links. Die Trachealschleimhaut nach unten stark gerötet. Trachealdrüsen haben käsigen Inhalt.

Die Milz misst $15^1/_2$, $8^1/2$, $5^1/2$ *cm*, ist schlaff, hat sehr verwaschene Follikel und brüchige Pulpa. Nebennieren ohne Veränderungen, desgleichen die Nieren.

Die Leber ist gross, der vordere Rand abgestumpft. Acini deutlich, ziemlich gross, mit leicht erhabener gelblichweisser opaker Randzone. Am Magen nichts besonderes.

Im untern Ileum zeigen sich neben rundlichen, aus Solitärfollikeln hervorgegangenen Geschwüren mit erhabenem Rand auf den Peyerschen Plâques grösstenteils gereinigte, die ganze Schleimhaut durchsetzende Geschwüre, sowie einzelne noch nicht ulcerierte verkäste Follikel. Bisweilen confluieren auch die follicularen Geschwüre zu linsengrossen buchtigen Defecten. Die erhaltenen Partien der Plâques auffallend gerötet, weich geschwellt und dadurch die ganze Platte vergrössert. Auf der serosa sitzen den grössern Geschwüren entsprechend ziemlich reichliche submiliare Knötchen. Am Dickdarm finden sich ebenfalls ziemlich zahlreiche teils rundliche, teils auch deutlich quergestellte gerötete Geschwüre mit verdickten Rändern.

An den übrigen Organen nichts besonderes.

Diagnose: Ältere cavernöse Spitzenphtise, namentlich links mit ausgedehnten frischen, aber nicht gleich alten käsig pneumonischen Nachschüben in den verschiedensten Teilen der Lunge. Frischere tuberculöse fibrinöse Pleuritis rechts. Larynx-tuberculose. Darmtuberculose mit zum Teil gereinigten Geschwüren und starker Rötung und Schwellung der Umgebung. Tuberculose der Bronchialdrüsen. Milzschwellung und Fettleber.

11.

N. N., Bildhauer, 40 Jahre alt, aus Altstätten, wird am 6. I. 91 ins Kantonsspital aufgenommen.

Anamnese. Die Eltern des Patienten sind gestorben, waren laut Angabe des Patienten nicht tuberculös. Sämmtliche 3 Geschwister erfreuen sich der besten Gesundheit. Der Anfang seines Leidens rührt von einem überstandenen Influenzaanfall her, im Winter 1889—90. Er bekam Husten und Auswurf,

während er früher immer gesund gewesen. Der Appetit wurde schlecht. Patient wurde rasch müde; er magerte ab. Dann trat Heiserkeit auf, es stellten sich Bauchschmerzen und Stuhldrang ein.

Status praesens. Mittelgrosser Patient von blasser Hautfarbe, etwas abgemagert. Sensorium frei; Patient spricht stark heiser, liegt auf dem Rücken, könnte aber auch Seitenlage einnehmen, atmet ziemlich ruhig, costo-abdominal. Puls von mässiger Füllung und Spannung regelmässig. Körpertemperatur 37,8°. Zunge und Rachenorgane ohne Besonderheiten. Am Halse multiple über haselnussgrosse Drüsenschwellung beiderseits, ebenso supraclavicular. Rechts vom Kehlkopf zwischen diesem und dem m. sterno-cleidomastoideus in der Höhe der cart. thyreoidea liegt eine wallnussgrosse geschwellte harte Drüse, nach oben davon eine zweite etwas kleinere, dicht auf dem Arytenoidknorpel links eine dritte noch kleinere. Unmittelbar unter dem linken Unterkieferwinkel ist die Haut in 3 grosse, dem Kieferrand parallele Falten zusammengelegt, in deren Tiefe schmutzig graues Secret sich zeigt. Bewegt man den Kehlkopf als Ganzes, die beiden Flügel der Thyreoidknorpel zwischen Daumen und Zeigfinger geschlossen, von einer Seite zur andern, was auffallend leicht geschieht, so hört man leichtes Crepitieren und Knattern und hat das Gefühl, wie wenn es sich um einen Knochenbruch handelte. Dabei entsteht ein starkes Fremissement der linken Hälfte des Thyreoidknorpels. Auch ist vorne am Jugulum die linke Seite desselben etwas eingesunken und die ganze linke Hälfte des Knorpels auf Druck bedeutend nachgiebiger als die rechte.

Der Thorax ist starr, in den untern Partien etwas eingezogen. Die Gegend des processus ensiformis ist trichterförmig eingezogen. Die Supraclavicular- und Infraclaviculargruben beiderseits etwas eingesunken. Rechts gibt die Supraclaviculargrube, links die Spitze und Infraclaviculargrube, sowie die Axillargrube gedämpften Percussionsschall; in den übrigen Partien vorn und seitlich lauter Lungenschall beiderseits. Über der Spitze hört man verunreinigtes lautes Vesiculäratmen; links über der Dämpfung etwas abgeschwächtes Vesiculäratmen mit Giemen und Schnurren. Sonst überall Vesiculäratmen ohne Rasselgeräusche, nur in der r. Seite noch etwas Schnurren. Hinten ergibt die Percussion überall lauten Schall, ausser oberhalb der spina scapulae links, wo deutliche Dämpfung vorhanden ist. Überall hört man Vesiculäratmen, das in der r. Spitze mit Schnurren, über dem Rand des r. Unterlappens mit Knattern, über dessen oberer Partie mit mittel- bis grossblasigen dumpfen Rasselgeräuschen vermischt ist, was man auch über dem l. Unterlappen hört. Über der Dämpfung derselbe Befund wie vorn.

Herz: Spitzenstoss im fünften JCR innerhalb der l. Mml. sicht- und fühlbar. Herzgrenzen normal. Herztöne rein.

Diastase der m. recti abdom. An den Abdominalorganen nichts besonderes nachweisbar.

Harn an Menge vermindert, enthält kein Eiweiss: spez. Gewicht 1015. Appetit gut. Schlaf durch Husten gestört, Durst nicht vermehrt. Der Auswurf nicht besonders reichlich, ist schaumig, schleimig-eitrig.

Laryngoscopischer Befund: Wahre und falsche Stimmbänder stark geschwellt. Von rechts her unterhalb des r. wahren Stimmbandes ragt hinein bis über die Mittellinie in der ganzen Länge der Stimmritze ein blasser glänzender, an seiner Oberfläche grössere Gefässe zeigender rundlicher Tumor. In der fossa interarytenoidea an der ganzen hintern Larynxwand fortgesetzt auf den processus vocalis und die hintern Anfänge der Stimmbänder zeigen sich ulceröse stark secernierende Flächen. Bei der Intonation nähern sich die proc. vocales vollständig, aber es bleibt eine weite lanzettförmige Spalte.

Diagnose: *Tuberculosis pulmon., laryngis et intestinorum. Sero-pneumothorax sinister.*

Krankengeschichte. 9. I. 91. Das Sputum enthält ausserordentlich viele Tuberkelbacillen. 13. I. 91. Patient erhält 0,001 Tuberculin ohne Reaction. 15. I. 91. Patient erhält 0,002 Tuberculin ohne deutliche Reaction, doch ist Patient abends stark heiser, die Stimmbänder sind stark gerötet, nirgends aber stärkere Schwellung als vorher. Lungenbefund idem.

17. I. 91. Nach der gestrigen Injection von 0,002 Fieber bis 39,5°, welches den vorhergehenden Tag um 0,3 übersteigt. Puls nicht stärker beschleunigt.

18. I. 91. Heute 0,003. Keine deutliche Reaction.

20. I. 91. 0,004 Tuberculin ohne Reaction; doch der Puls bis auf 120 beschleunigt.

22. I. 91. 0,005 Tub. Fieber 39,5°. 24. I. 91. 0,006 Tuberculin. Fieber 39,6°. 26. I. 91 dito. 29. I. 91. 0,010 Tuberculin. Fieber 39,6°.

31. I. 91. 0,010 Tuberculin. Fieber 39,2°.

2. II. 91. 0,010 Tuberculin. Fieber 39,3°. Nach der heutigen Injection gegen Abend hin Kopfschmerzen und Schwindel. Die Stimme ist in den letzten Tagen deutlich weniger heiser; keine Halsschmerzen. Die Ulcerationen im larynx sehen entschieden gereinigt aus. Man vermisst die frühere schmutzig-eitrige Secretion; an Stelle der blassen Zacken sind jetzt weniger zahlreiche frischrote Warzen zu sehen. 3. II. 91. Dem Sputum mehrere arterielle Blutspuren beigemischt. 4. II. 91. 0,010 Tuberculin. Fieber 39,5°. 6. II. 91. 0,010 Tuberculin. Fieber 39,3°. 9. II. 91. 0,015 Tuberculin. Fieber 39,3. Schon seit längerer Zeit hat Patient 2—3 dünne Stühle per Tag.

1. III. 91. Seit dem 23. II. ist Patientin immer fieberfrei geblieben. Seit gestern starker Collaps, Puls sehr klein und Trachealrasseln. Nur noch wenige schmutzig graugrüne Eiterballen werden ausgeworfen. Der Urin wird sämmtlich mit dem Stuhl gelassen. Exitus letalis um 9½ Uhr.

Sectionsprotocoll. 2. II. 91. Mittelgrosser, sehr stark abgemagerter Körper ohne Icterus, ohne Oedem, ausser an den Knöcheln, ohne Ver-

färbungen. Der untere Teil des Thorax springt stark vor. Der Panniculus so gut wie vollständig, die Muskulatur stark geschwunden, blass. Die Leber reicht bis zum Rippenbogen. Das Peritonäum ist äusserst fettarm, mit etwas klebrigem Fluidum bedeckt und dadurch sehr feucht. Im Becken etwa 50 cm^3 dünn eitriger, leicht faeculent riechender Flüssigkeit mit gelblichen, weichen Fibrinflocken, der in den tiefsten Schichten breiiger Koth beigemengt ist. Auch auf den Därmen finden sich mehrfach kleine Fibrinmassen. An einer vorläufig noch nicht genau zu bestimmenden Stelle des Dünndarms zeigt sich eine scharf begrenzte, nadelkopfgrosse Öffnung, aus welcher der Kot läuft, der sich in der Bauchhöhle befindet. Zwerchfellstand links am obern Rand der 7. Rippe, rechts am obern Rand der 5. Rippe. Das Zwerchfell ist links schlaff und eben. Die linke Thoraxhälfte ist schwach hervorgetrieben, die JCR. flach. Angestochen unter Wasser kommt eine kleine Luftblase und beim Öffnen kommt deutlich etwas Luft heraus. Die linke Thoraxseite ist sehr weit, die linke Lunge ganz nach oben gegen den Hilus gedrängt, reicht am tiefsten hinten bis an die 7. Rippe; seitlich und hinten ist sie verwachsen. Vorn in der Thoraxseite ist Luft, hinten knapp 800 cm^3 leicht getrübter, gelbgrünlicher, mit Fibrinflocken vermischter Flüssigkeit; die ganze Pleura ist mit Fibrin belegt. Die rechte Lunge retrahiert sich fast nicht. Sie ist am ganzen Oberlappen verwachsen. Die Pleurahöhle rechts sonst intact. Im Pericard etwas Flüssigkeit mit Fibrinflöckchen. Über dem Pericard ein Thymusrest, die Lymphdrüsen in den grossen Gefässen etwas geschwellt, graulich, ohne Tuberkel. Auf dem Herzen finden sich reichliche Sehnenflecken. Namentlich auf dem Vorhof besteht eine Adhäsion zwischen aorta ascendens und Pericard, die auf die Cava superior übergreift.

Das Herz ist mässig gross, äusserst schlaff, das Fettgewebe sehr atrophisch; die Vorhöfe enthalten geronnenes Blut. Die Coronaraterien sind etwas geschlängelt, die Muskulatur dünn, blass, stark gebräunt, durchscheinend, links dünner als rechts. Der rechte Ventrikel ist etwas erweitert, enthält keine Thromben. Der Klappenapparat intact, das Foramen ovale geschlossen. Die Aorta ist weit, aber zart. Die Coronaraterien sind weit und haben nur unbedeutende sclerotische Stellen.

Die pleura costalis ist links verdickt. Tuberkel sind auf ihr oder in den abgezogenen Fibrinmassen nicht mit Sicherheit macroscopisch wahrzunehmen. Lateral findet sich im Unterlappen direct unter der Verwachsung eine rundliche Öffnung mit scharfem Rand und 19 *mm* Durchmesser. Der ganze hintere Teil und der untere Teil des Oberlappens ist diffus verdichtet anzufühlen. Die Verwachsungen an der Spitze sind ödematös. Die Pleura pulmonalis ist etwa um 1 *mm* verdickt. In der Spitze findet sich eine mit käsig eitriger Masse erfüllte Caverne, ausserdem im hintern Teile des Oberlappens eine grosse Anzahl confluirender, mehr oder weniger erweichter Käseknoten, eingebettet in schwarzes, sehr hartes, luftleeres Gewebe. Der

vordere Teil des Oberlappens zeigt grössere und kleinere Gruppen käsiger Knötchen, das Zwischengewebe ist luftleer, comprimirt. In der Spitze des Unterlappens zeigt sich eine Gruppe ähnlicher Cavernen, wovon die eine mit der erwähnten Pleurafistel etwa 1/2 *cm* breit communiciert, so dass die Pleurafistel sich nach der Lunge zu trichterförmig verengert. Der äussere weitere Teil der Fistel scheint geglättet und zeigt nur noch Reste von Lungengewebe; er ist offenbar aus einer Caverne hervorgegangen. Der ganze obere Drittel des Unterlappens ist verdichtet durch Käseknötchen in schiefrig indurierten Gewebe. Der mittlere Teil hat nur spärliche Knötchen, ist aber vollständig verdichtet. Der untere Drittel ist voluminöser, verdichtet, durchsetzt von zahlreichen, meist lobulären und schon erweichten Knoten, die von schmalen Höfen gelatinös erweichter Schichten umgeben sind. Die reckte Lunge ist gross; die ganze hintere laterale Partie des Oberlappens ist verdichtet. In der Spitze finden sich grössere, lobuläre, confluierende Käseknoten mit einer erbsengrossen Erweichungsstelle. Dieselben ziehen sich eine Strecke weit lateral und nach vorn über die Spitze hinab, während nach hinten ein nussgrosser, käsigkalkige Einschlüsse enthaltender Knoten sich anschliesst. In halber Höhe lateral gegen den Hilus zeigt sich ein nussgrosser erweichender Käseknoten, an welchem sich gegen die Oberfläche zu ein keilförmiger, von Knötchen durchsetzter Bezirk anschliesst. Im untersten Teil des Oberlappens gegen den Hilus zu findet sich wieder ein nussgrosser, zu einer Caverne erweichter Käseknoten, ein aus kleinern Knötchen zusammengesetzter Bezirk in der Spitze des Unterlappens wimmelt von Tuberkeln. Sonst enthält letzterer, sowie der Mittellappen nur zerstreute Käseknoten; ersterer zeigt aber verminderten Luftgehalt, während der Mittellappen lufthaltig ist. In zwei grössern Arterien stecken zwei Pfröpfe, der eine rot, der andere blass, beide nirgends anhaftend.

Die Halslymphdrüsen sind in eine Kette von Knoten umgewandelt, beiderseits vergrössert, zum Teil blass durchscheinend, zum Teil mehr oder weniger reichlich erbsengrosse, käsige, der Rinde angehörige Herde aufweisend. Die Bronchialdrüsen sind zum Teil schwarz induriert und zeigen käsige Einlagerungen. Manche Halsdrüsen sind ebenfalls stärker induriert und zeigen beginnende Tuberculose.

Der Zungengrund ist etwas abgeglättet; die Schleimhaut im sinus pyriformis der Epiglottis links verdichtet und stärker injiciert. Auf der hintern Fläche des linken ary-epiglottischen Bandes findet sich ein Geschwür mit glattem Grund, ausserdem etwas tiefer zwei weitere von Stecknadelkopfgrösse, rechts eines von Hirsekorngrösse. Die Dicke des linken ary-epiglottischen Bandes beträgt 7 *mm*; auf der Innenfläche findet sich ein ausgedehntes Infiltrat, das fast die ganze linke Seite einnimmt und bis zum Rande der Epiglottis reicht. Auf diesem Infiltrate zahlreiche Geschwüre mit fetzigem Grund, ein tiefes Geschwür legt die obere Hälfte des Aryknorpels

frei, ein anderes, dem Stimmband folgend, geht gegen den proc. vocalis. In der Trachea findet sich ein trichterförmiges linsengrosses Geschwür, das scheinbar ohne Verbindung mit einer Drüse besteht.

In der Gegend des l. Kieferwinkels ist eine Fistel auf eingezogenem Grund, welche in eine käsig erweichte, zum Teil geschrumpfte Drüse führt. Rechts findet sich ein Drüsenabscess am vordern Rand des m. sterno-cleido-mastoideus. Die Thyreoidea bildet einen grossen, knotigen Colloidkropf, teils mit Erweichungscysten, teils mit narbiger Brückenbildung.

Die Milz wiegt 233 *gr*, ist schlaff, zäh, und zeigt die Follikel nur sehr undeutlich. Beide Nebennieren fettlos, durchscheinend. Beide Nieren sind mässig gross, äusserst blass, glatt, zeigen feine, radiäre, weisse Streifungen an den Papillen und zahlreiche Miliarknötchen, besonders an der Oberfläche.

Der Magen ist contrahiert und leer und zeigt nichts besonderes. Die Leber ist mittelgross und enthält massenhaft graue submiliare Knötchen. Die Beckenorgane sind ohne Veränderungen. Der Dünndarm enthält reichliche Geschwüre, nach unten an Grösse zunehmend und quergestellt. Die grössern reichen bis auf die Muscularis und haben häufig einen geröteten Grund. Ihre Ränder sind verdickt, teils schlaff, teils gelblich induriert. Im untern Ileum zeigen sich käsige Follikel zwischen den Geschwüren. Auf der serosa zeigen sich reichlich käsige Knötchen meist in deutlicher Kettenform, zum Teil zusammenfliessend, an vielen Stellen sich bis aufs Mesenterium fortsetzend. Ein Geschwür, zweifrankenstückgross, in der Mitte des Dünndarmes zeigt die anfangserwähnte Perforation in der Mitte des Grundes. Der flüssige Inhalt des Dünndarmes ist schwarzgrünlich, die Schleimhaut gleichfarbig punktiert (Bismut). Das Coecum und Colon ascendens sind mit festen Schwarten angewachsen; auch die untere Fläche des r. Leberlappens ist an den Adhaesionen beteiligt, doch nur locker, ebenso der untere Abschnitt des Ileum. Im Coecum überwiegt die Geschwürsfläche; die restierende Schleimhaut, sowie die ganze Wandung sind verdickt. Ein tiefes Geschwür lässt die Sonde bis in die Verwachsung einführen, der Geschwürsgrund ist meist gereinigt. Im Dickdarm noch vereinzelte Geschwüre, im Mesocolon kleine, käsige Lymphdrüsen.

Der Schädel zeigt eine stark vorspringende Hinterhauptsschuppe, ist glatt und zeigt rachitischen Typus. Die Gehirnsinus enthalten viel locker geronnenes Blut; die Gehirnhäute und -Gefässe zeigen nichts besonderes.

Diagnose: Phtisis pulmonum caseosa cavernosa. Linksseitiger Seropneumothorax; Tuberculose des Kehlkopfs, der Trachea, Bronchial-, Mesenterial- und Portaldrüsen, des Darmes, mit ausgedehnter Lymphangoitis. Perforation eines Darmgeschwürs mit Kotaustritt. Fibrinös-eitrige Peritonitis. Tuberculose des Beckenperitoneums. Miliartuberculose der Leber und der Nieren. Milzschwellung. Pleuritische und perityphilitische Verwachsungen. Kalkinfarct. der Niere. Rhachitischer Schädel. Geringes Knöchelœdem.

12.

N. N., Maurer, 50 Jahre alt, von Küssnach, aufgenommen ins Spital am 7. I. 1891.

Anamnese. Der Vater des Patienten starb an Altersschwäche, die Mutter an Geisteskrankheit. Seine fünf Geschwister leben und sind gesund. Vor 20 Jahren machte Patient Gelenkrheumatismus durch. 1877 und 1779 wurde er viermal am rechten Auge operiert. 1885 hatte er acht Wochen mit einer Sägeverletzung des Unterschenkels zu tun. Im Sommer 1890 fühlte sich Patient sehr schwach bis zur Arbeitsunfähigkeit. Dies besserte jedoch auf den Winter wieder, bis Patient sechs Tage vor Neujahr 1891 mit Frieren, Kopfschmerz und allgemeiner Schmerzhaftigkeit erkrankte. Hohes Fieber, Atemnot, Stechen auf der l. Brustseite. Husten mit schleimigem Auswurf stellte sich ein. Nach Neujahr nahm das Fieber ab, die Atemnot zu. Der behandelnde Arzt gibt an, dass eine Probepunct. links serösen Inhalt in der Pleura ergab.

Status praesens. Mittelgrosser Patient von gracilem Knochenbau, dünner, schlaffer Muskulatur und reduziertem Fettpolster. Falten, die man am Oberarm abhebt, bleiben lange bestehen. Patient nimmt stark orthopnoëtische Rückenlage ein und gibt an, dass er wegen seiner Atemnot weder rechts noch links noch tief liegen könne. Die Haut ist trocken und scheint dem Gefühle nach nicht erhöht temperiert. Das Gesicht ist nicht gerötet, der Gesichtsausdruck matt. Die Pupillen sind mittelweit, die Sclerен zeigen einen Greisenbogen, die Conjunctiven sind blass. Die Zunge ist, besonders rechts, dick grau belegt, ihre Spitze ist rein und feucht. Sensorium frei. Patient klagt über Atemnot. Der Thorax ist symmetrisch, resistent; die rechte Thoraxseite beteiligt sich lebhafter an der Atmung als die linke, welche etwas gewölbter erscheint. Man hört starken inspiratorischen Stridor. Die Atmung ist beschleunigt (40) costo-abdominal; der Puls beschleunigt (120) regelmässig, die Körpertemperatur momentan 37,5°. Keine Oedeme.

Der Percussionsschall ist vorne über beiden Spitzen und im 1. JCR, sowie auf der ganzen rechten Seite laut, nicht tympanitisch, links beginnt über der zweiten Rippe Dämpfung. Rechts seitlich ist der Schall laut und voll, links von der zweiten Rippe bis unten Dämpfung. Der Traubesche Raum ist vollständig gedämpft. Hinten ist links Dämpfung von der Höhe des 4. BW ab nach unten. Über den nicht gedämpften Partien hört man Vesiculäratmen mit etwas Schnurren, über den gedämpften scharfes Bronchialatmen; Bronchophonie und Stimmfremitus daselbst abgeschwächt. Bacellisches Phaenomen. Patient hustet selten und expectoriert nur spärliche schleimige Massen. An der Atmung beteiligen sich die auxiliären Atmungsmuskeln.

Herz: Spitzenstoss nicht sicht- aber fühlbar im 5. JCR. innerhalb der l. Mml. Relative Herzdämpfung: unterer Rand der zweiten Rippe, über-

ragt den r. Sternalrand um etwa 4 *cm* und ist nach links wegen der Dämpfung nicht genau zu bestimmen. Herztöne leise aber rein.

Das Abdomen ist vorgewölbt, nirgends druckempfindlich und gibt überall tympanitischen Schall. Rechts eine Inguinalhernia. Die absolute Leberdämpfung reicht von der sechsten Rippe bis zum Brustkorbrand; die Leber ist respiratorisch verschieblich, nicht palpabel. Der Magen reicht nicht bis zum Nabel. Milzdämpfung nicht zu bestimmen; Milz nicht palpabel.

Appetit gering, Durst vermehrt; Stuhl regelmässig. Harn etwas getrübt, im Magen vermindert, spez. Gewicht 1027, Farbe Vc, enthält weder Eiweiss noch Zucker.

Diagnose: *Pleuritis tuberculosa sinistra.* 23. I. 91. *Haemopneumothorax sinister tuberculosus.*

Krankengeschichte. 8. I. 91. Patient erhält Sol. Kali jodati 5,0 : 200,0.

14. I. 91. Patient wurde punktiert im neunten JCR. Es werden 1000 cm^3 seröse haemorrhagische Flüssigkeit entleert. Patient hustet im Laufe des Tages etwa 150 cm^3 serös-schaumige Flüssigkeit aus. Dieselbe enthält 3,1% Eiweiss, 1,9% Mucin und viel Jod. Die rechte Herzgrenze, die vorher an der r. Mammillarlinie war, ist jetzt in der rechten Parasternallinie. Nachdem in den letzten Tagen die Dämpfung gestiegen, steht sie jetzt hinten wieder zwischen dem vierten und fünften BW. Im ersten JCR. rechts vorn lauter Schall ohne Tympanie, links tympanitische Dämpfung. Patient ist sehr livide und hat leichtes Knöcheloedem.

15. I. 91. Patient erhält 0,001 Tuberculin. Das Fieber, das 2 Tage zuvor nur 38,2° erreicht, steigt bis auf 39,1°, der Puls, der im Maximum 148 betragen hatte, bis auf 166. Zahl der Respirationen 50. Subjectiv keine Reaction. Patient deliriert seit gestern. Die Dämpfung geht bis zur spina scapulae, die linke Thoraxseite ist namentlich unten stark ausgeweitet.

17. I. 91. Patient ist in der Nacht bei freiem Sensorium. Das Malleolenoedem hat nicht zugenommen. Der Puls ist sehr klein, aber regelmässig. Seit der ersten Injection fiebert Patient beständig wieder etwas stärker.

19. I. 91. Status idem. Patient deliriert wieder, er erhält zweite Injection von 0,001 Tuberculin. Kein höheres Fieber. Puls stärker beschleunigt (160).

20. I. 91. Patient fiebert heute höher als gestern, Puls 160. Links stärkeres Malleolenoedem.

21. I. 91. Am linken Bein zeichnen sich die Venen deutlicher ab als rechts, das Oedem stärker. Patient erhält 0,002 Tuberculin ohne Reaction.

23. I. 91. Patient ist sehr dyspnoetisch. Die Injectionen hatten bis jetzt keinen Effect. Die Herzdämpfung reicht bis zur rechten Mml. Hinten steht die Dämpfung an der spina scapulae. Patient wird noch einmal punktiert. Das Exsudat ist wieder blutig, ganz leicht getrübt, ohne eitrig

zu sein. Nachdem 700 cm^3 abgelaufen sind, erscheint die Spitze der Hohlnadel fixiert. Nach 1300 cm^3 kommen häufige Hustenstösse. Nach der Punction ergibt sich hinten bis zum fünften BW lauter Schall. Die Herzdämpfung ist bis zur rechten Parasternallinie zurückgegangen. Der Puls ist regelmässig, kräftig, die Herztöne laut. Patient fühlt bedeutende Erleichterung.

24. I. 91. Die Flüssigkeit ist von gestern auf heute nicht gestiegen. Hinten lauter Schall bis zum achten BW Man hört Vesiculäratmen bis zum sechsten BW, von da ab unbestimmtes, zum Teil Bronchialatmen. Der Stimmfremitus bis zum achten BW nicht abgeschwächt. Links seitlich lauter Percussionsschall bis zum fünften JCR.

25. I. 91. Patient erhält 0,002 Tuberculin ohne deutliche Reaction. (38,7^0 u. 152 gegen 38,5^0 u. 148 am 24. I). Über den nicht gedämpften Partien links hinten hört man gar kein Atmen. Patient hat exquisites Schüttelgeräusch. Links vorn lauter Schall und Vesiculäratmen bis zum dritten JCR. Unter dem l. Hypochondrium fühlt man bei der Inspiration deutlich das nach unten vorgebuchtete Zwerchfell als Tumor. Die Schwellung des l. Beines hat bedeutend abgenommen; die Vena saphena magna zeigt unterhalb dem lig. Pouparti eine 4 *cm* lange Verdickung. Druck aufs linke Bein empfindlich.

28. I. 91. Gestern 0,003 Tuberculin ohne Reaction. Succussionsgeräusch deutlich. Bei Stäbchen-Plessimeterpercussion findet sich links hinten im mittleren Scapularraum exquisiter metallischer Schall.

2. II. 91. Heute 0,005 Tuberculin ohne Reaction.

6. II. 91. Das Herz liegt sehr tief. Man fühlt seinen untern Rand pulsieren.

8. II. 91. Die Herzdämpfung überragt die r. Mml. Hinten links steht die Dämpfung am fünften bis sechsten BW.

11. II. 91. Patient liegt nach links geneigt. Oedem am l. Malleolus stärker. Das Zwerchfell ist noch stärker nach unten verdrängt.

13. II. 91. Patient ist sehr dyspnoetisch. Die Dämpfung steht vorn an der dritten Rippe, seitlich dito, hinten am vierten BW noch starkes Succussionsgeräusch. Patient wird wieder punctiert. Die Punction wird nach Ausfliessen von 1000 cm^3 abgebrochen. Die Dämpfung steht nun vorn und seitlich im untern Rand der dritten Rippe und hinten im siebenten BW. Das Herz ist stark zurückgegangen bis innerhalb der r. Mml.

14. II. 91. Die Herzdämpfung reicht bis zur r. Parasternallinie.

20. II. 91. Bis jetzt ergaben alle Sputumuntersuchungen auf Tuberkelbacillen negativen Befund.

21. II. 91. Das l. Bein ist etwas geschwellt. Man fühlt keinen Thrombus.

23. II. 91. Patient collabiert immer mehr. Das Exudat reicht wieder bis zur spina scapulae. Exitus letalis.

Sectionsprotocoll. Mittelgrosse abgemagerte Leiche ohne Oedeme, mit wenig Totenflecken. Die JCR. sind deutlich. Auf der Bauchhaut findet sich eine Pigmentwarze. Beim Anstechen im zweiten JCR. links entleert sich unter Wasser etwas Luft. Unterhautzellgewebe fettarm, Muskulatur rosarot. Zwischen dem peritonäum hepatis und peritonäum parietale finden sich Verwachsungen, ebenso im Netz. Der Zwerchfellstand ist links am untern Rand der siebenten Rippe, rechts an der sechsten Rippe. Beim Eröffnen der Brust entleert sich aus der l. Pleurahöhle dunkelrote Flüssigkeit, im ganzen etwa 2 Liter, mit Fibringerinnseln untermischt. Die rechte Lunge ist fast ganz verwachsen. Das Herz ist weit nach rechts verschoben. Auf dem Herzbeutel zahlreiche Fibrinauflagerungen. Der Herzbeutel enthält etwas Flüssigkeit. Das Epicard ist hinten getrübt. Auf dem r. Herzohr, pulmonalis und Aorta ebenfalls Fibrinauflagerungen. Das ganze Herz ist vergrössert. Der rechte Ventrikel ist stark erweitert, enthält Speckhaut und Cruor. Im rechten Vorhof dunkler Cruor enthalten. Die Pulmonal- und Tricuspidalklappen zart, ohne Besonderheiten. Die Muskulatur des rechten Ventrikels ist mässig dick, graurötlich. Foramen ovale geschlossen. Der l. Ventrikel ist ebenfalls erweitert, enthält wenig Cruor. Mitral- und Aortenklappen leicht verdickt. Intima der Aorta mit gelbweissen Erhebungen. Das Endocard etwas getrübt. Der Muskel enthält weisse Einlagerungen.

In der l. Lunge findet sich im Oberlappen 5 *cm* unter der Spitze in einer Linie von rechts nach links verlaufend ein schlitzförmiger Einriss der Pleura, 4 *cm* breit, mit einer kleinen Höhle in der Lunge communicierend. Die Pleura beider Lungenlappen zeigt starke Fibrinauflagerungen; auf der des Unterlappens noch Blutcoagula. Unter derselben treten in beiden Lappen zahlreiche confluierende und isolierte Knötchen hervor. Auf dem Durchschnitt erscheint die Lunge stark comprimiert, luftleer, mit Ausnahme des Oberlappens, blutarm, grau gefärbt. Tuberculöse Veränderungen in der l. Lunge nicht aufzufinden, dagegen sind die Bronchialdrüsen von miliaren Knötchen durchsetzt.

Die rechte Lunge zeigt auf dem Durchschnitt Oedem, besonders im Unterlappen. Im Oberlappen und der Spitze findet sich ausgedehnte schiefrige Induration und Verkalkung. Daneben eine resistente, auf dem Durchschnitt gekörnte Partie. Im Mittellappen findet sich ebenfalls ein verkreideter peribronchitischer Herd, daneben Emphysem. In einem Aste zweiter Ordnung findet sich ein reitender, bereits adhaerirender grösserer Embolus, an den sich ein frischeres Coagulum anschliesst. Die Bronchialdrüsen wie links. Rachenschleimhaut injiciert. Tonsillen klein, mit eitrigem Pfropfe, Oesophagus ohne Veränderung. Kehlkopftrachealschleimhaut mässig gerötet, Schilddrüse vergrössert, diffus gallertig. Aorta glatt, zeigt an der Intima hie und da gelbliche Verdickungen. Tracheobronchialdrüsen gerötet, enthalten einzelne Knötchen.

Die Milz misst 11, 7½ und 4 *cm* und ist auf den Durchschnitt hellrot. Die Pulpa ist vorquellend, hat grosse Follikel und etwas feste gelbliche Knötchen.

Beide Nebennieren sind gross, fest und blutreich. Die l. Niere ist mässig gross, die Kapsel etwas adhaerent. An der Oberfläche zeigt sich an einer Stelle ein grösserer gelblicher Herd. Auf dem Durchschnitt sind Mark und Rinde nicht verschieden, fest, graurötlich. Die rechte Niere verhält sich wie die linke, nur zeigt sich hier eine ausgedehnte, von der Rinde bis zur Marksubstanz reichende, käsige, streifenförmige Infiltration und in der Marksubstanz ein kleines Fibrom. Das Nierenbecken mässig gerötet, ohne Veränderungen. Die Duodenal- und Magenschleimhaut sind mit schleimigen Massen bedeckt und leicht gerötet. Die Leber ist mässig gross und zeigt Verwachsungen gegen das Zwerchfell und mit der Capsula Glissonii. Sie ist auf dem Durchschnitt mässig blutreich, einzelne Inseln gelb.

Der den Rippenknorpeln der rechten Seite anliegende Teil des Mediastinums ist mit frischen Membranen besetzt, unter denen graugelbe Knötchen hervortreten. In diesem Bezirke finden sich besonders nach hinten adhaerente Drüsen, die von gelben Tuberkeln besetzt sind.

Übrige Beckenorgane, Darm nichts besonderes. Schädel nicht seciert.

Diagnose. Haemopneumothorax sinister. Frischere und ältere fibrinöse und tuberculöse linksseitige Pleuritis und Pericarditis. Ältere tuberculöse Herde in der r. Lunge und in den l. Bronchialdrüsen. Fettembolie der rechten Lungenarterie, ausgehend von Thromben beider venae femorales. Tuberculose beider Nieren. Stauungsniere. Stauungs- und Fettleber. Oedem des Unterlappens der r. Lunge.

13.

Frau N. N. aus Zürich, 23 Jahre alt, wird am 2. IX. 90 ins Kantonsspital aufgenommen.

Anamnese. Der Vater der Patientin starb an einer Brustfellentzündung, die Mutter an einem Magengeschwür. Die 6 Geschwister leben und sind gesund, ein Bruder soll an Schwindsucht gelitten haben, aber jetzt geheilt sein. Im fünften Lebensjahr machte Patientin eine Lungenentzündung durch. Mitte November 89 gebar Patientin einen kräftigen Knaben. Schon während der zweiten Hälfte der Gravidität verspürte Patientin beim Gehen leichte Schmerzen im l. Fusse. Bald bemerkte sie, dass die Gegend des äusseren Knöchels geschwollen war; eine bestimmte Stelle rötete sich und brach auf im October und entleerte Eiter. Nach der Geburt verschlimmerte sich das Leiden. Patientin wurde operiert, doch blieben Fisteln und Schmerzen zurück. Ende Februar 1890 ergriff Patientin die Influenza. Seither hustete Patientin immer und wurde immer schwächer.

Status praesens. Mittelgrosse stark abgemagerte Patientin mit atrophischer Muskulatur und Fettpolster. Haut trocken, aber geschmeidig, blass. Gesichtsausdruck leidend. Körpertemperatur dem Gefühle nach nicht erhöht. Sensorium frei. Patientin klagt über Husten, Auswurf und Schwäche. Die Pupillen sind mittelweit, beiderseits gleich, und reagieren gut auf Lichteinfall. Der Puls ist beschleunigt (120) regelmässig, gespannt und voll. Die Mund- und Rachenorgane zeigen nichts besonderes. Zunge feucht, wenig belegt. Patientin nimmt rechte Seitenlage ein, da sie sonst mehr husten müsse. Die Atmung ist nur wenig beschleunigt, costo-abdominal.

Der Thorax ist flach, etwas resistent. Die Percussion ergibt in der linken Fossa supraclavicularis Dämpfung, die im ersten und zweiten JCR. links noch intensiver wird und etwas tympanitischen Beiklang erhält. Rechts vorn lauter normaler Schall. Rechts vorne Vesiculäratmen. Über der l. Spitze hört man Bronchialatmen mit mittel- und kleinblasigen, feuchten, hellklingenden Rasselgeräuschen. Im ersten JCR. dasselbe; gegen das Sternum zu, sowie gegen die axilla wird das Atemgeräusch etwas amphorisch. Im zweiten JCR. erscheint das Atemgeräusch sehr leise vesiculär. Die linke Seite ist gedämpft, ebenso die ganze linke Hälfte hinten, während rechts seitlich und hinten lauter Lungenschall ist, über dem man Vesiculäratmen ohne Rasselgeräusche hört. Links hört man in der Fossa supra- und infraspinata leises Vesiculäratmen, ebenso in den untern Partien vom achten BW an. Im Interscapularraume hört man Bronchialatmen, das in den untern Teilen desselben amphorisch tönt. Links überall dazu hellklingende feuchte, mittel- bis kleinblasige Rasselgeräusche.

Herz: Spitzenstoss im vierten JCR. innerhalb der l. Mml. sicht- und fühlbar. Dimensionen normal. Herztöne kräftig, rein.

Die Leberdämpfung nichts besonderes, dito Magen und Puls. Abdomen zeigt nichts besonderes. Nierengegend nicht druckempfindlich. Appetit gut. Schlaf durch den Husten gestört. Durst nicht vermehrt. Dünne Stühle. Harn an Menge annähernd normal, enthält kein Eiweiss. Patientin hustet und wirft eitrige Ballen aus.

Etwas hinter dem Malleolus internus und ebenso etwas unterhalb dem Mall. externus liegt je eine secernierende Fistel. Die ganze Umgebung schmerzt auf Druck. Die Aussenseite ist geschwellt, der Fuss in Spitzfussstellung fast unbeweglich.

Diagnose: *Tuberculosis pulmonum imprimis sinistri cavernosa permagna. Pleuritis et pericarditis adhaesiva. Tuberculosis laryngis et intestinorum. Caries calcanei sinistri.*

Krankengeschichte. 5. X. 90. Patientin erhält Benzosol 0,2 4 mal täglich. Im Sputum finden sich zahlreiche Tuberkelbacillen.

20. IX. 90. Patientin klagt über starken Husten nachts und erhält deshalb Morphiumtropfen.

22. X. 90. Patientin hat schlechten Appetit, hustet recht viel, hat an Körpergewicht nicht zugenommen, sieht sehr blass aus. Links vorn Dämpfung mit starker Tympanie; sehr lautes helles amphorisches Bronchialatmen mit klingenden Rasselgeräuschen; links hinten unten ist ziemlich weit verbreitet lautes systolisches Rasseln hörbar.

20. XI. 90. Im dritten JCR. exquisites pleuritisches und pericardiales Reiben hörbar längs des l. Sternalrandes.

2. XII. 90. Im Auswurf ganze Haufen Tuberkelbacillen. Links die ganze Seite intensiv gedämpft. Über den untern Lungenpartien hinten lautes bronchiales, stellenweise amphorisches Atmen. Stimmfremitus beiderseits gleich, Bronchophonie links eher etwas verstärkt.

13. XII. 90. Erste Kochsche Injection: 0,0005. Nur unbedeutend stärkere Pulsbeschleunigung. Sonst keine Reaction. Fieber 37,8, nicht höher als gewöhnlich.

14. XII. 90. 0,001 Tuberculin ohne Reaction.

15. XII. 90. 0,002 T., 16. XII. 90. 0,002 T., 17. XII. 90. 0,003 T. Ohne Reaction. Im l. Fuss will Patientin seit Beginn der Injectionen weniger Schmerz verspüren als gewöhnlich, doch ist objectiv status idem.

18. XII. 90. 0,004 Tuberculin. Das pericarditische Reiben fast ganz verschwunden. Patientin fiebert nach der Injection bis 38,0, Puls 144.

19. XII. 90. 0,004 Tub. Derselbe Effect, sonst subjectiv und objectiv nichts. 20. XII. 90. 0,004 Tub. Das Fieber steigt bis 38,6.

21. XII. 90. dito.

23. XII. 90. Patientin fiebert auch an den injectionsfreien Tagen jetzt bis 38,5 und 38,6, was sie früher nicht tat. Objectiv status idem, keine Besserung. Nachts starke Dyspnoe. Die laryngoscopische Untersuchung ergibt ziemlich starke Schwellung und Rötung beider wahren Stimmbänder. Dieselben sind grösstenteils mit einem schmierigen Belag bekleidet und entziehen sich deshalb einer genauen Beschreibung. An der hintern Innenwand des Kehlkopfs ein grösseres flaches Ulcus mit weisslichen wellförmigen Rändern, welches sich auf beiden Seiten bis zu dem processus vocalis hinzieht.

25. XII. 90. Die gestrige Injection von 0,004 verursachte 38,9 und 140. Doch wird heute abends um 5 Uhr ohne Injection 39,4 und 124 gemessen, nachdem am Morgen 36,0 constatirt wurde. Am 26. ohne Injection nur 38,1, Puls aber 158.

27. XII. 90. Über sämmtlichen Lungenpartien hörte man gestern abend lautes systolisches Knarren und Rasseln, am lautesten über dem l. Unterlappen zwischen dem 7. und 9. Brustwirbel. Dasselbe ist auch auf Distanz von $^1/_2$ *m* hörbar, am lautesten am Ende der Exspiration. Über der ganzen linken Brust Bronchialatmen mit amphorischem Beiklang fast überall.

28. XII. 90. 0,005 T. 39,3, 140.

31. XII. 90. 0,005 T. ohne jede Reaction.

1. I. 91. 0,006 T. ohne deutliche Reaction (38,5, 140.

2. I. 91. 0,010 T. 39,2, 148.

4. I. 91. Gestern Abend wieder kratzendes pleuro-pericardiales Reiben und ganz leises pericardiales Reiben, dasselbe noch heute.

5. I. 91. 0,015 T. 39,4, 136, sonst keine Reaction.

8. I. 91. 0,015 T. 38,2, 140. Während Patientin die letzte Injection von 0,015 Tuberculin ohne Beschwerden ertrug, hat sie heute davon starke Dyspnoe (44 Respirationen p. m.) und sehr kleinen schnellenden beschleunigten Puls. Gegenwärtig zeigt nur noch der rechte Mittellappen und untere Teil des rechten Unterlappens normales Vesiculäratmen; rechts hinten oben leises Bronchialatmen mit Schnurren und Giemen; rechts vorn oben verschärftes Vesiculäratmen. Linke Lunge status idem. Das cardio-pneumatische Geräusch auf 1/2 *m* Distanz hörbar. Viel Husten, wenig Auswurf, welcher, vorwiegend eitrig, viel Tuberkelbacillen zerstreut enthält.

10. I. 91. 0,015 T. ohne starke Reaction.

12. I. 91. 0,015 T. 39,8, 156. Subjectiv dagegen wenig Reaction.

14. I. 91. Idem. Die Temperatur ist seit einiger Zeit morgens immer unter 36,0, gewöhnlich bis 35,6, während der Puls selten unter 100 geht.

17. I. 91. Der Kräfteverfall nimmt immer zu. Dazu immer stärkerer Durchfall. Stimme kaum hörbar. Appetit null.

18. I. 91. Morgens 4 1/2 Uhr exitus letalis ohne weitere Erscheinungen.

Sectionsprotocoll. Kleiner blasser, äusserst abgemagerter weiblicher Leichnam ohne Icterus; Knöchelœdem rechts, Bauch tief eingesunken. L. Fuss in Spitzfussstellung; etwa 3 *cm* hinter dem Malleolus internus eine circa 1 *cm* breite halbmondförmige Fistelöffnung in einem dünn-narbigen Gebiet von Zweifrankenstückgrösse, aus welcher dünner Eiter mit einigen Flocken hervorquillt.

Panniculus nahezu verschwunden, Muskulatur äusserst reduciert; sehr blass; Peritonäum fast vollkommen fettfrei, der linke Leberlappen ist am vordern Rand etwa zur Hälfte durch dünne Bindegewebsmassen mit der vordern Bauchwand verwachsen; der rechte Leberlappen durch lockeres Bindegewebe mit dem peritonäum parietale entsprechend der untern Rippe, die untere Fläche, speciell die Gallenblasengegend mit dem nach oben geschlagenen Netz. Das Netz bedeckt die Dünndärme und ist auch unten locker verwachsen; in der Bauchhöhle ein paar Tropfen klare Flüssigkeit; auf dem peritonäum keine Entzündungsproducte. Links Adhäsionen zwischen Zwerchfell und Leber, sowie Milz und Umgebung. Zwerchfellstand links 4. J. C. R., rechts desgleichen.

Der Thorax ist flach, rechts stärker gewölbt. Namentlich die vierte Rippe ist an der Knorpelgrenze scharf abgebogen. Hinter dem Manubrium sterni finden sich links zwei bohnengrosse dunkelrot injicirte Lymphdrüsen mit grauen Knötchen in der Rinde. Das Pericard liegt weit frei zu Tage.

Die rechte Lunge reicht bis zur Mittellinie und ist bis zur zweiten Rippe ziemlich fest, sonst allseitig locker verwachsen. Im Bereich der dritten und vierten Rippe lateral bestehen keine Verwachsungen. Der Herzbeutel ist bis zur fünften Rippe locker verwachsen. Die linke Lunge allseitig, zum Teil sehr fest, verwachsen, reicht mit ihrem vordern Rand in der Gegend der fünften und sechsten Rippe noch etwas nach vorn von der vordern Axillarlinie. Beide Blätter des Pericards überall sehr dicht miteinander verwachsen oder verklebt, aber sehr leicht trennbar. Auf der hintern Seite in der Gegend der Basis ist eine noch etwas dickere Fibrinschicht erhalten, die auch schon von feinern Gefässen durchzogen ist, aber beim Abziehen keine Knötchen sehen lässt.

Das Herz ist klein, äusserst schlaff, fettlos, enthält links wenig, rechts reichlichen lockeren Cruor. Der rechte Ventrikel ist etwas erweitert, die Muskulatur dünn, blass; das foramen ovale geschlossen. Der linke Ventrikel ist eng, sonst gleich beschaffen; der Klappenapparat intact, die grossen Gefässe eng, zart, ohne Veränderungen, nirgends Thromben. Auch am herausgenommenen Herzen auf dem epicard nichts tuberculöses wahrzunehmen.

Die linke Lunge ist sehr klein. Die Verwachsungen der Pleura sind überall sehr fest, nur über dem vordern untern Teil des Unterlappens mehr strangförmig. Das Gewebe daselbst ist von zahlreichen Gefässen durchzogen, zeigt aber keine Tuberkel. Die Lunge ist durchweg verdichtet. An der Spitze hat die Schwarte eine Dicke von 1 *cm*, ist zum Teil weisslich sehnig, zum Teil von vascularisiertem Bindegewebe gebildet. Im Bereich des Unterlappens wird die Verwachsungsmasse lockerer und oedematös. Normales Parenchym ist nicht mehr vorhanden. Der hintere Teil des Oberlappens wird eingenommen von einer hühnereigrossen Caverne, die in ihren vordern Partien mit weichen Käsemassen austapeziert ist, und im hintern Teil, auf etwa 3 *cm* Breite abgeglättet, von sehnigen, zum Teil auch injiciertem Bindegewebe ausgekleidet wird, in welchem sich hie und da ein roter Punkt befindet. Die Caverne reicht meist bis zur Pleura; zum Teil ist aber auch eine dünne Schicht schwärzlichen Lungengewebes noch unter der Pleura vorhanden. Beim Aufschneiden reicht die Caverne bis zum vordern Rand. Am hintern Rand ist noch ein kleines Residuum von Lungenparenchym mit zahlreichen alveolengrossen blassgelb-opaken Sprenkeln. Der Unterlappen ist durchsetzt mit Cavernen von verschiedener Grösse und Form. Die grösste nimmt sein oberes Viertel ein und hat dasselbe Aussehen wie die grosse Caverne im Oberlappen. Im mittleren Teil restieren noch ein paar lobuli mit derselben Sprenkelung und Verdichtung. In der Gegend der lingula sind noch ein paar nicht cavernöse Stellen, die aber verkäst sind. Sämmtliche Cavernen sind mit dickem gelbgrünem Eiter prall gefüllt, der reichlich bis fast 1 *cm* grosse käsige Bröckel enthält. Alle Cavernen communicieren mit Bronchien, deren Schleimhaut hellrot injiciert ist. Die Lungenarterien sind frei.

Die rechte Lunge ist grösser. Über dem Unterlappen ist das Verwachsungsgewebe der Pleura sehr oedematös, mit frischen kleinen Blutungen durchsetzt, namentlich auf der Pleura pulmonalis. Anf der Pleura costalis finden sich noch weissliche Fibrinmassen, die aber in der Tiefe schon durchwachsen sind. Tuberkel sind nicht zu erkennen, nur am obern Rande einige weichere gelbliche Einlagerungen, die sich aber leicht abkratzen lassen. Die Spitze ist im allgemeinen oedematös,. wenig lufthaltig, mit käsigen Knötchen durchsetzt. Dicht unterhalb befindet sich eine pflaumengrosse Caverne mit käsigem Gewebe im obern Teil. Im übrigen ist der Oberlappen bis auf die vordern Randpartien luftleer, verdichtet, von glatter Schnittfläche, graulich und zeigt ein paar kleine Cavernen. An der vordern Grenze des verdichteten Gewebes treten käsige Stellen innerhalb der lobuli auf. Nahe dem Hilus sind ausserdem Gruppen von gelb gesprenkelten Knötchen. Im vordersten nicht diffus infiltrierten Teile finden sich eingestreute nicht verkäste Verdichtungen. Der obere Teil des Unterlappens ist gelatinös hepatisiert und enthält 6 erbsengrosse geglättete oder mit käsigem Brei erfüllte Cavernen. In dem gelatinösen Teil finden sich auch käsige Inseln. Der untere Teil des Unterlappens ist lufthaltig, oedematös und enthält erbsengrosse buchtige, zum Teil graue, zum Teil käsige Knoten; ebenso der untere Drittel des Mittellappens, obschon hier die gelatinös hepatisierten Bezirke lobulär werden. In den obern zwei Dritteln des Mittellappens überwiegt das gelatinös hepatisierte Gewebe, so dass nur lobuläre Bezirke frei sind. Die Bronchialdrüsen sind stark geschwellt, blass hellgrau, stark durchfeuchtet.

Im Nasenrachenraum ist viel Eiter, im obern Teil des Pharynx zähe eitrige Masse. Am Zungenbändchen sind keine Geschwüre; die seitlichen Zungenfollikel sind etwas gross. Die rechte Tonsille ist vergrössert (Länge 20 *mm*, Breite 12 *mm*) auch die linke etwas. Die rechte zeigt am vordern Rand einen flachen Defect von etwa 1/2 *cm* Durchmesser, welcher rein ist. Im mittlern Teil sitzen in Geschwüren kleine käsige Massen. Alle Defecte sind rundlich. Beim Einschneiden des einen Geschwüres wird eine unregelmässige Höhle mit schwarzer Wand eröffnet, die einen unregelmässigen käsigen Sequester enthält. Die linke Tonsille ist blass, durchfeuchtet. Der aditus laryngis ist blass, unversehrt; auch im pharynx und oesophagus nichts besonderes. Im Larynx etwas zäher schleimiger Eiter. Etwas nach rechts von der Mittellinie und nach vorn vom ligamentum ary-epiglotticum finden sich eine Anzahl oberflächlicher Defecte mit zerfressenem Rand und Grund, dann beiderseits an der Innenfläche des Aryknorpel und an den pproc. voc. rechts stärker als links, eine Anzahl ziemlich tiefer die Schleimhaut durchsetzender reiner Geschwüre mit ausgezacktem Rand und unregelmässiger Form. Die Schleimhaut dazwischen ist verdickt. Die Geschwüre ziehen sich links über das ganze Stimmband weg, rechts bis auf seine Mitte. Die Trachea ist nach unten leicht injicirt, ohne Veränderungen. Die Schilddrüse ist klein, enthält

beiderseitig ein paar Colloidknoten. Die obern Halslymphdrüsen sind beiderseits sämmtlich bis auf etwa 1—2 *cm* Durchmesser vergrössert, auf dem Durchschnitt blass. Einzelne lassen, namentlich beim Darüberfliessen von Wasser, feinste Pünktchen wahrnehmen. Die untern Trachealdrüsen sind vergrössert und enthalten kleine käsige Einlagerungen, die obern sind teils blass, teils stärker injicirt und lassen graue Knötchen durchscheinen. Die Aorta ist eng und zart; ihre Intima unverändert.

Die Milz ist vergrössert, wiegt 182 Gramm; ihre Kapsel ist etwas gespannt, ihre Pulpa dunkelgraurot, ohne Mühe hervorzudrücken. Die Follikel sind zahlreich, aber klein; dazwischen finden sich auch kleinste graue von schmalem Hof umgebene Knötchen. Beide Nebennieren sind klein, dünn, ihre Rinde fettfrei. Die Kapsel der linken Niere ist leicht abziehbar. Die linke Niere ist durch dichte Injektion gerötet, glatt; zahlreiche miliare graue Fleckchen heben sich ab, die aber nicht merklich vorspringen. Die Niere selbst ist von mittlerer Grösse und an der Grenze zwischen Mark und Rinde am stärksten injicirt. Die Pyramiden sind blasser. Knötchen kann man nicht wahrnehmen. Consistenz fest. Die rechte Niere ist blasser; an ihrer Oberfläche treten die erwähnten Flecken weniger hervor.

Am Ileum ist eine Stelle, welche 67 *cm* über der Bauhinischen Klappe liegt, durch bindegewebige Verwachsungen fixiert. Die obern Jejunumschlingen sind locker verwachsen. Die Mesenterialdrüsen sind vergrössert, am meisten in der Ileocoecalgegend, auf dem Schnitt leicht gerötet, ohne Tuberkel. Die dicht am Darme gelegenen Drüsen enthalten kleine käsige Herde. Im jejunum dünnbreiiger galliger Inhalt; Schleimhaut injiciert, hie und da ein schwarzer Punkt. Im Ileum ist der Inhalt mehr blasschleimig. Den verwachsenen Stellen im Dünndarm entspricht ein erbsengrosser Bezirk mit käsigem Herd und einzelnen Knötchen in der Darmwand selbst. Etwa 40 *cm* unter der valv. Bauh. linsengrosse Geschwüre mit aufgeworfenem Rand. Weiter unten einzelne käsige nicht ulcerierte Follikel, auch von solcher mit Ulceration auf den zwei untersten Peyerschen Plâques. Der untere Abschnitt des Ileum enthält mit flottierenden Rändern versehene Geschwüre, deren Grund gereinigt ist Auch sitzen hier einzelne blassgraue Knötchen subserös. Das tiefste Geschwür liegt direkt über der Klappe. Das ganze Coecum ist reichlich mit Geschwüren versehen, so dass die erhaltenen Schleimhautpartien in Minorität sind. Sie enthalten halblinsengrosse käsige submucöse Einlagerungen. Nach unten zu nehmen sie an Grösse ab bis ins colon descendens, sind aber da noch beträchtlich genug. Überall haben sie gereinigten Grund und zerfressene Ränder. Zwischen ihnen finden sich noch flache rundliche Geschwürchen, mit leicht vorspringendem Rand, die ganz den tuberculösen Geschwüren im Kehlkopf gleichen. Der processus vermiformis ist vielfach verkrümmt und zeigt käsige Einlagerungen.

Im Duodenum galliger Schleim, ebenso im Magen. Magenschleimhaut blass, weist nirgends Texturveränderungen auf.

Die Gallenblase enthält wenig Galle. Die Portaldrüsen zeigen ausser geringer Pigmenation keine Veränderungen. Die Leber ist glatt und zeigt nichts besonderes, macroscopisch keine Tuberkel. Das Pankreas ist blass, die Drüsen des Pankreaskopfes zeigen nichts besonderes. Die Blasenschleimhaut ist schwach injiciert, ohne Texturveränderungen. Vaginalschleimhaut glatt, Muttermund quer gespalten, Lippen etwas gerötet, uterus klein derb, keine Tuberkel. Die peripheren Teile der Tuben sind stark geschlängelt, namentlich links, wo die Schlängelungen durch Verwachsungen fixiert sind durch frisches Bindegewebe, das käsige Masse enthält. Die Auftreibung nimmt gegen den uterus hin ab; die Fimbrien sind stark geschwellt. Auf Druck quillt aus dem ostium Eiter hervor; Schleimhaut verdickt, ohne käsige Einlagerung. Im l. Ovarium ein älteres corpus luteum falsum. — L. Tube und Ovarium hinten fixiert. Die r. Tube ist nach hinten gekrümmt und zeigt auf der Innenfläche käsige Geschwüre. Rectum und S. romanum enthalten schmierige dunkelgrüne Kotmassen. Sie zeigen rundliche 3 *mm* breite Geschwüre, die oberflächlich sind, vorspringenden Rand und gereinigten Grund haben. Ein grösseres befindet sich 7 *cm* über dem anus. Zwischen diesen kleinere deutlich follikuläre Geschwüre mit käsigem Material. Bauchaorta zart.

An der Fistel am Beine liegt eine dünne Granulationsschicht zu Tage. Die Sonde geht geradewegs hinter der Achillessehne bis auf die andere Seite durch. Am äussern Malleolus finden sich ebenfalls Fisteln. Das Sprunggelenk selbst ist nicht beteiligt. Die Fisteln führen in eine glatte Höhle, welche über der äussern obern Fläche des Calcaneus nach hinten vom Gelenk gelegen ist. Dieselbe betrifft auch die Rinne, durch welche die Peroneussehne geht. Der Knochen ist zerfressen und erweicht, die Wand der Höhle gebildet von einer stark injicierten Granulationsschicht, die mit dünnem Belag käsigen Materials bedeckt ist. Sie zieht sich auch in den sinus tarsi hinein. Von hier aus greift centralwärts ein Käseherd in den Calcaneus hinein. Alle Knochen der Fusswurzel sind höchst porös, wie ein dünnes Gespinnst. Fibula- und Tibiaende sind unverändert.

Der Schädel ist asymetrisch; hinten abgeplattet. Die Pfeilnaht weicht nach rechts. Innen zwischen Stirnbein, Scheitelbein und Pfeilnaht ein dünner, weisslicher, unvollkommen verkalkter Osteophyt. Im sinus longitudinalis wenig Cruor. Innenfläche der dura glatt, feucht, blass. Pia zart, Gefässe schwach gefüllt. Sinus der Basis wenig Blut. Dura intact. Arterien der Hirnbasis nichts tuberculöses. Seitenventrikel nicht erweitert.

Diagnose: Tuberculosis pulmonum, l. mit fast vollständiger Zerstörung der Lunge und ausgedehnten pleuritischen Schwarten. Ausgedehnte Retention von Eiter in den Cavernen. Verkäsungen in der Cavernenwand, partielle Reinigungen. An einzelnen Stellen Retention verfetteten Inhalts in den Alveolen. R. käsige Cavernen in der Spitze. Ausgedehnte frische tuberculöse Bronchopneumonie mit vielfacher Verkäsung und kleiner Cavernenbildung.

Auch rechts pleuritische Verwachsungen frischern Datums. Frische pericarditische Verwachsungen. Tuberculose der Tonsillen, Losstossung eines käsigen Sequesters aus der rechten Tonsille. Frische und ältere Tuberculose der Tracheal-, Bronchial- und Mesenterialdrüsen. Gereinigte tuberculöse Geschwüre des Kehlkopfs. Zahlreiche tuberculöse Processe im Darm. Verkäste Follikel: folliculäre Geschwüre und Reinigung; nicht gereinigte Geschwüre verschiedener Grösse. Sehr geringe subseröse Knötcheneruption. Doppelseitige Tuben-tuberculose mit Verwachsung von Darm und Netz. Mehrfache frische peritonitische Verwachsungen. Tuberculose des l. Calcaneus mit Untergreifen auf den sinus tarsi und den Schleimbeutel der Achillessehne, mit Fisteln im Bereich des Schleimbeutels, im Beginn der Reinigung. Osteoporose der Fusswurzelknochen. Einzelne frische Milztuberkel. R. etwas Wanderniere.

14.

N. N., Färber, 33 Jahre alt, aus Wipkingen, wird am 14. XI. 1890 ins Kantonsspital Zürich aufgenommen.

Anammese: Der Vater des Patienten lebt und ist gesund, die Mutter starb an Lungenschwindsucht. Alle 6 Geschwister leben und sind gesund. In der Jugend hatte Patient eine Unterschenkelfractur und Scharlach. Mit 17 Jahren kam er wegen Haemoptoe ins Spital, wurde nach einem halben Jahr als geheilt entlassen. Bis zum 30. Jahre war er nun sehr wohl, dann wurde er von Heiserkeit und Husten befallen. Durch Luftveränderung und Arbeit im Freien war der Zustand doch ein befriedigender. Durch die Influenza im Winter 1889—90 verschlimmerte sich aber der Zustand ganz bedeutend. Der Husten steigerte sich, es verband sich damit ein lästiger Auswurf, die Muskelkraft sank bedeutend. Patient ist verheiratet. Sein einziges Kind starb an Croup.

Status praesens: Grosser Patient mit kräftigem Knochenbau, ordentlicher Muskulatur, ordentlichem Ernährungszustand und blassem, nicht besonders krankhaftem Aussehen. Die Körpertemperatur wenig erhöht (37,8°). Der Puls ist regelmässig, kräftig, etwas hart, schwer zu unterdrücken, nicht beschleunigt (80). Die Radialis geschlängelt.

Stimme belegt. Sonst an Hals und Kopf bei äusserer Untersuchung ausser multiplen bis erbsengrossen Cervicaldrüsen nichts besonderes wahrzunehmen.

Der Thorax gut gebaut, resistent. Atmung ruhig, costo-abdominal. Percussionsschall rechts vorne bis zum untern Rande der zweiten Rippe deutlich gedämpft, ebenso die rechte Axillargrube. Unten und links vorn und seitlich lauter Schall.

Über der Dämpfung ist rechts leises unbestimmtes Atmen hörbar, daneben ziemlich viele mittelblasige, feuchte, dunkel klingende Rasselgeräusche. Über der linken Spitze hört man ebensolche Rasselgeräusche bei abge-

schwächtem Vesiculäratmen. Übrige nicht gedämpfte Partien geben normalen Auscultationsbefund. Hinten ist der Percussionsschall über der rechten Spitze etwas kürzer, sonst überall normal laut. Über beiden Unterlappen hört man verschärftes Vesiculäratmen, links mit feuchten, nicht klingenden, mittel- bis grossblasigen Rasselgeräuschen untermischt. Hinten oben derselbe Auscultationsbefund wie vorn oben.

Am Herzen nichts abnormes. Desgleichen Abdominalorgane. Beide Inguinalringe etwas weit.

Appetit ordentlich, Durst nicht vermehrt. Stuhl nichts besonderes, Harn klar, enthält kein Eiweiss, Schlaf gestört durch Hitzegefühl. Patient klagt über Husten.

Diagnose: *Tuberculosis pulmonum duplex.* Später: *Meningitis tuberculosa cerebrospinalis Tuberculosis laryngis, hepatis, lienis, renum, intestinorum, peritonaei.*

Krankengeschichte: 17. XI. 90. Auswurf schleimig-eitrig, stark schaumig, zum Teil aus ziemlich grossen, schmutzigen, grau-weissen Eiterballen bestehend, enthält sehr viele Tuberkelbacillen. Patient erhält Benzosol.

20. XI. 90. Patient klagt seit gestern über stärkere Kopfschmerzen in Stirn- und Scheitelgegend und fühlt sich überhaupt sehr abgeschlagen und hat wenig Appetit. Objectiv ausser erhöhter Körpertemperatur und dicrotem Puls nichts nachweisbar.

21. XI. 90. Das Gebiet des n. supra-orbitalis links ist bedeutend druckempfindlicher als rechts. Patient erhält Antipyrin 1,0.

22. XI. 90. Patient ist fieber- und schmerzfrei durch Antipyrin. Doch kommen abends die Schmerzen wieder.

23. XI. 90. Patient bietet nun deutliche Genickstarre. Augenhintergrund normal. Schmerzen mehr links. Patient durch Morphium schmerzfrei.

25. XI. 90. Das Abdomen etwas eingezogen. Genickstarre deutlich.

26. XI. 90. Patient erhält 0,001 Tuberculin ohne Einfluss auf Befinden und Temperatur.

27. XI. 90. Patient erhält 0,002 Tuberculin ohne deutliche Reaktion.

28. XI. 90. „ „ 0,003 „ „ „ „

Doch beträgt die Temperatur immerhin 38,6°. Die Beschaffenheit des Auswurfs ist seit 2 Tagen eine wesentlich andere geworden. Vorher schleimig-eitrig mit verschieden grossen Eiterballen, ist er jetzt eine mehr gleichmässig eitrige, nicht geballte, auch nicht krümelige, vielmehr der Consistenz nach rahmartige schmutzig graugelbe dickflüssige Masse. (Verunreinigung ausgeschlossen.)

29. XI. 90. 0,003 Tuberculin. Temperatur 38,8°. Kopf stark nach hinten ins Kissen gebohrt, Abdomen kahnförmig eingezogen.

30. XI. 90. 0,004 Tuberculin. 39,3°. 104.

1. XII. 90. 0,004 Tuberculin. 39,8°. 132. Patient ist sehr unruhig, häufig verwirrt. Jactationen. Im Urin 1/2 °/oo Eiweiss.

2. XII. 90. 0,005 Tuberculin. 39,9°. 114. Nackensteifigkeit etwas vermindert.

3. XII. 90. 0,005 Tuberculin. 39,8°. 132. Subjektiv befindet sich Patient etwas besser. Leichte Bewegung des Kopfes möglich. Puls kräftig. Patient deliriert noch.

4. XII. 90. 0,005 Tuberculin. 39,6°. 114. Patient ist nie ganz fieberfrei. Starke Zuckungen in beiden Armen und Händen. Intentionszittern. Keine Kopfschmerzen, leichtes Nasenbluten, Frösteln.

5. XII. 90. 0,005 Tuberculin. 38,7°. 104. Patient ist benommen. Das Zittern mit Händen und Vorderarmen dauert fort. Secessus involuntarii. Pupillen weit, reactionslos. Etwas Nackenstarre.

6. XII. 90. 0,005 Tuberculin. 38,8°. 150. Patient etwas collabiert.

7. XII. 90. 0,005 Tuberculin. Temperatur steigt von 38,6° auf 39,6°. Puls elend, stark beschleunigt, oft unzählbar. Pupillen etwas enger. Cornealreflex fehlt. Kein Auswurf mehr. L. Seite regungslos, doch Patellarreflex vorhanden. Trachealrasseln, hie und da Cheyne-Stockes'sche Respiration. Urin deutlich eiweisshaltig.

8. XII. 90. Morgens 6 1/4 Uhr exitus letalis. Das Körpergewicht hat ziemlich abgenommen.

Sectionsprotocoll. Grosser schlank gebauter, erheblich abgemagerter männlicher Leichnam von blasser, eher etwas dunkler Hautfarbe ohne Icterus und ohne Oedem. Totenstarre noch nicht eingetreten. Auf der Stirn links ein paar pigmentlosere Stellen. Bauch eingezogen. Schädel lang, symmetrisch, von mittlerer Dicke, mit viel Diploë. Der Sinus longitudinalis enthält eine mittlere Menge flüssigen Blutes. Die Innenfläche der Dura ist vollkommen trocken. Dura dünn. Die Windungen der Hirnconvexität erscheinen abgeplattet, die kleinern Venen und teilweise auch die Arterien der pia gefüllt, die pia sehr stark oedematös, besonders hinten, und getrübt; die Flüssigkeit in den Maschen leicht opalescierend. Unter dem Tentorium eine reichliche Menge etwas getrübter Flüssigkeit. Die Dura der Basis ist ohne Veränderungen und die Sinus enthalten wenig flüssiges Blut. Die Arachnoidea der Basis erscheint verdickt, teils gallertig, meist aber weisslich, so speziell in der Gegend des Chiasma, ferner an der Berührungsstelle der beiden Stirnlappen, dann namentlich auf der rechten Seite des Kleinhirns in der Gegend des pedunculus cereb. ad pontem. In der Tiefe der fossa Sylvii erscheint namentlich am Anfang eine gelblich-weisse opake Verdickung der pia. Mehr peripher wird dieselbe etwas geringer und man kann daselbst eine grosse Anzahl miliarer gelblicher Knötchen wahrnehmen, welche nach Ablaufen des Oedems auch an stärker infiltrierten Stellen hervortreten. Auf den vordern Flächen des Stirnlappens sind die Knötchen gut zu erkennen. Die pia der

Convexität erweist sich beim Abziehen als verdickt; an der abgezogenen Membran treten reichliche Knötchen zu Tage. Die Einsenkungen sind injiciert. Die Seitenventrikel sind stark erweitert und enthalten getrübte Flüssigkeit in reichlicher Menge. Das Gehirn ist von guter Consistenz, stark durchfeuchtet, die graue Substanz stärker gerötet und die Gefässe der weissen Substanz enthalten hellflüssiges Blut. In den Stammganglien, die abgeplattet erscheinen, sind die Lymphscheiden erweitert. Der dritte Ventrikel ist ebenfalls erweitert. In der Gegend des Oberwurms reichliche Knötchen. Der vierte Ventrikel ist erweitert; das Kleinhirn im allgemeinen wie das Grosshirn. Auf der obern Fläche der linken Hemisphäre sitzt nahe der Mitte ein in der Oberfläche betrachteter, etwa nierenförmiger, 5 *mm* langer und 3 *mm* breiter abgeplatteter käsiger Herd, der auf dem Durchschnitt 5 *mm* tief in die Gehirnsubstanz eingeht und an der Grenzstelle eine graue Randzone hat.

Die dura des Rückenmarks ist aussen mässig blutreich, durchscheinend und zart. Im untersten Teil des Duralsackes reichlich Flüssigkeit, die im ganzen klar ist. An der Innenfläche ist die dura etwas mehr injiciert, sonst gleich; die pia ziemlich stark mit gefüllten Gefässen durchsetzt; namentlich unten sind die Venen stark gefüllt. In der pia des Halsmarkes finden sich stellenweise kleine graue Knötchen, im obersten Teil des Brustmarkes ist die pia oedematös und diffus verdickt, dabei von gallertiger Beschaffenheit, das Rückenmark selbst deutlich gezeichnet. Besonders im Lendenmark ist die graue Substanz stark gerötet, die weisse blass; aber auch in den übrigen Teilen überwiegt der Blutreichtum der grauen Substanz. Im Halsmark zeigt auch die weisse Substanz Rötung.

Der Panniculus erheblich reduciert, auch die Muskulatur sehr trocken, aber von guter Farbe. Das fettarme Netz, das die Darmschlingen bedeckt, ist in grösserer Ausdehnung mit dem peritonäum parietale locker verwachsen. Ebenso sieht man flächenhafte Verwachsungen des r. Leberlappens mit dem peritonäum, und des l. mit dem Zwerchfell, dünne fadenartige Adhäsionen zwischen unterer Leberfläche und Magen und Duodenum. Das Bauchfell ist etwas trocken, in den Verwachsungsmassen sind keine Knötchen zu entdecken. Zwerchfellstand l. unterer Rand der fünften Rippe, r. desgleichen.

Thorax r. unten etwas stärker vorgewölbt. Die Lungen retrahieren sich nicht; die l. ist allseitig locker verwachsen, die r. nur an der Spitze und hinten bis zur dritten Rippe. Das Pericard enthält eine hellgelbe Flüssigkeit, cc. 150 cm^3. Die Drüsen im obern Mediastinum sind bis auf Kirschgrösse geschwellt, sehr succulent, teils geschwärzt, teils graurot durchscheinend, mit erheblicher Injection und verwaschenen grauen Flecken. Die Innenfläche des Pericards zeigt blasse, nur über der cava superior eine Gruppe weissliche Verdickungen. Auf der Vorderfläche des r. Ventrikels Sehnenflecken.

Das Herz ist klein, r. schlaff, l. fester contrahiert. R. ziemlich viel Cruor, Speckhaut, etwas flüssiges Blut. Das foramen ovale ist etwa 3 *mm*

weit offen, die Muskulatur mässig kräftig, von ziemlich guter Farbe. L. ist die Muskulatur wie r. Der Klappenapparat der grossen Gefässe ist intact.

Die l. Lunge zeigt beim Herausnehmen an der Spitze noch einige festere Verwachsungen; die voluminöse Spitze sinkt tief ein. Der Oberlappen ist sonst schlaff, überall kleinere verdicktere Stellen. Der obere Teil des Oberlappens wird von einer hühnereigrossen, mit schleimig-grünem Eiter mässig gefüllten Caverne eingenommen. In dem Eiter sind reichlich weiche, teils käsige, teils nur dickeitrige Flöckchen enthalten, hie und da auch ein grau pigmetrirtes Fetzchen. Die Caverne ist vollkommen ausgeglättet, zeigt nur zwei wandständige Trabekel; eine gelblich-weisse, leicht zu entfernende fibrinähnliche Schicht, die stellenweise mehr käsig ist, überzieht an vielen Stellen die Wandung, die unter derselben stark gerötet aussieht. Diese rötliche Schicht lässt sich auch abkratzen und dann kommt man auf festes weisses Gewebe. Sie reicht stellenweise bis zur Pleura und communiciert mit einem Bronchus zweiter Ordnung. Sonst ist der Oberlappen blass, lufthaltig und zeigt nach unten zu abnehmend gruppirte, bis kirschgrosse Conglomerate bildende, graulichе, meist central verkäste Knötchen. Der Unterlappen ist vorne zum Teil blass, zum Teil fleckig gerötet, hinten dunkelrot, stark oedematös, sein Luftgehalt nach hinten stark vermindert, nirgends ganz aufgehoben. Er ist in seinen obern zwei Dritteln von zahlreichen gruppirten Knötchen mit schiefrigen Höfen eingenommen. In den hintern blutreichsten Partien sitzt eine grössere Anzahl gruppirter käsiger Knötchen mit nur geringem schiefrigem Hof. In mittlerer Höhe, etwa $^1/_2$ *cm* unter der Pleura, hinten liegt eine erbsengrosse Caverne mit käsigem Inhalt und geglätteter Wand. Die Lungenarterien sind frei; die Bronchialschleimhuat hellrot injiciert.

Die r. Lunge ist voluminöser; im vordern Teil blass und die Alveolen diffus gebläht. Die Partie unter der Spitze sinkt ein, die hintere Partie des Oberlappens zeigt harte grössere Knoten, die untere Partie ist diffus verdichtet; überall sind kleine Knoten durchzufühlen. Im Oberlappen in der Spitze sind zwei kirschkerngrosse, mit schleimigem Eiter gefüllte Cavernen, zum grossen Teil abgeglättet; an der Wandung der einen ein erbsengrosser Käseknoten. Die Wandung der Cavernen zeigt wieder dieselbe Rötung der Innenfläche wie l. Nahe der Basis findet man eine etwa pflaumengrosse, mit Eiter nebst leichter Blutbeimischung gefüllte unregelmässige Caverne, deren Wand dasselbe Aussehen bietet. Der vordere untere Teil des Oberlappens entspricht dem l. Hinten zeigen sich schiefrige Einlagerungen mit kalkigen Einschlüssen, dazu auch frischere käsige Knötchen. In der Basis ein keilförmiger Bezirk, der dichter von käsigen Knötchen durchzogen ist. Der Unterlappen ist im obern Teile in mittlerem Grade oedematös und zeigt zerstreute Gruppen käsiger Knötchen und eine vollkommen abgeglättete Höhle. Im hintern, ebenfalls stark oedematösen Teile zeigen sich erbsengrosse, ro-

settenförmig gestellte käsige Herde, welche mehrfach von im ganzen 1/2 *cm* breiten blassen, gelblichroten und leicht gekörnten Hepatisationen umgeben sind. An derartige Stellen schliesst sich im hintersten Teil des Unterlappens eine keilförmige 7 *cm* hohe Stelle an, die zahlreiche lobuläre vorspringende unebene, nicht deutlich gekörnte, blasser rote, zackig umgrenzte Stellen zeigt, die aber immer noch lufthaltiges oedematöses Parenchym einschliessen. Dieselben lassen sich erheblich comprimieren, dabei kommt trübe Flüssigkeit heraus. Einführender Bronchus und Gefässe sind frei. Die Bronchien sind stärker gerötet als l., die Gefässe sind wie l. Bronchialdrüsen sind vergrössert, schwarz gefleckt, mit grauen Stellen, succulent.

Die Zunge ist teils bräunlich, teils gelblich belegt, die Tonsillen flach, die Rachenorgane ohne Besonderheiten. Die Schleimhaut über beiden Aryknorpeln ist ziemlich stark auf beiden Seiten gleichmässig geschwellt, nicht durchscheinend, auch nicht prall.

Das geschwellte Gewebe erscheint auf dem Durchschnitt blass und klare Flüssigkeit ist ausdrückbar. Unter dem r. processus vocalis ist ein linsengrosses Geschwür, das bis auf den Knorpel geht; auf der l. Seite findet sich auch ein linsengrosses halbmondförmiges Geschwür mit abgeglätteten Rändern. Schleimhaut blass. Unterhalb der Bifurcation ist ein kleines divertikelartiges Geschwür. Die Tracheobronchialdrüsen sind kirschgross, teils schwarz induriert, eine mit mörtelartiger Einlagerung, andere wie die Mediastinaldrüsen. L. Schilddrüsenlappen vergrössert. Aorta zart.

Die Milz ist erheblich vergrössert, mit der Umgebung teils locker, teils fester verwachsen, mit diffus verdickter Kapsel. Die Pulpa ist ziemlich dunkelrot, etwas brüchig, die Follikel klein; eine mässige Zahl vorspringender Tuberkel ist vorhanden.

Beide Nebennieren sind fest, die Rinde fettarm. Beide Nieren sind von mittlerer Grösse. Beim Abziehen der Capsel geht eine dünne Schicht Parenchym mit. Die Oberfläche ist glatt, das Gewebe etwas fest, cyanotisch gerötet. Auf der l. ist oberflächlich ein submiliares Knötchen, auf dem Durchschnitt zwei miliare radiär gestellte, auf der Grenze zwischen Mark und Rinde, das eine central schon zerfallen. Die r. Niere ist blutreicher als die l. Das Peritonäum ist überall weisslich verdickt. Eine Mesenterialdrüse, bohnengross, zeigt weissliche und gelbliche käsige Einlagerungen. Im Magen ist nur wenig grünlicher Schleim vorhanden; Magenschleimhaut blass, gerunzelt; ebenso die des Duodenum. Der Ductus choledochus ist gallig gefärbt, innerhalb der Papille, wo er contrahiert ist, ist die Schleimhaut blass. Die Cava inferior und vena portarum enthalten locker geronnenes Blut. In der Gallenblase ist ziemlich viel dicke Galle.

Die Leber hat mittlere Grösse, glatte Oberfläche, nicht vermehrte Consistenz; ihre acinöse Zeichnung ist deutlich, die Centralpartien sind stärker gerötet, die Peripherie blass, mehr gelbbräunlich, mit unbedeutendem Niveau-

unterschied. Im Parenchym, vielfach in der Umgebung portaler Verzweigungen, finden sich submiliare gallig gefärbte Knötchen. Das Pankreas bietet nichts besonderes. Die Blase enthält klaren, dunkeln Harn, ist leicht trabeculär. Die tiefen Beckenorgane bieten nichts besonderes. Im Jejunum auf der Höhe einiger Falten punktförmige Haemorrhagien. Die Peyer'schen Plâques sind flach gesprenkelt. Im Coecum finden sich linsengrosse Substanzverluste mit käsigen Knötchen in der Umgebung. Der Processus vermiformis bietet nichts besonderes.

Weiter abwärts im Dickdarm finden sich quergestellte Substanzverluste mit käsigen Knötchen in der Umgebung, teils grobpapilläre verdickte Geschwüre mit kleinen Substanzverlusten zwischen den Papillen. Von Colon transversum an verschwinden sie.

Beim Einschlagen des r. Orbitaldaches ergiesst sich eitrige Flüssigkeit aus der Nasenhöhle. Die Choroideae sind ohne Veränderungen, die Retinae sind serös durchtränkt.

Diagnose: Phtisis pulmonum. Beiderseits ältere Cavernen mit frischen bronchopneumonischen Nachschüben in den übrigen Teilen. Frischer pneumonischer Herd im r. Unterlappen mit fibrinöser Pleuritis. Hyperämie und stärkeres Oedem der frischeren Stellen, aber nur insoweit sie in abhängigen Lungenpartien sind. Gefässreiches Gewebe an der Innenfläche der Cavernen. Schwellung der Brustlymphdrüsen neben älterer Tuberkulose. Durch die pia hindurchgebrochene Kleinhirntuberculose. Frische Meningitis tuberculosa. Ältere Tuberculose einer Mesenterialdrüse. Alte tuberculöse Dickdarmgeschwüre. Alte pleuritische und peritonitische Verwachsungen. Tuberkel der Leber, Milz, und vereinzelte ältere Tuberkel der Niere.

15.

N. N., 67 Jahre alt, fremd, Seiler, aufgenommen am 19. XI. 90. ins Kantonsspital.

Anamnese. Fehlt wegen des delirösen Zustandes des Patienten.

Status praesens. Kleiner abgemagerter Patient von blassem, kachektischem Aussehen. Über den ganzen Körper zerstreut punktförmige Hautabschürfungen, Kratzeffecte (Patient litt an pediculi). Atmung ruhig, etwas keuchend. Kein Fieber. Radialis etwas geschlängelt, Puls mittelvoll, ziemlich hart, regelmässig. Gesichtsausdruck blöd. Corneæ zeigen starken Gerontoxon, die Pupillen ziemlich eng, reagieren wenig. Zunge und Rachenorgane bieten nichts besonderes. Auf der Stirne und im Bereich der behaarten Kopfhaut eine narbige pigmentlose Hautveränderung. Der Thorax ist kräftig gebaut, in den vordern Partien unten etwas eingesunken.

Der Percussionsschall ist über der l. Spitze vorne etwas kürzer als r., doch nicht deutlich, gedämpft. Das Atmungsgeräusch über der r. Spitze ist

stark abgeschwächt vesiculär, ebenso ganz r. vorn und seitlich, mit Giemen untermischt. L. ähnlicher Befund, nirgends Bronchialatmen. Hinten beiderseits über den Spitzen der Percussionsschall etwas verkürzt, sonst überall laut, normal. Über beiden Spitzen abgeschwächtes Vesiculäratmen mit Schnurren und Giemen, sonst normaler Befund, bis unten r. in der Nähe des Lungenrandes in der Scapularlinie, wo man bei unbestimmtem Atmen auffallend lautes inspiratorisches Giemen hört; über dem l. Unterlappen etwas Schnurren. Von der Herzbewegung ist nichts zu sehen und zu fühlen. Die Herzaction ist regelmässig. Herzgrenzen normal, Herztöne dumpf, aber rein.

Das Abdomen ist flach, die Bauchdecken gespannt, kein Tumor durchzufühlen, weder Leber, noch Milz, noch Magen vergrössert. Auch sonst an den Abdominalorganen nichts besonderes. Man findet multiple bis haselnussgrosse beiderseitige Inguinal- und Cruraldrüsen; an den Genitalien nichts besonderes. An der grossen Zehe fehlt beiderseits die Mittelphalanx. Das r. Ellenbogengelenk ist schmerzhaft und lässt sich nicht ganz strecken. Zwischen Olecranon und Condylus findet sich eine walnussgrosse, zum Teil über dem Olecranon liegende fluctuirende Geschwulst. Die Haut darüber ist gerötet. Das Olecranon und die daran stossenden Partien der ulnea sind druckempfindlich. Starker Tremor.

Sensorium frei; Patient ist sehr geschwätzig. Stuhl regelmässig, Durst nicht besonders vermehrt. Schlaf schlecht, nachts Delirien. Harnmenge etwas gering, spezifisches Gewicht nicht erhöht, kein Eiweiss. Patient hustet zuweilen und wirft dabei ein schleimig eitriges graues, aber nicht geballtes Sputum aus.

Diagnose: *Tuberculosis pulmonum. Pneumonia induratoria inferior duplex. Arteriosclerotische Schrumpfniere.*

Krankengeschichte. 21. XI. 90. Patient erhält Alcohol als Excitans. Er hat die ganze Nacht deliriert, redet verwirrt und muss wegen Delirium tremens isolirt werden. Er verlässt oft das Bett ohne Grund.

27. XI. 90. Patient erhielt gestern 2 *mgr* Tuberculin. Er reagierte mit erhöhter Körpertemperatur, diffusen Schmerzen im Rücken, beschleunigtem Puls. Die Reaction dauerte ca. 10 Stunden und begann 7 Stunden nach der Injection.

Patient erhält nur diese Probeinjection. Am 3. XII. 90 wird der Abscess am Ellbogen incidiert. Patient hat secessus involuntarii.

8. XII. 90. Links hinten vom angulus scapulae ab Dämpfung, Bronchialatmen und Schnurren. Rechts an einer circumscripten Stelle in der Höhe des achten BW ebenfalls Bronchialatmen und pleuritisches Reiben.

9. XII. 90. Die Temp. wird immer mehr subnormal seit einer Woche, beträgt seit vorgestern nur 32—33°. Als Patient sich erheben wollte, trat plötzlich exitus letalis ein.

Sectionsprotocoll. Mittelgrosse männliche Leiche. Auf dem Oberschenkel viele strahlige Narben, Zwerchfell beiderseits am untern Rand der sechsten Rippe, die Lungen in ganzer Ausdehnung verwachsen, retrahieren sich nicht. Das Herz von normaler Grösse. Keine wesentlichen Veränderungen. Die Aorta zeigt arteriosclerotische Plâques.

Die linke Lunge ist im Oberlappen feucht, blutreich und enthält in der Spitze ein schiefriges Infiltrat. Im Unterlappen ist eine grosse Reihe von confluirenden luftleeren Partien, welche zum Teil von körniger Schnittfläche, zum Teil von weisslichen Strängen durchzogen sind. In der r. Lunge in der Spitze ein alter käsiger Herd, unten dieselben Veränderungen wie l. Milz normal. Beide Nebennieren ohne Besonderheiten. Beide Nieren klein, mit schwer abziehbarer Kapsel und stark gerunzelter Oberfläche, von tiefen Einziehungen durchzogen, kleinere Cysten zeigend. Auf dem Durchschnitt sind die Nieren mässig blutreich, die Rinde stark verschmälert, und einige kirschkerngrosse Cysten aufweisend. Glomeruli und Gefässe deutlich, übrige Zeichnung undeutlich. Magen ohne Besonderheiten. Die Leber zeigt tiefe Atemfurchen. Der Durchschnitt zeigt Stauung und Verfettung. In der Gallenblase ein Gallenstein. Darm ohne Besonderheiten. Die aorta descendens enthält arteriosclerotische plâques.

Diagnose: Chronisch adhaesive Pleuritis beiderseits. Alte Tuberculose beider Lungenspitzen, chronisch indurierende Pneumonie der Unterlappen. Allgemeine Arteriosclerose. Arteriosclerotische Schrumpfniere. Fettleber.

16.

N. N., Sattler, 23 Jahre alt, aus Küsnacht, wird am 30. XI. 90 ins Spital aufgenommen.

Anamnese. Patient war anfangs des Jahres schon längere Zeit hier im Spital wegen Phtisis pulmonum und Haemoptoë. Er fühlte sich dann ganz ordentlich. Ende Juli bekam er wieder Haemoptoë und ging ins Appenzellerland, von wo er gebessert heimkehrte nach 7 Wochen. Er wollte nun nach Südfrankreich. Die Nachricht vom Kochschen Heilmittel veranlasste ihn, das Spital aufzusuchen.

Status praesens. Mittelgrosser, gut aber etwas gracil gebauter Patient, die Haut normal gefärbt, nicht erhöht temperiert, Puls regelmässig, leicht zu unterdrücken, nicht beschleunigt (84). Der Gesichtsausdruck verrät keine schwere Krankheit.

Zunge rein. An den übrigen Kopf- und Halsorganen nichts erwähnenswertes.

Thorax gut gewölbt, federnd, nirgends druckempfindlich. Atmung ruhig, nicht beschleunigt, hauptsächlich costal, 22 pro min. Der Percussionsschall ist rechts in der Fossa supraclav. etwas kürzer und höher als links, ebenso

im ersten und zweiten JCR. Vom vierten JCR an wird die Dämpfung etwas deutlicher, die absolute Leberdämpfung beginnt aber erst am obern Rand der siebenten Rippe. Links überall lauter nicht tympanitischer Percussionsschall. Bei der Auskultation hört man auf der ganzen vordern Thoraxfläche Vesiculäratmen, welches links ganz rein, rechts mit wenigen mittelblasigen hellen Rasselgeräuschen untermischt ist, welche im vierten JCR in der vordern Axillarlinie an Intensität und Heftigkeit zunehmen. Hinten ergibt die Percussion in den fossae supra- und infraspinatae rechts ebenfalls kürzern Percussionsschall als links, im Inter- sowie Infrascapularraum beiderseits gleich lauten, nicht tympanitischen Lungenschall. Bei der Auskultation hört man links überall normal lautes Vesiculäratmen, rechts ist dasselbe abgeschwächt und in der Höhe des zweiten bis vierten BW von der Scapularlinie bis zur hintern Axillarlinie mit dumpfen, mittelblasigen Rasselgeräuschen untermischt. Auf beiden Seiten der gleiche Befund wie entsprechend vorne.

Herz: Spitzenstoss weder sicht- noch fühlbar. Relative Herzdämpfung: Mitte des Sternum, dritter JCR., l. Mamillarlinie und fünfter JCR. Herztöne rein, etwas leise.

Das Abdomen gut gewölbt. Patient spannt stark, doch ist nirgends etwas abnormes nachweisbar an den Abdominalorganen. Schlaf gut. Appetit gut, Durst leicht vermehrt, Stuhl regelmässig. Patient klagt, dass er leicht ermüde im Kreuz. Harn normal.

Diagnose: *Tuberculosis pulmonis dextri. Rumination.*

Krankengeschichte. 14. XII. 90. Patient erhält 0,001 Tuberculin, ohne zu reagieren. Er erhält ausserdem Benzosol. Patient ruminiert.

15. XII. 90. 0,002 T. Patient reagiert mit 39,3. Puls 196. Patient hat dabei Nachtschweiss, Stechen auf der Brust, Mattigkeit. Patient erbrach.

21. XII. 90. Patient wurde täglich injiciert mit 0,002 am 16., 0,003 am 17., 0,004 am 18., 0,005 am 19. und 20. Er reagiert nur noch mit geringer Temperaturerhöhung, aber starker Pulsbeschleunigung und Nachtschweiss und subject. Symptomen. Injectionen ausgesetzt. Patient hat Schmerzen in der Tiefe des Sternums beim Husten.

23. XII. 91. Patient erhält 0,006 und reagiert wie bei den letzten Injectionen. Temp. 37,8. Puls 108. An den zwischenliegenden Tagen blieb die Temperatur unter 37,3. Patient erbrach einmal. Der Auswurf ist gegen früher vermehrt.

28. XII. 91. Patient wurde am 25. mit 0,006 T. injiciert. Die höchste Temperatur betrug 38,0°, war aber am folgenden Morgen noch vorhanden. Heute 0,006 T. mit der gewöhnlichen Reaction. Über der rechten Spitze keine deutlichen Rasselgeräusche, nur etwas unreines, abgeschwächtes Vesiculäratmen. Der Auswurf nimmt an Menge etwas ab, der Husten ist weniger häufig.

3. I. 91. Am 30. XII. 90 0,006 T., am 1. I. 91 ebenfalls mit derselben Reaction. Heute 0,008. Der Temperaturanstieg wird durch Frösteln eingeleitet, erreicht aber nur 38,6°. Über der linken Spitze hört man verschärftes, unreines Vesiculäratmen.

6. I. 91. Gestern 0,010 T. Die Reaction ist von starken Kopfschmerzen 6 Stunden nach der Injection begleitet. Die Nachtschweisse sind immer stark.

16. I. 91. Patient erhielt am 7. 0,015 T., am 9. 0,015 T., ebenso am 11., am 13. 0,020, am 15. 0,030 T. mit der gewöhnlichen Reaction, ohne starke Temperaturerhöhung. Die Nachtschweisse zeigen eine Tendenz zum Abnehmen. Die Zwischentage verlaufen immer ganz fieberfrei.

22. I. 91. Patient erhielt am 17. 0,030 T., am 20. 0,040 T. mit der gewohnten Reaction. An den Injectionstagen mehr Husten und Auswurf. Die Nachtschweisse sind bedeutend vermindert. Gestern stieg die Temperatur ohne Injection zum ersten Mal auf 38,6° und 112 gegen 37,° am Morgen, auch hatte Patient etwas Kopfschmerz. Heute wieder Wohlbefinden und kein Fieber (37,7°).

31. I. 91. Patient erhielt am 23. 0,040 T., am 25. und 27. desgleichen, am 29. 0,060, und heute 0,080 T. Reactionen ungleich stark, gering. Im Sputum sind momentan nur vereinzelte Tuberkelbacillen zu finden. Temperatur an den zwischenliegenden Tagen abends oft hochnormal. An den Lungen status idem.

13. II. 91. Patient erhielt am 2., 4., 7. je 0,10 T., am 9. und 11. je 0,15 T. Die Temperatur überstieg nie 37,9°. Patient reagiert nur noch schwach, auf die letzte Injection nur mit 37,7°. An den Zwischentagen ganz normale Temperaturen.

27. II. 91. Patient erhielt am 14., 16., 19., 22., 24. und 26. je 0,15 T. ohne starke Reaction. Die Temp. war oft am 2. abends noch etwas hochnormal, am 3. immer ganz normal. Patient ruminiert immer.

6. III. 91. Patient erhielt am 28. II und am 3. III. je 0,20 T. Die Temp. stieg nie über 37,9°, war das letzte mal am zweiten Tag noch 37,6°, stieg seither nie über 37,3°.

10. III. 91. Patient erhielt nach sechstägiger Pause 0,20 T. Reaction wieder deutlicher. 38,7 und 120. Patient wird heute wegen Vergehen gegen die Disziplin entlassen. Eine Besserung ist keineswegs zu constatieren. Das Körpergewicht hat abgenommen.

17.

N. N., Drechsler, 17 Jahre alt, aus Erlenbach, wird am 9. XII. 90 ins Kantonsspital aufgenommen.

Anamnese. Der Vater des Patienten starb an Typhus, die Mutter lebt, ebenso seine Geschwister. Keine Tuberculose in der Familie. Ausser Kinder-

krankheiten und leichtem Unwohlsein war Patient immer gesund. Im Januar 90 machte Patient die Influenza durch. Im April machte dann Patient mehrere Blutungen durch, die der behandelnde Arzt als Magenblutungen ansprach. Patient war in der Folge bettlägerig und sehr schwach. Er hustete etwas, hatte aber nie Nachtschweisse. Auch hatte er nie Magenschmerzen. Er bekam etwas zähen, spärlichen Auswurf. In letzter Zeit hatte er ein Beklemmungsgefühl am Kehlkopf und musste beim Husten oft erbrechen. Er wurde heiser und fieberte abends.

Status praesens. Mittelgrosser, gracil gebauter Patient, mit schlaffer Muskulatur und geringem Fettpolster. Die Haut feucht, dem Gefühle nach etwas erhöht temperiert (38,0°). Der Puls ist etwas beschleunigt (84), regelmässig und von guter Beschaffenheit. Keine Oedeme, etwas Acne, Pupillen reagieren, Scleren rein. Zunge leicht belegt, feucht. Rachenorgane ohne Besonderheiten. Keine Struma, keine Drüsen am Hals. Der Thorax ist lang, flach, starr, hat breite JCR. Die Atmung ist costo- abdominal. Die Percussion ergibt links vorn, seitlich und hinten überall normalen lauten Lungenschall, rechts in der Spitze vorn und hinten Dämpfung, sonst ebenfalls normalen Schall. Die Auskultation ergibt überall Vesiculäratmen, das in beiden Spitzen abgeschwächt ist, dazu über der rechten Spitze vorn klein- bis grossblasige, spärliche, dumpfklingende Rasselgeräusche, über der linken Spitze etwas Schnurren und im fünften JCR. vorn rechts spärliche, nicht klingende, mittelblasige Rasselgeräusche.

Herz: Spitzenstoss sicht- und fühlbar im vierten JCR. in der l. Mml. Herzdämpfung normal. Herztöne rein.

Abdomen und Abdominalorgane zeigen nichts besonderes, ausser multiplen bohnengrossen, beidseitigen Inguinaldrüsen. Das Allgemeinbefinden ist gut, keine subjective Klagen. Der Auswurf ist zähe, schleimig-eitrig und enthält zahlreiche Tuberkelbacillen. Die Urinmenge ist etwas vermindert, das spez. Gewicht hoch, kein Eiweiss.

Diagnose: *Tuberculosis pulmonum imprimis sinistri febrilis.*

Krankengeschichte. 13. XII. 90. Patient erhielt 0,001 T. Er klagt über Schmerzen in der linken Brustseite, doch ist objectiv nichts nachweisbar. Reaction undeutlich. Das Fieber übersteigt frühere Grade nicht.

24. XII. 90. Patient erhielt täglich 0,001 T., am 21. 0,002, ohne deutliche Reaction, er erbrach am 19. einmal und fühlt sich schlecht.

Seit dem 22. keine Injection mehr, doch fiebert Patient auch jetzt bis 38,5° und befindet sich schlecht.

9. I. 91. Patient erhielt am 25. 0,003 T. mit stärkeren Fiebersteigerungen (39,4°), am 28. 0,004 T. dito Erfolg, ebenso am 30., am 2. 0,005, am 5. und 7. 0,007 T., fiebert oft am zweiten Tag bis auf 39,0, am dritten jedoch

nicht über 38,5⁰, hat heute als am dritten Tag jedoch sehr schlechtes Befinden und Kopfschmerz.

13. I. 91. Patient erhielt am 10. 0,007 T. und reagierte mit 39,3⁰, am 11. morgens hatte er einen Anfall von Schwindel und Flimmern beim Aufstehen und hatte 39,1⁰. Gestern, am dritten Tag, erreichte er ohne Injection 41,0⁰ und erbrach, heute ebenfalls bei einer Temp. von 39,8. Patient ist sehr unzufrieden mit der Behandlung. Während der objective Status keine Besserung verzeichnet, hat sich das subjective Befinden stark verschlechtert und das Körpergewicht abgenommen. Patient wird auf Wunsch entlassen.

18.

N. N., Landwirt, 27 Jahre alt, aus Hottingen, wird am 15. XII. 90 ins Kantonsspital aufgenommen.

Anamnese. In der Familie ist keine Tuberculose nachweisbar. Patient machte früher den Typhus durch. Er war sonst gesund bis im Herbst 89, wo ihn eine Brustfellentzündung befiel. Er ging zu frühe wieder der Arbeit nach, bekam im Januar Husten und Auswurf, der sich beständig mehrte. Nach und nach nahmen die Körperkräfte immer mehr ab und es stellte sich Appetitmangel ein, so dass Patient schliesslich das Spital zur Kochschen Behandlung aufsuchte.

Status praesens. Grosser kräftig gebauter magerer, aber nicht besonders krank aussehender Patient, welcher mit sonorer Stimme über Husten und Stechen im Rücken klagt. Haut blass, dem Gefühle nach momentan nicht erhöht temperiert. Patient fiebert abends etwas. Pupillen reagieren. Kein Icterus. Mund und Rachenorgane bieten nichts besonderes. Keine Drüsen am Hals, Puls regelmässig, von mässiger Füllung und Spannung, etwas beschleunigt (96). Die Atmung ruhig, costo-abdominal.

Der Thorax ist der Form nach gut gebaut, aber wenig elastisch. Die Percussion ergibt vorn und seitlich überall lauten, nicht tympanitischen, beiderseits gleichen Schall. Über der rechten Spitze hört man leises unreines Vesiculäratmen, sonst rechts überall Vesiculäratmen. In der linken Spitze hört man nebst leisem Vesiculäratmen inspiratorisches Giemen und Knattern. Sonst hört man links auch überall Vesiculäratmen, das nur im fünften JCR. in der Seite durch inspiratorisches Giemen und etwas Knistern verunreinigt ist.

In der l. fossa supraspinata ist der Percussionsschall schwach gedämpft, desgleichen im Interscapularraum links, sonst überall normal laut. L. hinten bis zur Höhe des angulus scapulae herab ist auscultatorisch derselbe Befund, wie über der l. Spitze vorn; r. hinten oben hört man am Ende der Inspiration lautes Giemen, sonst überall lautes reines Vesiculäratmen.

Von der Herzbewegung ist nichts zu sehen und auch nichts deutlich zu fühlen. Die relative Herzdämpfung hat normale Form; der erste Ton über der Mitralis ist zuweilen gespalten, die Herztöne sonst rein, etwas leise.

Das Abdomen ist gut gewölbt. Die Abdominalorgane bieten nichts besonderes. Stuhlgang regelmässig. Harn an Menge gering, enthält kein Eiweiss. Der Auswurf ist schleimig-eitrig. Appetit mässig. Durst nicht vermehrt.

Diagnose: *Tuberculosis pulmonum dupler graviter febrilis.*

Krankengeschichte. 18. XII. 90. Im Sputum finden sich wenig Tuberkelbacillen. Patient fiebert nur leicht bis 37,7°, er erhält Arsenpillen.

21. XII. 90. Patient erhielt gestern 0,001 Tuberculin, worauf Temperatursteigerung und Pulsbeschleunigung bis 39,1° und 112 eintrat. Bei Bewegung des rechten Armes fühlte Patient stechende Schmerzen geringen Grades rechts hinten oben in der Tiefe der Brust in der Schultergegend. Heute morgen beim Aufstehen ein kurzer Schwindelanfall, daraufhin wieder Wohlbefinden.

25. XII. 90. Patient fiebert seit der ersten Injection, am zweiten Tag 39,3°, am dritten 38,8°, am vierten 38,3°. Im Urin Spuren von Eiweiss.

30. XII. 90. Patient erhielt am 28. und heute 0,002 Tuberculin. Daraufhin stärkere Temperatursteigerung (39,6°), an den Zwischentagen bis 39,0°.

4. I. 91. Patient erhielt vorgestern 0,004 Tuberculin, die Temperatur betrug 40,1°, doch hatte er am vorhergehenden Tag 40,0° und 120 erreicht. Subjective Beschwerden immer gleich. Patient klagt über stechende Schmerzen in der linken Brustseite zwischen l. Axillarlinie und Brustwarze. In der Nähe der letztern hört man verschärftes, inspiratorisch stark saccadiertes Vesiculäratmen, welches zeitweise leicht bronchialen Character annimmt. Im übrigen Status idem. Heute ebenfalls 39,9° und 108.

8. I. 91. Patient erhielt vorgestern 0,004 Tuberculin. Die Temperatur war wie an den übrigen Tagen, der Puls 128. Patient hat an Körpergewicht abgenommen. An den Lungen Status idem, gegen den Anfang eher verschlimmert. Patient wünscht die Kur abzubrechen und verlässt das Krankenhaus.

P. S. Patient ist im Lauf des Monats März 1891 zu Hause verstorben.

19.

Frau N. N., Hausfrau, 47 Jahre alt, aus Wädensweil, wird am 3. I. 91 ins Kantonsspital aufgenommen.

Anamnese: Der Vater der Patientin starb an Leberverhärtung, die Mutter an einem Herzschlag. Lungenkrankheiten in der Familie nicht nachweisbar. Patientin war als Kind immer gesund. Ihre Menses waren regelmässig und ohne Beschwerden. Sie hat 8 Mal geboren. Die Geburten und Wochenbetten waren alle normal. Nach dem letzten im Jahre 1879 stand

sie schon am dritten Tage auf. Seither war sie nicht mehr recht gesund. Anfang der 80er Jahre bekam Patientin einen heftigen Blutsturz und hustete noch längere Zeit Blut aus. Im vorigen Winter machte sie eine schwere Influenza durch. Seither verschlimmerte sich ihr Leiden. Sie hatte viel Atemnot und Husten und liess sich daher zur Kochschen Behandlung ins Spital aufnehmen.

Status praesens. Mittelgrosse, mässig kräftig gebaute Patientin mit starker Abmagerung. Die Muskulatur ist dünn, schlaff, das Fettpolster stark atrophisch. Die Haut ist im ganzen Körper stark icterisch verfärbt, glatt, ohne Kratzeffekte, trocken, nicht besonders heiss (37,6⁰). Der Puls ist regelmässig, ziemlich klein, leicht zu unterdrücken, beschleunigt (100). Die Atmung ist ruhig, nicht beschleunigt. Patientin nimmt active Rückenlage ein, ist bei freiem Sensorium, klagt über allgemeines Unwohlsein, Appetitmangel, Husten, Auswurf, Abmagerung. Das Gesicht ist in den Wangenpartien lebhaft gerötet, sonst icterisch; die Pupillen mittelweit, reagieren auf Lichteinfall, die Conjunctiven sind etwas blass, die Scleren stark icterisch. Die Zunge ist feucht, ziemlich stark belegt. Am Hals nichts besonderes. Rachenorgane intact.

Der Thorax ist von mässig kräftigem Bau, nicht besonders lang, die fossae supraclaviculares etwas eingesunken. Das Sternum ist gewölbt; der angulus Ludovici ziemlich stark ausgesprochen. Auf Druck ist der Thorax ziemlich resistent, nicht schmerzempfindlich. Die Percussion ergibt über der r. Spitze lauten nicht tympanitischen Schall, über der l. Dämpfung, rechts von oben bis unten lauten Schall, l. im 1. JCR. und noch etwas im zweiten leichte Dämpfung ohne deutliche Tympanie. Rechts hört man überall reines Vesiculäratmen, links überall leises Bronchialatmen und nicht besonders reichliche etwa mittelblasige, leicht klingende Rasselgeräusche. In der r. Seite ergibt sich lauter Schall und reines Vesiculäratmen, in der l. in der Axillargrube leichte Dämpfung mit Tympanie und leises Bronchialatmen mit undeutlich klingenden mittlern Blasen, unten lauter Schall und von Schnurren begleitetes Vesiculäratmen. Rechts hinten von oben bis unten lauter Schall und reines Vesiculäratmen. In der l. fossa supraspinata ziemlich starke Dämpfung, ebenso im Interscapularraum. In den untern Partien links ist der Schall immer noch etwas gedämpft. Links hinten ist nirgends eine Partie mit deutlichem Vesiculäratmen zu finden. Überall hört man dumpfes, leises, zum Teil deutlich bronchialklingendes Atmen und mässig viele wenig helle, mittel- bis grossblasige Rasselgeräusche, die im Interscapularraum sehr hell klingen. Die l. Thoraxhälfte scheint von hinten etwas kleiner als die rechte.

Herz: Spitzenstoss im fünften JCR. in der l. Mml. sowohl sicht- als fühlbar. Die relative Herzdämpfung geht vom r. Sternalrand zum dritten JCR. und Spitzenstoss. Die Herztöne sind rein.

Das Abdomen ist gut eindrückbar, wenig gewölbt. Der untere Leberrand ist etwas empfindlich. Die Leber geht von der sechsten Rippe bis zum

Brustkorbrand und ist palpapel und ziemlich hart anzufühlen. Die Gallenblase ist nicht zu erkennen. Der Magen reicht bis zum Nabel; die Milz nicht vergrössert. Nieren- und Blasengegend bieten nichts besonderes. Keine Oedeme.

Appetit schlecht, Durst leicht gesteigert, Schlaf gut. Husten nicht zu häufig. Kein Erbrechen, keine Nachtschweisse. Stuhl etwas retardiert. Harn von geringer Menge, hohem spezifischem Gesicht, gibt alle Gallenfarbstoffproben, enthält kein Eiweiss. Das Sputum in mässiger Menge fast rein eitrig, enthält gelbe Ballen.

Diagnose: *Tuberculosis pulmonis sinistri*, später *duplex. Icterus catarrhalis.*

Krankengeschichte. 20. I. 91. Im Auswurf viel Tuberkelbacillen. Patientin, die anfangs lehmfarbigen Stuhl hatte, wurde durch Darminfusionen von ihrem Icterus befreit und ist jetzt vollständig davon geheilt. Sie fieberte seit 14 Tagen nie. Patientin erhält 0,001 Tuberculin und reagiert mit 38,0° und etwas Pulsbeschleunigung. Im Wohlbefinden keine Änderung, auch nicht an den Lungen.

26. I. 91. Patientin erhielt am 22. 0,001 Tuberculin mit demselben Erfolg, am 24. ebenfalls 0,001 Tuberculin, die Temperatur blieb normal, am folgenden Abend jedoch hatte Patientin 39,0° und 128 Puls, ohne Störung des allgemeinen Befindens. Heute kein Fieber.

30. I. 91. Patientin erhält 0,001 Tuberculin. dep., ohne jede Reaction.

2. II. 91. Patientin erhielt vorgestern 0,001 Tuberculin. dep. ohne Reaction, fieberte dafür gestern ohne Störung des Allgemeinbefindens, glaubt aber, dass es vom Eintritt der Menses herrühre.

5. II. 91. Patientin erhielt gestern 0,002 Tuberculin. dep., fieberte fast nicht, hat dafür heute 38,0°.

9. II. 91. Patientin erhielt am 6. 0,002 Tuberculin. dep. mit leichter Fiebersteigerung, am 8. desgleichen und fiebert heute wieder etwas.

21. II. 91. Patientin erhielt am 10. und 13. 0,003 Tuberculin. dep., am 15. und 18. 0,005 Tuberculin. dep., fiebert aber immer, auch an den Zwischentagen, so auch heute.

27. II. 91. Nachdem Patientin am 22. 0,005 Tuberculin dep. und am 25. 0,007 erhalten und nie über 38,4 gezeigt, hat sie heute ohne Injection 38,7° und 124.

19. III. 91. Patientin erhielt noch am 3. 0,007, am 10. 0,007, am 14. und am 17. 0,009 Tuberculin. dep. mit denselben Erscheinungen. Die Menge des Auswurfs variiert an den verschiedenen Tagen nicht stark. Im ganzen ist sie gleich geblieben, auch das Körpergewicht hat nur unwesentlich zu- und abgenommen. Im Auswurf finden sich reichlich Tuberkelbacillen. Die Percussion ergibt rechts vorn normale Verhältnisse, dagegen jetzt auch rechts

hinten bis zum 7. BW. herab Dämpfung, während sie sich links bis zum 6. BW. hinauf etwas aufgehellt hat. Sonst status idem. Über allen gedämpften Partien reichlich klingende Rasselgeräusche und unbestimmtes Atmen. Der Process ist entschieden weiter fortgeschritten. Patientin wird auf Wunsch entlassen.

20.

Frau N. N., Köchin, 46 Jahre alt, aus Aussersihl, wird am 30. IX. 90 ins Kantonsspital aufgenommen.

Anamnese. Der Vater der Patientin starb an Lungenschwindsucht, die Mutter im puerperium. Ihre Schwester ist gesund. In ihrer Jugend hatte sie Masern und war immer anaemisch. Die Menses traten mit 19 Jahren auf, waren regelmässig und schwach, 4—5 Tage dauernd. Sie ist verheiratet, hatte ein einziges Kind, das mit 6 Wochen starb, sie abortirte 2 Mal und hatte zwei Fehlgeburten. Ihr Mann starb an Schwindsucht. Mitte Januar 1890 machte sie die Influenza durch. Seither litt sie an Husten. Ihre Körperkräfte nahmen immer ab, so dass sie ihre Arbeit aussetzen musste. Sie machte eine Luftveränderung, bekam vor 14 Tagen mehrmals stärkern Bluthusten, worauf der von ihr consultierte Arzt sie ins Spital schickte.

Status praesens. Mittelgrosse Patientin mit sehr gracilem Knochenbau und stark geschwundener Muskulatur. Die Haut ist trocken, vollkommen glatt, ohne Exantheme oder Verfärbungen. Patientin nimmt active Rückenlage ein, kann ebensogut auf der Seite liegen, ist bei freiem Sensorium, klagt über Müdigkeit in den Beinen, über Kurzatmigkeit und Husten. Gesicht etwas blass, die Pupillen mittelweit, reagiren prompt auf Lichteinfall, Scleren rein, Conjunktiven nicht injiciert. Zunge rein, Pharynxeingang nicht verändert. Patientin hört rechts die Uhr nur bei directem Auflegen, links in normaler Entfernung. Am Hals nichts besonderes. Thorax nicht besonders kräftig gebaut, ziemlich lang, mit breiten Intercostalräumen, oben abgeflacht, unten ziemlich weit. Der Angulus Ludovici gut ausgesprochen; das Sternum gerade; die Supraclaviculargrube links mehr eingesunken als rechts; mehrere Venenstämme daselbst ohne Pulsationen. Der Percussionsschall links vorn normal laut, in der rechten Spitze und im 1. JCR. etwas verkürzt, nach unten normal laut. Links reines lautes Vesiculäratmen, über der rechten Spitze Bronchialatmen mit einzelnen mittelblasigen, sehr deutlich klingenden feuchten Rasselgeräuschen. Im ersten JCR. und nach unten zu rechts normales lautes reines Vesiculäratmen. In der linken Seite findet sich lauter Schall und reines Vesiculäratmen, rechts in der Seite desgleichen, nur finden sich daneben in der Axillargrube einzelne dumpfe knackende Rasselgeräusche. Hinten links ist überall lauter Schall, rechts die fossae supra- und infraspinatae, sowie der obere Teil des Interscapularraums stark gedämpft, die übrigen Partien geben lauten Schall. Über den nicht gedämpften Partien

reines Vesiculäratmen, über der Dämpfung nebst verschärftem Vesiculäratmen nicht besonders reichliche, mittel- bis grossblasige deutlich klingende Rasselgeräusche. Der Thorax fällt hinten auf durch seine starke Krümmung, dessen höchsten Punkt die Wirbelsäule im Interscapularraum bildet. Die Atmung ist ruhig.

Herz: Spitzenstoss undeutlich zu sehen und zu fühlen im fünften JCR. innerhalb der l. Mml. Relative Herzdämpfung beginnt an der dritten Rippe, Mitte das Sternum, Spitzenstoss. Herztöne rein und laut. Puls nicht beschleunigt, regelmässig, ziemlich klein und leicht zu unterdrücken.

Das Abdomen ist normal gewölbt, leicht eindrückbar, nicht druckempfindlich und tympanitisch schallend. Lebergrenzen normal, Leber nicht palpabel. Milz nicht vergrössert. Der Magen reicht nicht bis zum Nabel. In der Nieren- und Blasengegend nichts besonderes. Becken sehr breit.

Appetit gut, Durst gesteigert, Schlaf ordentlich, Stuhl regelmässig. Kein Erbrechen, Harn normal.

Diagnose: *Tuberculosis pulmonis dextri.*

Krankengeschichte. 2. X. 90. Patientin erhält Benzosol. Im Sputum einzelne unzweideutige Tuberkelbacillen.

12. X. 90. Patientin hat sich gut erholt. Die Rasselgeräusche viel spärlicher.

22. X. 90. Patientin hatte im Sputum deutliche blutrote Partien. Der Auswurf ist spärlich und münzenförmig.

23. X. 90. Kein Blut mehr im Auswurf.

6. XI. 90. Patientin hat Kopfschmerz. Keine Nackensteifigkeit. Pupillen gleich.

10. XI. 90. Zustand gebessert.

24. XI. 90. Patientin erhält 0,001 Tuberculin. Patientin reagiert mit Fieber 38,2⁰ nach 4 Stunden, vermehrtem Puls, vermehrtem Hustenreiz und Schmerzen in der rechten Brustseite, die sich nicht localisieren lassen. Druckempfindlichkeit der Injectionsstelle. Wenig Auswurf.

Am 25. normale Temperatur. Lungen Status idem, in der r. Spitze vermehrtes Knattern.

27. XI. 90. Gestern 0,001 Tuberculin, ebenso heute. Leichtes Fieber und Pulsbeschleunigung. Stechende Kopfschmerzen in beiden Ohrengegenden in der Tiefe. Die Brustschmerzen lassen nach.

28. XI. 90. Heute 0,002 Tub. Beim Versuch, aufzustehen, Schwindel im Kopf. Husten stark vermehrt, dennoch verminderter Auswurf. Derselbe ist schleimigeitrig, bildet ein zum Teil balliges, zum Teil mehr krümeliges Sediment ohne Blutspuren. Appetit gut. Keine Ohrschmerzen mehr.

8. XII. 90. Am 29. XI. 0,003 Tub., seit dem 30. täglich 0,004 Tub. mit immer gleich bleibender Reaction, die seit den Injectionen alle 2 Tage

mit Vergrösserung 350—400 linear vorgenommene Sputumuntersuchung ergab weder bezüglich Form noch Zahl der Bacillen etwas bemerkenswertes. Meist ziemlich viel Bacillen.

18. XII. 90. Bis zum 16. täglich 0,004, seither 0,005 Tuberculin, immer mit fieberhafter Reaction. Gestern abend von 1/2 7 Uhr bis 1/2 8 Uhr hatte Patientin in allen Gliedern Paraesthesien, wie wenn sie electrisirt würde. Im Sputum immer viel Bacillen.

25. XII. 90. Am 19., 20., 21. und 23. 0,005, am 25. 0,006 Tub. Patientin fiebert auch am 22. morgens, nicht am 24. Im Sputum viel Bacillen.

30. XII. 90. Nachdem Patientin auch an den infectionsfreien Tagen, 26., 27. und 28., leicht gefiebert, bekommt sie gestern 0,006. Gewöhnliche Reaction, dazu Brechreiz und wieder Schmerzen in der Tiefe des linken Ohres, ohne positiven Befund. Am 1. I. 91. 0,006 Tub. Reaction gewöhnlich.

8. I. 91. Die Injectionen wurden wegen Menstruation ausgesetzt. An den injectionsfreien Tagen nur hie und da hochnormale Temperaturen, dazu bedeutend weniger Husten und kein Ohrschmerz mehr. Heute auf 0,006 Tub. wieder Fieber und mehr Husten.

26. I. 91. Patientin erhält je den zweiten Tag 0,006 Tub., am 18. 0,008, am 20. und 24. 0,010 Tub., heute 0,015. An diesen Tagen mehr Fieber und Husten als an den andern, am 22. und 23. aber auch Temperaturen von 38,2° und 38,3°. Heute nach der Injection auch Gefühl der Beklemmung auf der Brust.

28. I. 91. 0,020. Patientin hustet darauf nachts sehr viel.

10. II. 91. Am 30. 0,025, am 1. desgleichen, am 3. 0,030, wobei Reaction und Puls deutlich, am 5. 0,050 mit deutlicher Reaction, am 9. nach mehreren fieberfreien Tagen 0,050 mit deutlicher Reaction. Das Bronchialatmen in der rechten Spitze hat jetzt deutlich amphoren Beiklang, man hört dazu helle gross- und kleinblasige Rasselgeräusche.

15. II. 91. Am 11. und 13. 0,050 Tuberculin mit schwächerer Reaction. Patientin heute fieberfrei, hat durch den Husten eine linksseitige Inguinalhernie aquiriert. Der Inguinalring ist für einen dicken Finger durchgängig.

27. II. 91. Nach einer Reihe freier, zum Teil besonders im Anfang noch fieberhafter Tage am 24. wieder 0,050, desgleichen heute. Beide Male deutliche Reaction.

3. III. 91. Heute 0,050 Tub. mit deutlicher Reaction.

13. III. 91. Nach 3 fieberfreien Tagen erhält Patientin am 9. wieder 0,050 Tub., was heftige Reaction verursacht. Patientin wird heute auf ihren Wunsch entlassen, da sie mit dem Resultat der Behandlung nicht zufrieden ist. Zahl der Bacillen immer gleich. Lungenstatus eher verschlechtert.

21.

Frl. N. N., Lehrerin, 25 Jahre alt, Oberstrass, wird am 17. XII. 90 ins Kantonsspital aufgenommen.

Anamnese: Der Vater, eine 17jährige Schwester, ein Bruder starben an Lungenschwindsucht, die Mutter ist gesund. Patientin war früher immer gesund. Vor 2 1/2 Jahren bekam sie Husten und Stechen auf der Brust und Auswurf. Seither magerte sie beständig ab. Vorübergehende Erleichterung brachten ihr verschiedene Kuren. Eine Zunahme der Beschwerden veranlasste sie, die Kochsche Methode zu probieren.

Status praesens: Mittelgrosse Patientin von dürftigem Ernährungszustand, gracilem Knochenbau, stark geschwundener Muskulatur und Fettpolster. Die Haut ist glatt, trocken, fühlt sich nicht erhöht temperiert an. Patientin fiebert nicht. Puls regelmässig, nicht beschleunigt, ziemlich klein, leicht zu unterdrücken. Atmung nicht beschleunigt, ruhig, mehr costal. Patientin sieht ziemlich blass aus und hustet während der Untersuchung viel. Pupillen weit, reagieren gut auf Lichteinfall, Scleren rein, Conjunctiven blass. Zunge feucht, leicht belegt. Am Hals nichts besonderes.

Thorax lang, glatt, beide Seiten symmetrisch, mit eingesunkenen Supraclavicular- und Mohrenheim'schen Gruben. Das Sternum ziemlich stark gewölbt, Angulus Ludovici ausgesprochen. Der Thorax ist auf Druck nicht schmerzhaft, elastisch. Der Percussionsschall ist in der rechten Spitze mässig laut, etwas tympanitisch, im ersten und zweiten JCR. daselbst deutlich gedämpft mit deutlich tympanitischem Beiklang, nach unten, sowie überall links vorn normal laut. Links vorn überall normales lautes Vesiculäratmen. In der linken Spitze hört man hie und da nach heftigen Hustenstössen ganz vereinzelte deutlich klingende mittelblasige Rasselgeräusche. Rechts hört man in der Spitze und im ersten JCR. ziemlich leises, etwas amphorisch klingendes Bronchialatmen mit nicht besonders reichlichen mittel- und kleinblasigen klingenden Rasselgeräuschen, im zweiten JCR. scharfes Vesiculäratmen mit mehr trockenen knackenden Ronchi, nach unten überall reines Vesiculäratmen. In beiden Seiten ergibt sich annähernd lauter Schall und reines Vesiculäratmen. In der rechten fossa supraspinata ist der Schall deutlich verkürzt, aber nicht tympanitisch, sonst ergibt sich beiderseits lauter Lungenschall. Über der rechten Spitze hört man metamorphosierendes Atmen mit etwas dumpfen, aber deutlich klingenden mittelblasigen Rasselgeräuschen. Die nicht gedämpften Partien ergeben überall Vesiculäratmen.

Herz: Spitzenstoss nicht deutlich sicht- und fühlbar. Relative Herzdämpfung: linke Mml. im fünften JCR., dritte Rippe, Mitte des Sternum. Herztöne rein. Das Abdomen ist etwas eingesunken, nirgends druckempfindlich, gut eindrückbar, gibt überall tympanitischen Schall. Die Leber reicht von der sechsten Rippe bis zum Brustkorbrand, ist nicht palpabel, die Milz nicht vergrössert. Nieren- und Blasengegend nichts besonderes.

Appetit vermindert, Durst nicht gesteigert, Schlaf gut. Viel Morgenschweisse, Stuhl etwas retardiert. Harn leicht getrübt, in normaler Menge, enthält kein Eiweiss. Patientin wirft wenig schleimig-eitriges Sputum aus.

Diagnose: *Tuberculosis pulmonum duplex.*

Krankengeschichte: 20. XII. 90. Im Auswurf werden spärliche, aber unzweifelhafte Tuberkelbacillen nachgewiesen. Patientin erhält far. lact. c. arsen.

23. II. 90. Patientin bekam gestern 0,001 Tub., reagierte nur sehr undeutlich mit 37,6°, fühlte sich ganz wohl, erbrach jedoch beim Husten abends etwas. Local war keine deutliche Veränderung zu constatieren.

26. XII. 90. Patientin bekam gestern 0,002 Tub., reagierte weder local noch allgemein deutlich (37,8), schlief nachts besser als gewöhnlich, Husten und Auswurf keine Veränderung.

28. XII. 90. Patientin reagierte auf 0,003 Tub. mit 38,0°, sonst local und allgemein absolut nicht.

30. XII. 90. Gestern 0,003 Tub. ohne Reaction. Im Larynx keine Veränderungen. Im Auswurf, den Patientin nur mit Mühe expectorieren kann, sehr reichliche, sich gut färbende Tuberkelbacillen.

3. I. 91. Auf 0,004 am 31. und 0,006 gestern keine deutliche Reaction. Patientin gibt an, sie werde von der Injection sehr schläfrig und schlafe Nachts viel besser.

5. I. 91. Gestern 0,009 Tub. ohne Reaction. Patientin klagt heute über starke Kopfschmerzen in Scheitel- und Hinterhauptsgegend, hat schlecht geschlafen und ist aufgeregt.

12. I. 91. Patientin erhielt am 6. 0,010, am 8. 0,015 Tub., ohne deutliche Reaction, am 10. 0,025, worauf die höchste Temperatur 38,3 betrug, sonst aber keine Zeichen der Reaction eintraten. Patientin schlief dabei sehr gut.

16. I. 91. Patientin erhielt am 12. 0,025, am 15. 0,070 ohne weitere Reaction. Der Auswurf ist weder der Menge noch der Beschaffenheit nach verändert. Patientin hat in den letzten Nächten etwas geschwitzt, was sie nie vorher tat.

19. I. 91. Patientin reagiert auch auf 0,080 nicht. Sie klagte nur heute morgen über starken Kopfschmerz und hat nachts schlecht geschlafen.

22. I. 91. Patientin reagiert auch auf 0,090 Tub. nicht. Im Auswurf noch immer nicht besonders viele Tuberkelbacillen. Patientin hustet wenig, ist etwas aufgeregt.

27. I. 91. Nach der gestrigen Injection von 0,090 Tub. in der Nacht etwas Kopfschmerz, sonst keine Reaction, etwa eine Stunde nach der Injection 38,5°. Links hinten unten hört man hie und da mittelblasiges, ziemlich helles Rasseln neben Vesiculäratmen; keine Dämpfung.

30. I. 91. Heute sind die Rasselgeräusche links verschwunden. Patientin klagt über Oppressionsgefühl auf der Brust. Sie reagierte am 29. auf 0,07 nicht.

2. II. 91. Auf die gestrige Dosis von 0,070 Tub. musste Patientin mehr husten als gewöhnlich und warf mehr aus. Allgemeinreaction fehlt. Die Rasselgeräusche rechts hinten ziemlich reichlich und etwas grossblasiger als früher. Im Sputum mässig viele Tuberkelbacillen.

16. II. 91. Patientin erhielt am 6. und 9. je 0,070 Tub., worauf sie mit 38,5° antwortete, am 12. und gestern reagierte sie auf dieselbe Dosis gar nicht. Am Lungenbefund rechts ist keine wesentliche Änderung zu erkennen. Einzelne helle mittelblasige Ronchi in der r. fossa supraspin.

22. II. 91. Am 18. 0,080, am 21. 0,090 ohne Reaction. Menge des Auswurfes dabei jedoch etwas gesteigert. Patientin gibt spontan an, dass sie sich etwas besser fühle und etwas mehr Appetit habe als früher.

9. III. 91. Patientin erhält nach 15tägiger Pause wieder 0,090 Tuberculin. Um 3 Uhr beginnt die Temperatursteigerung, welche um 7 Uhr abends 40,4 erreicht. Dazu heftige Delirien. Patientin spricht alle Sprachen, ist furchtbar aufgeregt. Der Puls ist rasch (120), aber kräftig. Sie hustet mehr, hat vermehrten, vorwiegend schleimigen Auswurf. Über den Lungen status idem, nur hört man über dem ganzen rechten Unterlappen stark verschärftes Vesiculäratmen. Am 10. wieder normale Temperatur und Ruhe. Patientin erinnert sich nicht an die Delirien.

16. III. 91. Am 14. reagierte Patientin auf 0,050 nur wenig. Sie wird auf Wunsch entlassen. Das Körpergewicht hat leicht zugenommen, dagegen ist der Process entschieden fortgeschritten, indem die rechte Spitze grossblasige, und die linke auch beständig Rasselgeräusche bietet, was vorher nicht der Fall war. Auch wirft sie eher etwas mehr aus, als anfänglich.

22.

N. N., Fabrikarbeiter, 40 Jahre alt, aus Dietlikon, wird am 16. XII. 90 ins Spital aufgenommen.

Anamnese: Der Vater des Patienten starb an Altersschwäche, die Mutter an Lungenschwindsucht, 2 Geschwister leben, 2 sind gestorben. Patient machte 1870 Blattern, vor 6 Jahren Typhus durch, war sonst vorher immer gesund. Nach dem Typhus trat zum ersten Mal Husten ein, er war desshalb schon viermal im Spital, wo er jedesmal als gebessert entlassen wurde und verschlimmert wieder zurückkehrte. Patient ist schwerhörig. Er soll nach dem Typhus eitrigen Ausfluss aus dem Ohr gehabt haben.

Status praesens: Mittelgrosser, etwas abgemagerter, schlank gebauter Patient mit nicht erhöhter Körpertemperatur. Puls wenig beschleunigt (80) etwas klein, aber von ordentlicher Spannung, regelmässig. Patient ist sehr schwerhörig. Pupillen mittelweit, reagieren. Conjunctiven blass. Zunge

feucht, rein. Ponum Adami stark hervorspringend. Die Rachenorgane bei der äussern Untersuchung unverändert. Im Gesicht etwas icterische Verfärbung. Die linke Supraclaviculargrube ist etwas tiefer als die rechte. Der Thorax etwas flach, symmetrisch. Die ganze Wirbelsäule bildet einen vom siebenten Halswirbel ab bis zum os sacrum in derselben Ebene nach hinten convexen Bogen, keine scoliotischen Veränderungen an der Wirbelsäule. Über der r. Lungenspitze ergibt die Percussion deutliche Dämpfung, sonst überall vorn und seitlich lauten Schall. In der rechten fossa supraclavicularis sowie im ersten und zweiten JCR. hört man unbestimmtes Atmen und reichliches Knattern, nach unten von der vierten Rippe ab bronchiales Expirium, dasselbe rechts seitlich unten, oben entspricht der Befund auscultatorisch und percutorisch dem ersten JCR. Links vorn und seitlich hört man der Zahl nach von oben nach unten abnehmend schwach dumpf klingende, klein- bis mittelblasige feuchte Rasselgeräusche bei leisem Vesiculäratmen. Hinten oben beiderseits bis zur fossa infraspinata Dämpfung, unten lauter Schall. Links hinten oben entspricht der auskultatorische Befund der vordern Seite, rechts oben hört man bis zum angulus scapulae Bronchialatmen. Dasselbe ist am lautesten am innern Rand der Scapula in der Höhe der spina und hat stark amphorischen Beiklang. Dazu ziemlich hellklingende, feuchte Rasselgeräusche, links an der entsprechenden Stelle metamorphosierendes Atmen. Über den übrigen Partien reines Vesiculäratmen. Atmung costo-abdominal, links ausgiebiger, nicht beschleunigt.

Herzbewegung weder deutlich zu sehen noch zu fühlen. Herzgrenze normal, Herztöne leise, aber rein. Das Abdomen gespannt, nirgends druckempfindlich, das epigastrium bis 4 *cm* über dem Nabel gedämpft. Weder an Leber, noch an Magen, noch an Milz etwas besonderes nachweisbar.

Patient hustet viel und expectoriert ein reichliches schleimig-eitriges Sputum, in welchem viele grosse schmutziggraue Eiterballen schwimmen. Appetit ordentlich, Durst nicht vermehrt, Schlaf gut, Stuhl regelmässig, keine Albuminurie.

Diagnose: *Tuberculosis pulmonum imprimis dextri.*

Krankengeschichte: 18. XII. 90. Im Sputum reichlich Tuberkelbacillen nachgewiesen. Patient fiebert spontan.

3. I. 91. Patient erhielt, nachdem er 8 Tage fieberfrei, 0,001 Tuberculin, reagierte undeutlich mit 38,0°, keine subjectiven Symptome.

8. I. 91. Patient erhielt am 5. 0,003, am 7. und 8. 0,005 Tub. und reagierte das letzte Mal mit 38,6°.

31. I. 91. Patient erhielt am 10. und 12. 0,005, am 14. 0,006, am 16. 0,007, am 18., 20., 22. 0,008, am 24. und 26. 0,010, am 28. und 30. 0,015 T., meistens ohne erhebliche Reaction.

12. II. 91. Patient erhielt am 1. 0,025, am 4. 0,030, am 6. 0,050, ebenso viel am 9. und 11.; reagirte nicht erheblich, ist an den Zwischentagen meist

völlig fieberfrei, hat seit gestern ziemlich viel arterielle Blutspuren im Sputum. Die Injectionen werden daher ausgesetzt.

17. II. 91. Nachdem die Blutspuren durch Eisblase und Hydrastis verschwunden, erhielt Patient gestern wieder 0,050 Tuberculin und reagirte mit Fieber von 39,2 ohne Störung des Allgemeinbefindens.

19. II. 91. Patient reagierte gestern auf 0,050 nicht. Wieder etwas Haemoptoë.

25. II. 91. Nach Verschwinden der Haemaptoë erhält Patient wieder 0,050 Tuberculin und reagiert mit 39,4. Dis Injectionen werden abgebrochen, weil jedesmal Haemoptoë eintritt.

8. III. 91. Patient hat heute spontan wieder Haemoptoë; er fiebert nun auch hie und da, ohne injiciert zu sein, bis 38,4.

16. III. 91. Patient wird auf seinen Wunsch entlassen, das Körpergewicht hat unerheblich zugenommen, der Lungenstatus zeigt jedoch keine Besserung.

23.

N. N., Erdarbeiter, 51 Jahre alt, aus Tirol, wird am 5. XI. 90. ins Kantonsspital aufgenommen.

Anamnese. Tuberculöse Belastung nicht nachweisbar, auch keine Tuberculose bei den Geschwistern. Patient war früher immer gesund und munter. Seit Mai 1890 hatte Patient Oppressionsgefühl auf der Brust und bekam Husten, der ihn bei der Arbeit störte. Vor 7 Wochen fiel dem Patient auf, dass sein Auswurf schwarze Farbe annahm., was er dem Lampen- und Pulverrauch bei seiner Tunnelarbeit zuschrieb. Er suchte Arbeit an der frischen Luft, was ihm anfänglich sehr gut tat. Bald nahmen Husten und Opressionsgefühl zu. Er begab sich hieher, um ins Spital aufgenommen zu werden.

Status praesens. Mittelgrosser Patient mit gutem Knochenbau, schlaffer Muskulatur und geringem Fettpolster. Körpertemperatur nur wenig erhöht, Puls regelmässig, kräftig, Gesichtsausdruck ruhig. Patient nimmt active Rückenlage ein, kann aber auch seitwärts liegen. Die Pupillen mittelweit, reagieren. Lippen, Zunge, Rachen ohne Besonderheiten. Der Thorax ist etwas flach, sonst kräftig gebaut. Die Atmung ist ruhig, vorwiegend abdominal. Der Percussionsschall ist über der r. Spitze vorn und hinten etwas kürzer als links, sonst überall vorn seitlich und hinten normal laut, nicht tympanitisch, mit Ausnahme einer Stelle zwischen 8. und 10. BW. zwischen Wirbelsäule und Scapularlinie, wo der Schall gedämpft ist. In der r. Spitze hört man etwas abgeschwächtes Vesiculäratmen; über der Dämpfung links hört man über circumscripter Stelle oben Bronchialatmen mit amphorischem Beiklang und grossblasigen hellklingenden Rasselgeräuschen. Sonst hört man über dem linken Unterlappen unbestimmtes Atmungsgeräusch mit reichlichen mittel- bis grossblasigen Rasselgeräuschen. Unter dem untern Rand des rechten Unter-

lappens hört man in der Scapularlinie bald metamorphosierendes Atmen mit dunkelklingenden mittel- bis grossblasigen Rasselgeräuschen, bald Vesiculäratmen mit Giemen. Die übrigen Partien weisen reines Vesiculäratmen auf ohne Rasseln.

Herzspitzenstoss weder zu sehen noch zu fühlen. Herzgrenzen normal. Herztöne etwas dumpf, aber vollständig rein.

Die Leber reicht vom obern Rande der siebenten Rippe bis zum Brustkorbrand und ist nicht palpabel. Milz und Magen nicht vergrössert. Abdomen nirgends druckempfindlich, gibt tympanitischen Schall. Nieren und Blasengegend nichts besonderes. Harn hell, enthält kein Eiweiss. Stuhl regelmässig, halbfest, Appetit gut, Schlaf ordentlich. Durst nicht vermehrt. Patient hustet zuweilen und wirft dabei ein schleimig-eitriges Sputum aus. Die einzelnen Eiterballen sind diffus grauschwarz gefärbt. Das Sputum enthält miscroscopisch stark verfettete Rundzellen und unkenntlichen körnigen Detritus von blass glänzender Farbe, ferner eine Menge grauer und grauschwarzer unregelmässig geformter Körnchen, welche zum Teil in Rundzellen eingelagert scheinen, zum Teil freiliegen. Keine Tuberkelbacillen.

Diagnose. *Anthracosis pulmon. Tuberculosis pulmonum.*

Krankengeschichte. 8. XI. 90. Bei der heutigen Sputumuntersuchung wurden Tuberkelbacillen unregelmässig dicht und zerstreut gefunden.

24. XI. 90. Patient erhält 0,001 Tuberkulin, reagiert darauf nicht, hat aber Druckempfindlichkeit an der Injectionsstelle und nachts um 3 Uhr 38,0°, fieberte aber 2 Tage vorher spontan bis 38,2.

28. XI. 90. Patient erhielt am 26. 0,002 Tubereulin und reagirte mit 38,4 und 104, am 27. 0,002, worauf 38,9 und 102, heute 0,002 ohne grosse Reaction. Im Sputum vom 25. fanden sich reichlich, am 27. nur spärlich Tuberkelbacillen, deren Form nichts auffälliges bot.

1. XII. 90. Patient erhielt am 29. 0,003, am 30. 0,004, heute ebenso. Nie eine Störung des Allgemeinbefindens. Reaction immer dieselbe. Bei der heutigen Sputumuntersuchung wurden keine Tuberkelbacillen gefunden.

5. XII. 90. Patient erhielt vom 2.—4. je 0,004, heute 0,003 Tuberculin ohne deutliche Reaction. Am 3. keine Bacillen, heute nur spärlich gefunden.

16. XII. 90. Patient erhält täglich 0,003 Tubereulin ohne jede erhebliche Reaction. Am 7. wurden im Sputum vereinzelte Bacillen gefunden, am 9. gar keine, nach keiner Färbemethode, am 11. ebenfalls keine, auch nicht am 13., dagegen am 14. und heute. Lungen status idem.

23. XII. 91. Patient erhielt am 17. 0,004, am 18.—20. 0,005, am 21. 0,006, reagiert äusserst wenig und fiebert trotz zweitägiger Pause auch heute leicht. Über der r. Spitze sind heute auffallend wenig Rasselgeräusche zu hören.

2. I. 91. Patient erhielt am 24. 0,007, am 28. 0,008, am 30. 0,009, heute 0,015 Tuberculin, reagiert heute etwas deutlicher mit 39,1 und 96 und Respirationsbeschleunigung bis 45 p. m. Objectiv sind jetzt vor der Injection die Rasselgeräusche gegen früher sehr spärlich geworden, doch ist die Menge des Auswurfs dieselbe.

3. I. 91. Gestern Abend auf der Höhe der Reaction Schmerzen in den obern Partien beider Brustseiten und Kopfschmerz. Über der rechten Spitze hört man reichlich Giemen und Knattern. Rechts vorne ist Dämpfung bis in den zweiten JCR. herab, hinten bis zur spina scapulae. Links hinten unten Dämpfung vom achten bis neunten BW. ab. Daselbst vermehrte nicht klingende feuchte Rasselgeräusche. Heute morgen percutorisch derselbe Befund. Über der r. Spitze wenig Knattern, links hinten unten in der Höhe des achten bis neunten BW. in der Scapularlinie hellklingende grossblasige Ronchi, links über der ganzen Lunge zerstreut, weniger in der Spitze, mehr oder weniger zahlreiche klein- bis mittelblasige, stellenweise leicht klingende Rasselgeräusche, unten unbestimmtes Atmen, in der Spitze vesiculäres. Patient befindet sich wohl. Sputum, immer noch anthracotisch, enthält Tuberkelbacillen.

5. I. 91. Patient erhielt gestern 0,020 Tuberculin mit ähnlicher, weniger starker Reaction. Patient wird laryngoscopiert, da die Stimme seit längerer Zeit belegt ist. Die wahren und falschen Stimmbänder sind intact, weder geschwellt, noch besonders gerötet, erstere jedoch mit zähem Secret belegt, welches bei der Phonation zwischen den Stimmbändern flottiert.

An der Hinterwand des Larynx ein rundes, etwa erbsengrosses ulcus mit blassen stark erhabenen Rändern in der Höhe der wahren Stimmbänder.

30. I. 91. Patient erhielt am 6., 10., 12., 16. und 18. 0,025 Tuberculin mit nur am ersten Mal erheblicher Reaction, am 20., 22., 24. 0,040 Tuberculin ohne erhebliche Reaction, am 26. und 29. 0,050 ohne Reaction, fiebert auch an den Zwischentagen etwas. Im Sputum finden sich immer noch Tuberkelbacillen. Patient hat die ganze Nacht nach der Injection stark geschwitzt, befindet sich sonst wohl.

11. II. 91. Patient erhielt noch am 31. 0,050 und am 2. 0,070 Tuberculin ohne starke Reaction, fieberte auch seither ab und zu.

Das Körpergewicht hat etwas zugenommen, erst nach Aussetzen der Injectionen. An den Lungen sind die Veränderungen eher fortgeschritten. Die Zahl der Tuberkelbacillen im Sputum hat nicht abgenommen. Patient wird auf Wunsch entlassen.

24.

N. N., Maurer, 30 Jahre alt, aus Hirslanden, wird am 19. I. 91 ins Spital aufgenommen.

Anamnese. Keine Heredität nachweisbar. Patient hatte mit 5 Jahren die schwarzen Blattern. Am 14. dieses Monats hatte er einen Schüttelfrost,

konnte am 15. nicht mehr aufstehen, hatte Schmerzen auf der r. Thoraxseite und bekam ein rotbraunes Sputum.

Status praesens. Grosser, kräftiger, gut genährter Mann, fiebert (39,2°), etwas cyanotisch. Rückenlage. Auf den Corneæ beiderseits beginnender Gerontoxon, etwas Scleralicterus. Zunge trocken, belegt. Atmung beschleunigt (42), costo-abdominal, rechte Seite weniger beteiligt. Puls kräftig, dikrot, 92. Keine Oedeme. Thorax gut gebaut, symmetrisch, elastisch. Rechts Dämpfung mit Tympanie bis zur vierten Rippe hinab, unten und links vorn lauter normaler Schall. Wintrichscher Schallwechsel im zweiten JCR. rechts. Seitlich rechts bis zur vierten Rippe Dämpfung, links lauter Schall, auch hinten. Hinten rechts Dämpfung bis zur spina scapulae. Stimmfremitus über Dämpfung verstärkt. Über der Dämpfung Bronchialatmen, dazu reichlich klingende mittelgrosse Blasen; dasselbe von der vierten bis zur sechsten Rippe rechts vorn. Sonst überall Vesiculäratmen, nur im zweiten JCR. links eine Stelle mit Bronchialatmen in der Parasternallinie und eine mit dumpfem, nicht klingendem Rasseln. Patient expektoriert spärliches rostfarbenes, dünnflüssiges schaumiges Sputum.

Die Herzdämpfung überragt den r. Sternalrand um 2 *cm.* Herztöne dumpf, aber überall rein.

Die Leber von normaler Grösse, nicht palpabel, nicht respir. verschieblich. Milz undeutlich palpabel. Übrige Abdominalorgane ohne Besonderheiten. Keine Albuminurie. Durst gesteigert. Appetit schlecht. Schlaf ordentlich. Stuhl retardirt.

Diagnose. *Pneumonia fibrinosa dextra superior. Später Tuberculosis pulmonis dextri acuta.*

Krankengeschichte: 22. I. 91. Patient schwitzte nachts, fühlt sich besser.

24. I. 91. Patient fiebert seit gestern wieder und klagt über stechende Schmerzen in der Brust rechts oben, doch hört man kein pleuritisches Reiben. Dämpfung aufgehellt, noch etwas Bronchialatmen mit klingenden grossen und mittlern Blasen.

5. II. 91. Patient hatte in letzter Zeit immer noch über 38,5°. Über dem r. Oberlappen Dämpfung und Tympanie, reichliche helle grosse, nicht klingende Blasen, hinten noch etwas Bronchialatmen. Pleur. Reiben rechts.

24. II. 91. Der Zustand verschlimmert sich. Patient fiebert immer, oft bis zu 39,0°. Hinten rechts jetzt Dämpfung bis zum vierten BW. herab. Patient erhält 0,001 Tuberculin, reagierte jedoch nicht darauf. Im Sputum viel Tuberkelbacillen.

25. II. 91. Patient wird auf seinen Wunsch entlassen.

25.

N. N., Landwirt, 23 Jahre alt, aus Obfelden, wird am 17. I. 91 ins Kantonsspital aufgenommen.

Anamnese. Der Vater starb an einem Lungenleiden, die Mutter ist gesund; eine Schwester ist magenleidend und chlorotisch. Patient war immer gesund bis Anfang Juni letzten Jahres, wo er Influenza bekam. Von da an fühlte er sich schwach und matt und hatte beim Arbeiten Herzklopfen und Atemnot. Der behandelnde Arzt riet ihm, ins Spital zur Kochschen Behandlung sich aufnehmen zu lassen.

Status praesens. Mittelgrosser, mässig kräftig gebauter Patient, mit nicht erhöhter Körpertemperatur, Puls nicht beschleunigt, regelmässig, von guter Füllung, leicht zu unterdrücken. Pupillen reagieren. Conjunctiven blass. Zunge rein, feucht. Racheneingang intact. An beiden Mundwinkeln herpesähnliche Bläschen. Hals kurz, dick. Thorax flach, kurz, auf Druck federnd und nirgends empfindlich; die linke vordere Thoraxfläche namentlich in der Gegend der Brustwarze liegt gegenüber rechts bedeutend zurück. Die Percussion ergibt über der l. Spitze verkürzten Schall, sonst überall vorn und seitlich normale Verhältnisse. Bei der Auscultation erscheint das Atmungsgeräusch über der linken Spitze gegen rechts abgeschwächt, doch ist überall reines Vesiculäratmen, nirgends Rasselgeräusche zu hören. Hinten ist links abgeschwächter Percussionsschall bis zur Höhe des dritten Brustwirbels hinab, sonst beidseitig normale Verhältnisse. Bei der Auscultation hört man in der l. Spitze am Ende der Inspiration dumpfes Knattern mit abgeschwächtem Vesiculäratmen, sonst überall reines Vesiculäratmen mit Ausnahme einer Stelle von Zweifrankenstückgrösse in der Höhe des fünften und sechsten Brustwirbels rechts etwa 5 *cm* von der Wirbelsäule, wo das Exspirium hauchend.

Die Herzgrenzen sind nicht verändert, die Herztöne dumpf, aber rein. Diffuse Erschütterung der ganzen Herzgegend. Die Leber geht vom untern Rand der fünften Rippe bis 5 *cm* unter den Brustkorbrand. Sonst bieten die Abdominalorgane nichts besonderes. Stuhlgang regelmässig. Harn normal. Schlaf ordentlich. Appetit gut, Durst etwas vermehrt. Patient hustet wenig, wirft meist ein schaumig-eitriges Sputum aus.

Diagnose. *Tuberculosis pulmonis sinistri. Insufficientia valv. mitralis (siehe 30. I).*

Krankengeschichte. 20. I. 91. Im gestrigen Sputum keine Bacillen. Patient erhält 0,001 Tuberculin und reagiert nicht.

27. I. 91. Nachdem Patient auf 0,002 am 22. und 24. nicht reagiert, hat er gestern auf 0,005 Tuberculin 38,4 und 104, sowie Kopfschmerzen und Schmerzen in der l. Schultergegend. Über der l. Spitze reichlich Knattern. Nach keiner Färbemethode Tuberkelbacillen nachweisbar.

30. I. 91. Patient reagiert auf 0,005 am 28., nur undeutlich heute. Über der Tricuspid. und pulmonalis hört man ein ziemlich lautes, rauhes, hauchendes systolisches Geräusch; dasselbe ist auch, aber weniger laut, über der Mitralis, am schwächsten über der Aorta hörbar. Leichtes systolisches

frémissement. Herzgrenzen unverändert. Spitzenstoss nicht fühlbar. Es beginnt in der linken mittlern Axillarlinie am untern Rand der fünften Rippe Dämpfung, welche bis unten anhält. Über derselben fehlt der Stimmfremitus und die Bronchophonie. Hinten links beginnt die Dämpfung am neunten Brustwirbel und geht in die der Seite über. Stimmfremitus ebenfalls abgeschwächt. Atemgeräusch vesiculär.

6. II. 91. Patient erhielt am 1. 0,005, am 3. 0,006 Tuberculin dep., reagierte stark, am 5. 0,006 Tuberculin und reagierte schwach, hatte weniger Fieber und Durst. Herzgeräusche dieselben. Der Auswurf immer bacillenfrei.

12. II. 91. Patient erhielt am 7. und 11. 0,006⁰ Tub. Kl., am 9. Tub. Koch, reagierte auf letzteres wenig, auf ersteres mit Kopfschmerz und Beklemmung in der Herzgegend.

22. II. 91. Patient erhielt noch am 19. 0,006⁰ Tub. Kl., mit gleicher Reaction. Er fiebert seitdem hectisch. Fühlt sich sonst wohl. Seit gestern ist die Herzaction stark unregelmässig. Auf je 2–4 Schläge folgt eine Pause in unregelmässiger Folge und Länge. Über der Mitralis, hauptsächlich aber am l. Sternalrand vom zweiten bis vierten JCR. das systolische Geräusch laut hörbar; der zweite Pulmonalton stark klappend.

26. II. 91. Patient wird auf seinen Wunsch entlassen. Die Lungen zeigen im allgemeinen status idem, man hört cardiopneumatisches Geräusch, das Fieber ist nicht ganz verschwunden, hat aber etwas abgenommen. Tuberkelbacillen wurden nie gefunden. Das Körpergewicht blieb fast unverändert.

26.

N. N., Drechsler, 33 Jahre alt, aus Horgen, wird am 5. XII. 90. ins Kantonsspital aufgenommen.

Anamnese. Der Vater starb an Lungenschwindsucht, 5 Geschwister an unbekannten Krankheiten, die Mutter und 2 Geschwister sind gesund. Im Jahre 1869 befand sich Patient wegen Struma im Spital. Dieselbe wurde durch Injectionen verkleinert, wuchs später aber wieder. Er litt immer an Engigkeit, die damals etwas abnahm, später wieder zunahm. Ende November dieses Jahres strengte sich Patient stimmlich sehr an und erkältete sich nachher. Schon Tags darauf war er sehr heiser und fast aphonisch. Da Inhalationen nichts fruchteten, liess er sich ins Spital aufnehmen.

Status praesens. Kleiner, ziemlich kräftig gebauter Patient mit kräftiger Muskulatur und gut entwickeltem panniculus. Haut trocken, nicht erhöht temperiert. Patient nimmt active Rückenlage ein. Pupillen mittelweit, reagieren gut auf Lichteinfall, links eine Spur weiter als rechts; beginnender Greisenbogen, Scleren rein, Conjunctiven nicht injiciert. Zunge feucht, rein. Patient klagt, dass er nicht gut sprechen könne, und über schweren Atem. Stimme leise, aphonisch. Atmung ruhig, costo-abdominal, nicht beschleunigt

r. Thoraxseite lebhafter daran beteiligt. Puls regelmässig kräftig, weich, 80. Kein Oedem. Am l. Unterkiefer eine Narbe. Thorax flach, symmetrisch, ziemlich resistent. Die linke fossa supraclavicularis tiefer als die rechte.

Der Percussionsschall in der fossa supraclavicularis links vorn leicht, hinten in der fossa supraspinata deutlich gedämpft, sonst überall, vorn, seitlich und hinten lauter nicht tympanitischer Schall. Über sämmtlichen Lungenpartien reines Vesiculäratmen, nirgends Rasselgeräusche, auch nicht in der l. Spitze.

Herz: Spitzenstoss nicht sicht- aber fühlbar im fünften JCR. innerhalb der l. Mml. Relative Herzdämpfung. Dritte Rippe, Medianlinie, Spitzenstoss. Herztöne über allen Klappen rein und laut. Das Abdomen mässig vorgewölbt, nirgends druckempfindlich, überall tympanitisch schallend. Die absolute Leberdämpfung geht von der achten Rippe bis zum Brustkorbrand. Die Leber ist respiratorisch verschieblich, nicht palpabel. Der Magen schliesst über dem Nabel. Die Milz ist weder percutorisch noch palpatorisch vergrössert. Nierengegend nicht druckempfindlich.

Der Durst ist nicht gesteigert, der Appetit gut. Der Schlaf gut. Stuhl retardiert. Harn klar, 1400/1015, enthält kein Eiweiss und kein Zucker.

Diagnose: *Paralysis nervi recurrentis sinistri et musculi thyreoarytenoidei interni dextri. Cirrhosis apicis pulmonis sinistri.*

Krankengeschichte. 7. XII. 90. Die laryngoscopische Untersuchung ergibt, dass sich das l. Stimmband bei der Phonation nur wenig der Mittellinie nähert und in Cadaverstellung bleibt. Das rechte übersteigt die Mittellinie nicht und macht nur flatternde Bewegungen. Patient hustet und expectorirt nie, klagt aber hie und da über Kopfschmerz und die verschiedensten Beschwerden.

12. XII. 90. Eine abermalige laryngoscopische Untersuchung ergibt Cadaverstellung links, das rechte überschreitet die Mittellinie, schliesst aber nicht, sondern bildet einen nach aussen convexen Bogen. Die wahren Stimmbänder sind breit, graulich verfärbt.

21. XII. 90. Patient erhielt gestern 0,001 Tuberculin, reagierte nicht, klagte über Schmerzen in der Injectionsstelle.

24. XII. 90. Patient, der vorher nie gefiebert, fiebert seit dem 22. continuirlich, klagt über vermehrte Heiserkeit, Schlaflosigkeit, Kopfschmerz. Über der l. Spitze absolut keine Rasselgeräusche und kein Auswurf. Patient erhielt 0,002 Tuberculin. Die Temperatur bleibt niedriger als am vorhergehenden Tag. Die laryngoscopische Untersuchung ergibt status idem, Stimmbänder nicht gerötet.

27. XII. 90. Nachdem Patient noch am 25. 37,8° gehabt, ist er wieder fieberfrei. Keine Rasselgeräusche, keine vermehrte Heiserkeit.

29. XII. 90. Patient erhielt gestern 0,002 Tuberculin und fiebert von gestern Abend bis heute Abend continuirlich. Puls nicht beschleunigt. Respirationen nur 24 per Minute. Gestern Abend hatte Patient starke Dyspnoe. Injectionsstelle schmerzhaft. Kein Rasseln, kein Auswurf. Patient vollständig aphonisch.

31. XII. 90. Patient ist erst heute wieder etwas bei Stimme.

2. I. 91. Patient erhielt gestern 0,003 *gr* Tuberculin, ist nicht heiser, fiebert continuirlich bis heute Abend. Respirationen 28, absolut keine Rasselgeräusche.

14. I. 91. Patient reagierte am 9. auf 0,005 Tuberculin ähnlich, gestern auf die gleiche Dosis nicht. Laryngoscopie ergibt status idem. Kein Rasseln.

2. II. 90. Patient reagierte auf 0,008 am 17. und 21., 0,010 am 23., 27. ähnlich mit Fieber bis am zweiten Tag, am 29. auf 0,012 gar nicht. Der Lungenstatus ist derselbe wie vorher, nie Rasselgeräusche hörbar. Im Kehlkopf status idem. Das Körpergewicht nahm anfänglich ab, nachdem die Injectionen seltener gemacht wurden, wieder zu. Patient wird auf seinen Wunsch entlassen.

27.

N. N., Bierbrauer, 33 Jahre alt, aus Romanshorn, wird am 24. XI. 90 ins Spital aufgenommen.

Anamnese. Der Vater starb an Meningitis, die Mutter an unbekannter Krankheit. Einige Schwestern der Mutter starben an Haemoptoë. Seine Schwester ist gesund. Patient war gesund bis vor zwei Jahren. Damals begann sein Husten, der jeweils an Kurorten etwas besserte, um sich nachher wieder zu verschlimmern.

Status præsens. Kleiner bis mittelgrosser, kräftig gebauter, wohlgenährter Patient mit mattem Gesichtsausdruck und etwas cyanotischen Wangen. Puls beschleunigt, von geringer Füllung und Spannung, regelmässig. Körpertemperatur wenig erhöht, Haut feucht, geschmeidig blass. Racheneingang unverändert, Zunge rein. Stimme belegt. An der Hinterwand des Larynx ein flaches, aber bis gegen die processus vocales hin ausgedehntes ulcus mit unregelmässigen, stellenweise doch etwas zackigen Rändern. Epiglottis und ary-epiglottische Falten geschwellt und gerötet. An den Taschenbändern ein schmieriger Belag. Thorax ein wenig flach, sonst gut gebaut, symmetrisch. Atmung ruhig, costo-abdominal, anscheinend beiderseits gleich. Die Percussion ergibt vorn über der l. Spitze und im ersten JCR., sowie seitlich in der l. Axillargrube und links hinten bis zur spina scapulæ Dämpfung, über sämmtlichen übrigen Lungenpartien sonoren, nicht tympanitischen Schall. Die Auskultation ergibt über der Dämpfung und links hinten bis zum angulus scapulæ feuchte, mittel- bis grossblassige, zuweilen, etwas klingende

Rasselgeräusche, neben abgeschwächtem Vesiculäratmen, über dem l. Unterlappen unten unreines leises Vesiculäratmen, über der r. Spitze vorn und in der Axillargrube Schnurren mit lautem Vesiculäratmen, sonst überall reines Vesiculäratmen. Die Herzgrenzen sind normal. Die Herztöne rein und laut. Über der Aorta hört man beim Husten etwas Giemen.

Die Abdominalorgane lassen nichts besonderes erkennen. Harnmenge etwas gering, spezifisches Gewicht hoch. Kein Eiweiss. Appetit ordentlich. Durst nicht gesteigert. Schlaf durch Husten gestört. Patient klagt über Mattigkeit und Husten. Auswurf beträchtlich, schleimig-eitrig, enthält ziemlich viele grosse Eiterballen und ist stark mit Schaum bedeckt.

Diagnose: *Tuberculosis pulmonum imprimis sinistri. Tuberculosis laryngis.* Später kommt dazu: *Pleuritis sero-fibrinosa sinistra.*

Krankengeschichte. 27. XII. 90. Patient erhielt gestern 0,001 Tuberculin und reagierte mit 38,3°, ist sonst fieberfrei. Er hatte dabei vermehrten Husten, Gefühl von Übligkeit, Gliederreissen, Brechreiz und erbrach eine geringe Menge gelblich gefärbten Speisebreies, war schon am Abend wieder wohl. Im Sputum finden sich viele Tuberkelbacillen.

3. I. 91. Patient erhielt am 28. XII. 90 0,001, ebenso am 31. XII. 90 und gestern 0,002 Tuberculin; er reagierte mit abwechselnder Temperaturerhöhung, während die subjektiven Symptome jeweils schwächer auftraten.

Kurz vor Mittag bekam Patient eng und die Dyspnoe steigerte sich noch bis Abends; dabei starker Schweiss, dumpfer Schmerz in der ganzen linken Seite. Fieber. Beim Aufsitzen Schwindel. Beschleunigter, kleiner und wenig gespannter Puls. Herztöne leise. Links vorn und seitlich von oben bis unten Dämpfung, nach unten an Intensität zunehmend. Oben abgeschwächtes Vesiculäratmen mit vielen nicht klingenden Rasselgeräuschen, vom dritten JCR. kein Atemgeräusch mehr hörbar. Links hinten oben bis zur spina scapulæ Dämpfung, dann eine helle Zone, vom fünften BW. ab wieder Dämpfung, die nach unten in Schenkelschall übergeht. Auskultatorisch der Befund wie vorn. Stimmfremitis und Bronchophonie sind über der untern Dämpfung abgeschwächt.

6. I. 91. Dämpfungsfigur dieselbe. An der Auskultationsstelle der pulmonalis grossblasige, dumpf klingende Rasselgeräusche. Herz nicht nach rechts verschoben. Percussion links schmerzhaft. Über der hinten etwas weniger hellen Zone Schnurren.

9. I. 91. Seit gestern Abend ist das Sputum stark arteriell blutig.

22. I. 91. Seit zwei Tagen kein Blut mehr im Sputum. Die Dämpfung links ist hinten verschwunden, seitlich und vorn aufgehellt. Atmungsgeräusch, Stimmfremitus und Bronchophonie sind noch deutlich abgeschwächt. Patient steht eine Stunde auf.

4. II. 91. Patient verlässt das Krankenhaus. Die Injection muss wegen Eintritt von acuter Pleuritis und Haemoptoë gänzlich sistiert werden. Das Körpergewicht nahm anfangs ab und erst nach Aufhören der Injectionen wieder zu. Das Sputum ist zur Zeit schleimig-eitrig und enthält Tuberkelbacillen ebenso reichlich wie bei der Aufnahme. Dieselben sind auch der Form nach unverändert.

28.

N. N., Schneider, 25 Jahre alt, aus Aarau, wird am 16. I. 91 ins Kantonsspital aufgenommen.

Anamnese. Patient stammt nicht aus tuberculös belasteter Familie. Im Jahre 1882 machte er eine linksseitige Coxitis durch. Im Winter 1884/85 machte er eine Pneumonie durch, die nicht vollständig in Resolution überging. Im Frühjahr 1890 wurde er vorübergehend von einem Catarrh der rechten Spitze befallen, der im Herbst recidivierte, sich seither verschlimmerte, so dass der Husten den Patienten oft zum Brechen reizte.

Status praesens. Kleiner, ziemlich abgemagerter Patient mit blasser Hautfarbe, leicht erhöhter Körpertemperatur (37,8°). Der Puls ist etwas beschleunigt (100), regelmässig, von guter Füllung und Spannung. Pupillen reagieren. Conjunctiven nicht injiziert. Zunge feucht, rein. Racheneingang intact.

Thorax flach, auf Druck federnd, nirgends empfindlich. Der Percussionsschall ist über der r. Spitze verkürzt, ebenso im dritten JCR. links, sonst überall vorn laut, nicht tympanitisch. Die linke Seite ergibt ebenfalls leicht verkürzten Schall, die rechte normalen. Bei der Auskultation hört man in der r. Spitze abgeschwächtes Atmen, sonst rechts vorn und seitlich, sowie in der l. Spitze lautes normales Vesiculäratmen. Von dem ersten JCR. ab links vorn und seitlich hört man dazu mittelblasige, dumpfe, feuchte Rasselgeräusche. Hinten ergibt die Percussion links bis zum fünften Brustwirbel hinab deutlich verkürzten, unten und überall rechts lauten normalen Schall. Über der Dämpfung hört man Vesiculäratmen mit mittelblasigen, hellen, feuchten Rasselgeräuschen, sonst überall nur Vesiculäratmen, das nur an einer circumscripten Stelle rechts in der Höhe des dritten Brustwirbels 3 *cm* von der Wirbelsäule entfernt durch dumpfe, mittelblasige Rasselgeräusche verunreinigt ist.

Herz: Spitzenstoss zu fühlen im fünften JCR. 3 *cm* innerhalb der linken Mml.; relative Herzdämpfung dritter JCR., r. Sternalrand, l. Mml. Herztöne rein und laut. Das Abdomen und seine Organe bieten äusserlich nichts besonderes. Schlaf schlecht, Durst vermehrt, Appetit gut. Patient hustet nicht viel. Auswurf gering an Menge, schaumig-schleimig. Stühle dünn, vermehrt. Harnmenge normal. Harn klar, ohne Eiweiss. Patient klagt über Schmerzen in der Nabelgegend.

Diagnose: *Tuberculosis pulmonum, imprimis sinistri. Enteritis tuberculosa.*

Krankengeschichte. 21. X. 91. Patient erhält Bism. c. op. Die Durchfälle haben aufgehört. Im Sputum viel Tuberkelbacillen. Heute erste Injection von 0,001 Tuberculin. Fieber höher als gewöhnlich, Hitzegefühl, viel Durst, Mattigkeit in den Gliedern. In der l. Spitze ziemlich viel Giemen und Schnurren hörbar.

7. II. 91. Patient erhielt am 24. 0,002, am 26. und 28. 0,003, am 30. 0,004, am 3. und 5. 0,005 Tuberculin, reagierte immer etwas, hat aber auch seither an Zwischentagen vereinzelt Temperaturen bis 39,3°. Hie und da wieder ein dünner Stuhl. Man hört links hinten oben bis zum angulus scapulae stark verschärftes Vesiculäratmen, das in der Höhe der spina scapulae, sowie am angulus sogar bronchialen Typus annimmt. Beim Husten in der Spitze Knattern. In der rechten fossa infraspinata Giemen und Schnurren. Wenig Husten. Auswurf schaumig-schleimig.

14. II. 91. Patient erhielt am 10. und 12. 0,010 T. und reagierte beidemal bedeutend, hat wieder mehr dünne Stühle. Status idem.

27. II. 91. Patient erhielt gestern nach 14tägiger Pause 0,010 T. und reagierte nicht übermässig stark.

16. III. 91. Patient erhielt am 3., 9. und 12. 0,010 T., reagierte das letzte mal mit 40,2°, fieberte auch am zweiten Tage beträchtlich, jeweils stärker als am dritten. Er hat an Körpergewicht nicht unerheblich abgenommen; der Process erstreckt sich links weiter hinab und ist stark fortgeschritten, man hört jetzt deutlich Bronchialatmen. Bacillen sind zum mindesten in derselben Zahl vorhanden. Noch immer besteht Durchfall, der nur durch sorgfältige Pflege und Diät angehalten werden kann. Patient wird auf seinen Wunsch entlassen.

29.

Frau N. N., Hausfrau, 28 Jahre alt, aus Aussersihl, wird am 15. XI. 90 ins Kantonsspital aufgenommen.

Anamnese. In der Familie ist keine Tuberkulose nachweisbar. Patientin hatte in ihrer Jugend Rotsucht, war sonst immer gesund. Den Beginn ihres Leidens datiert sie von ihrem Wochenbett vor zwei Jahren, das übrigens normal verlief. Sie stillte ihren Knaben. Sie wurde von da an von Husten und Schnuppen geplagt, die sie nicht mehr verliessen. Sie war vergangenen Winter zwei Monate im Krankenhause Neumünster, wurde nachher von der Poliklinik ambulatorisch behandelt. Sie magerte stark, wurde von Fieber und Nachtschweiss geplagt und liess sich daher ins Spital aufnehmen. Ihr Kind ist gesund.

Status praesens. Mittelgrosse, stark abgemagerte, blasse Patientin, mit orthopnoëtischer Rückenlage und freiem Sensorium. Patientin klagt über

Husten und Atembeschwerden, namentlich nachts und wenn sie rechts liege. Körpertemperatur nicht erhöht. Puls etwas klein, ziemlich gespannt, regelmässig, beschleunigt (100). Gesicht cyanotisch, Conjunctiven und Lippen blass. Zunge feucht, rein. Stimme etwas schwach, aber nicht heiser, Thorax lang, flach, schmal, ziemlich resistent. JCR. breit und eingesunken, tiefe fossæ supra- und infraclaviculares. Starker Schweiss in den Axillargruben.

Die Percussion ist schmerzhaft und ergibt über der rechten Supra- und Infraclaviculargrube, sowie rechten Axillargrube gedämpften, nicht tympanitischen, über den übrigen Partien vorn und seitlich rechts normalen Schall; hinten rechts reicht die Dämpfung bis zum angulus scapulæ herab. Links hört man überall lauten, normalen Percussionsschall. Über der Dämpfung hört man mit Ausnahme der fossa infraspinata, wo Vesiculäratmen herrscht, lautes amphorisches Atmen mit wenigen grossblasigen, sehr hell klingenden Rasselgeräuschen. Sonst hört man überall Vesiculäratmen, das in der linken Spitze vorn saccadiert, hinten mit einzelnen mittelblasigen, nicht klingenden feuchten Rasselgeräuschen untermischt erscheint.

Herzgrenzen und Herztöne normal. Herzaction beschleunigt.

Bauchdecken sehr schlaff; das Abdomen stark gewölbt, viele alte Striæ. Magen und Leber ohne Besonderheiten. Milz percutorisch nicht als vergrössert nachweisbar, bei tiefen Inspirationen dagegen gerade mit den Fingerspitzen zu erreichen.

Appetit schlecht, Durst gesteigert. Schlaf durch Husten gestört. Dünne Stühle. Harnmenge gering, kein Eiweiss. Patientin hat hie und da Kopfschmerzen.

Diagnose: *Tuberculosis pulmonum cavernosa. Enteritis tuberculosa.*

Krankengeschichte. 21. XI. 90. Der Auswurf enthält viel Tuberkelbacillen. Patientin erhält Benzosol 0,2 dreimal täglich mit Elaeosach. m. p.

15. XII. 90. Patientin hat heute Schmerzen in der rechten Brustseite und pleuritisches Reiben. Das Körpergewicht nimmt immer ab. Patientin fiebert beträchtlich.

4. I. 91. Patientin erhielt gestern 0,001 Tub., ohne deutlich zu reagieren, doch war die Pulsbeschleunigung etwas stärker als gewöhnlich.

7. I. 91. Patientin erhielt am 5. 0,002, heute 0,003 T., reagierte darauf mit etwas höherer Temperatur und stark vermehrtem Sputum, das dünner flüssig wurde. Das Körpergewicht hatte immer abgenommen. Da die Abteilung überfüllt ist, muss Patientin als Ausländerin entlassen werden und wird in eine Privatanstalt übergeführt.

30.

N. N., Privatier, 49 Jahre alt, aus Zürich, wird am 15. XI. 90 ins Kantonsspital aufgenommen.

Anamnese. In der Familie keine Tuberkulose nachweisbar. Patient machte in der Jugend Masern durch, vor zwei Jahren eine Lungenentzündung. 1885 wurde ihm das rechte Bein amputiert, wegen spontan auftretender Schmerzen und völliger Unbrauchbarkeit. Patient machte im Winter 1889/90 mehrmals Influenza durch. Seither litt er an Husten und magerte ab. Ein Sohn starb an Lungenschwindsucht, die übrige Familie ist gesund.

Status praesens. Langer Mann mit gracilen Knochen, schlaffer, schlecht entwickelter Muskulatur. Haut trocken, blass, an den Vorderarmen leicht abschilfernd, dem Gefühl nach nicht erhöht temperiert. Patient nimmt active, leicht erhöhte Rückenlage ein und vermeidet jede Seitenlage wegen stärkerem Husten. Gesicht blass, eingefallen, Pupillen mittelweit, reagieren auf Lichteinfall, Scleren rein, Zunge feucht, Sensorium frei. Patient klagt über stechende Schmerzen im linken Fussgelenk, über Diarrhœ, über Husten und Auswurf. Stimme leise, nicht belegt. Atmung ruhig costo-abdominal, nicht beschleunigt. Puls regelmässig, kräftig (104). Der rechte Oberschenkel ist in seiner Mitte amputiert; das linke Fussgelenk diffus geschwellt, nicht gerötet, nicht erhöht temperiert anzufühlen, am malleolus externus finden sich zwei kleine Fisteln, die spärlich dünnen Eiter secernieren.

Der Thorax ist lang, schmal, flach. Die rechte fossa infraclavicularis liegt tiefer als die linke. Der Percussionsschall ist in beiden fossae supraclaviculares leicht gedämpft, ohne Tympanie, im 1. JCR. links deutlich gedämpft, tympanitisch mit Wintrichschem Schallwechsel, desgleichen im 2. JCR. links, dasselbe im 1. und 2. JCR. rechts, von der dritten Rippe ab lauter Schall bis zur achten in der Mml. Rechts seitlich ist Tympanie bis zur dritten Rippe, nach unten normale Verhältnisse, dasselbe links seitlich. Hinten sind beide Fossae supraspinatae gedämpft tympanitisch, rechts Dämpfung nach unten bis 4 *cm* über dem angulus scapulae in der Scapularlinie, sonst lauter Schall. Rechts ist über der Dämpfung Stimmfremitus und Bronchophonie deutlich verstärkt, auch links, aber in geringerem Masse. Bei der Auskultation hört man bei der linken Fossa supraclavicularis leicht bronchiales Inspirium, amphorisches Exspirium, spärliche, nichtklingende, mittelgrosse Blasen, im 1. und 2. JCR. amphorisches In- und Exspirium und ziemlich reichliche, grosse, klingende Blasen. Rechts hört man in der fossa supraclavicularis unbestimmtes Inspirium, laut bronchiales Exspirum, im 1. und 2. JCR. leises Bronchialatmen, dazu reichliche, mittelgrosse, klingende Blasen; von der dritten Rippe an, rechts unten, scharfes Vesiculäratmen ohne Rasseln. Der Befund in beiden Seiten schliesst sich vollständig dem Befund vorn an.

Hinten hört man in der rechten Fossa supraspinata bronchiales Atmen und beim Husten deutlich metallisch klingende grosse Blasen, in der fossa infraspinata an den gedämpften Stellen Bronchialatmen mit kleinen mittelgrossen, klingenden Blasen. Links hinten hört man in der Fossa supra-

spinata amphorisches Atmen und Rasseln, unten reines Vesiculäratmen beiderseits. Patient hustet häufig und expectoriert ein rein eitriges Sputum, zum Teil geballt, zum Teil dünnflüssig, nicht maulvoll.

Herz: Spitzenstoss sicht- und fühlbar im 5. JCR. einwärts der linken Mml. Relative Herzdämpfung dritte Rippe, linker Sternalrand, Spitzenstoss, Herztöne laut und rein. Abdomen wenig gewölbt, nirgends druckempfindlich, überall tympanitisch schallend. Die absolute Leberdämpfung reicht von der achten Rippe bis zum Brustkorbrand; die Leber ist respiratorisch verschieblich, nicht palpabel. Magen und Milz nicht vergrössert. Beide Leistenringe stehen offen, rechtsseitige Leistenhernie geringen Grades. Nierengegend nicht druckempfindlich.

Appetit gut, Durst gesteigert, Schlaf schlecht, unruhig; dünne Stühle. Harn klar, V6, Menge 600, spez. Gewicht 1022, enthält weder Eiweiss noch Zucker.

Die laryngoscopische Untersuchung ergibt Schwellung und Rötung der beiden wahren Stimmbänder. Auf dem rechten falschen ist nahe der aryepiglottischen Falte ein kleines graues ulcus mit zackigen Rändern, dasselbe setzt sich auch auf das rechte wahre Stimmband fort; auf dem linken wahren in der Nähe des proc. voc. ein kleines, rundliches flacheres ulcus.

Diagnose: *Tuberculosis pulmonum cavernosa permagna duplex. Tuberculosis laryngis et intestinorum. Caries articulationis pedis sinistri. Amputatio femoris dextri.*

Krankengeschichte. 16. XII. 90. Im Sputum werden Tuberkelbacillen in spärlicher Zahl gefunden. Patient erhält Benzosol.

20. XII. 90. Patient erhält 0,001 T., keine Reaction, Patient hat dagegen vermehrtes Schlafbedürfnis.

21. XII. 90. Patient erhält 0,002 T. und reagiert absolut nicht, hat Schmerzen an der Injectionsstelle, die nicht gerötet ist.

26. XII. 90. Patient erhielt gestern 0,004 T., ebenso heute, ohne höher zu fiebern, als auch schon, hat heftige Durchfälle, erhält daher Bism. c. opium.

28. XII. 90. Patient erhielt gestern 0,004 T., worauf 38,5°. Die Schmerzen im linken Fussgelenk nehmen an Intensität zu. Die Durchfälle haben nachgelassen.

6. I. 91. Patient erhält am 30. 0,006, am 1. 0,010 ohne Local- und ohne starke Allgemeinreaction (an den Lungen überhaupt nie eine besondere Reaction zu constatieren): gestern erhielt er 0,015 T. und später während des Fiebers zuckende Schmerzen im linken Fussgelenk und im Amputationsstumpf. Die Schwellung des Fussgelenks hat seit dem Spitalaustritt bedeutend zugenommen. Die Fisteln secernieren immer gleichmässig. Patient hatte während der Reaction beschleunigte Atmung.

7. I. 91. Die heutige Inject. von 0,020 hat denselben Effect wie die vorhergehende. Starkes Hitzegefühl. Die Schmerzen verschwinden immer Tags darauf.

22. I. 91. Patient wurde am 9., 11., 14. und 16. je mit 0,020 T. mit demselben Erfolg injiciert. Dann werden die Injectionen wegen häufigen Anfällen von Dyspnoe und beginnendem Collaps ausgesetzt. Die Körpertemperatur ist etwas niedriger. Weder am rechten Oberschenkel noch am linken Unterschenkel ist eine Tendenz zur Heilung zu konstatieren. Über den Lungen hört man jetzt von oben bis unten grobes lautes Rasseln und Knattern. Der Auswurf ist nur ganz wenig vermindert, stinkt putrid und ist im übrigen von derselben Beschaffenheit wie früher. Patient wird auf seinen Wunsch entlassen.

P. S. Nach wenig Wochen ist Patient zu Hause verstorben.

31.

N. N., Mineur, 37 Jahre alt, aus Stühlingen, wird am 5. XI. 90 ins Kantonsspital aufgenommen.

Anamnese. Über die Familie ist nichts zu eruiren. Patient war immer gesund bis vor zwei Jahren, bekam damals eine Pneumonie, von der er sich nicht ganz erholte. Es blieb Husten, der sich im folgenden Winter verschlimmerte; die Körperkräfte nahmen ab und im Frühjahr 1890 musste Patient schon einen dreimonatlichen Aufenthalt im Spital durchmachen. Er konnte trotzdem im Sommer nicht arbeiten und liess sich daher wieder ins Spital aufnehmen. Patient will seit seiner Geburt seine braune Hautfarbe haben.

Status praesens. Mittelgrosser, ziemlich kräftiger Patient mit geringem Fettpolster, hellbrauner Hautfarbe, namentlich des Gesichtes, Halses, Abdomen, mit stark pigmentierten Warzenhöfen, einer braun pigmentierten, linsengrossen Stelle auf dem Schleimhautsaum des linken untern Augenlides in der Nähe des äussern Augenwinkels, dunkelbraunpigmentiertem Nabel, Scrotum und Damm. Beide Scleralconjunctiven im Bereiche der Lidspalten schmutzig gelbbraun verfärbt. Pupillen normal. Gebiss gut erhalten, Wangen- und Rachenschleimhaut ohne Veränderung. Patient kam mit Haemoptoë, die fünf Tage dauerte und mit Ergotin und Eisbeutel bekämpft wurde. Heute ist das Allgemeinbefinden gut, die Körpertemperatur immer normal. Der Puls ist etwas klein, regelmässig, nicht beschleunigt. Die Atmung ruhig, vorwiegend abdominal.

Der Thorax ist im ganzen gut gebaut. Der Percussionsschall ergibt über beiden Spitzen vorne, namentlich links und im 1. JCR. links leichte Dämpfung, sonst vorn und seitlich beiderseits normale Verhältnisse. Über der rechten Spitze hört man lautes Vesiculäratmen und Schnurren, links über der Dämpfung hie und da ganz grossblasige, dunkelklingende Rasselgeräusche, daneben Schnurren, welches die Bestimmung des Atemgeräusches verhindert; in der linken Seite unten neben Vesiculäratmen klein- bis mittel-

blasige, feuchte, nicht klingende Rasselgeräusche. Links hinten ist die Fossa supraspinata stark, infraspinata schwächer gedämpft, ohne Tympanie. Über der ganzen linken Thoraxhälfte hinten hört man Vesiculäratmen und Schnurren, das am untern Lugenrand von mittel- bis grossblasigen, dunkel klingenden feuchten Rasselgeräuschen begleitet ist. Rechts hinten sind percutorisch und auskultatorisch normale Verhältnisse.

Herz: Spitzenstoss undeutlich sicht- und fühlbar im 6. JCR. innerhalb der l. Mml. Herzgrenzen normal. Töne etwas dumpf, aber rein. Die Leber überragt um 2 *cm* den Brustkorbrand in der rechten Mml., ist jedoch wegen absichtlicher Spannung der Bauchdecken nicht palpabel. Milz nicht vergrössert. Magen dito. Nierengegend nicht druckempfindlich. Appetit gut. Schlaf gut. Patient hustet hie und da und wirft ein schleim-eitriges, mit zähen, gelbweissen Eiterballen untermischtes spärliches Sputum aus.

Diagnose: *Tuberculosis pulmonum duplex et laryngis, Haemoptoë recens.*

Krankengeschichte. 24. XI. 90. 1. Inject. 0,001 T. Die Körpertemperatur steigt nicht über 37,6°, doch constatiert man leichte Kopfschmerzen und Schmerzen in der Tiefe der rechten Brustseite. Die Injectionsstelle ist druckempfindlich. Im Sputum sind viele Tuberkelbacillen.

27. XI. 90. Die gestrige Inject. von 0,002 T. gab keine Reaction, dito die heutige von 0,003, doch hatte Patient Brechreiz und brach etwas.

30. XI. 90. Patient erhielt am 28. 0,004 T., am 29. 0,005, heute 0,006. Gar keine Reaction, ausser dass Patient nachts schwitzte. Der Auswurf enthält immer viel Tuberkelbacillen.

4. XII. 90. Patient erhielt am 1. 0,007 T., am 2. 0,008 T., am 3. 0,009, desgleichen heute und hat zum ersten Mal eine Temp. von 38,1.

Der Auswurf enthält nur noch wenig Eiterballen, ist weder zäh noch klebrig und enthält viele zum Teil in Haufen zusammenliegende Tuberkelbacillen; einzelne sind entschieden klein, andere aus einzelnen Körnchen bestehend oder Stäbchen darstellend mit einer hellen Lücke. Es gelingt zum ersten Mal, Patient zu laryngoscopieren. Auf der Hinterwand des Kehlkopfs, auf der Schleimhaut der cartilagines arytenoideæ und Santorini sitzt ein breitbasiger zackiger, zum Teil schmutzig weiss, zum Teil blassrot gefärbter Tumor (tuberculöse Granulome). Beim Intonieren schliessen sich die Stimmbänder nicht ganz. Patient war schon beim Eintritt heiser, doch hat sich die Heiserkeit in letzter Zeit vermehrt.

7. XII. 90. Patient erhielt am 5., 6. und heute 0,010 T. ohne starke Reaction. Heute Schweissausbruch von abends 6—10 Uhr, sonst Wohlbefinden.

8. XII. 90. Heute bei 0,010 Tub. wieder Schweissausbruch und Schmerzen in der Tiefe der rechten Brust. Etwas Schnurren über dem rechten Oberlappen, sonst Status idem überall.

9. XII. 90. Heute bei 0,010 dasselbe. Über der rechten Spitze Knattern zu hören.

13. XII. 90. Am 10. und 11. 0,015 ohne starke Reaction. Gestern und heute Temp. immer unter 37,1°, trotzdem Schweissausbruch. Viele dünne Stühle.

18. XII. 90. Die dünnen Stühle haben auf Bismuth c. op. cessiert. Die Menge des Auswurfes hat seit dem 11. immer zugenommen. Heute Injection von 0,003 T. ohne deutliche Reaction. Pat. erhält Benzosol.

29. XII. 90. Patient erhielt am 19. 0,004, am 20. 0,005, dito am 24., am 26. 0,006 T. ohne jede deutliche Reaction und Beeinflussung des Sputums. Heute 0,010. Patient febricitiert nur ganz leicht und schwitzt etwas. Der Tumor im Larynx macht entschieden den Eindruck, als ob er sowohl an Umfang als an Höhe zugenommen hätte. Nach unten zu, zum Teil von ihm verdeckt, ist eine neue Zacke zu sehen etwa 2—3 *mm* lang und dick.

6. I. 91. Patient erhielt am 30. 0,015, am 1. 0,020, am 3. 0,030, desgleichen heute ohne starke Reaction in bezug auf Temperatur. Heute abend stechende Schmerzen links unten in der Tiefe der Brust, daselbst hinten reichliche, klein- bis mittelblasige, zum Teil etwas klingende Rasselgeräusch, sonst an den Lungen status idem. Starker Schweiss. Starke Schwellung der Aryknorpel und nächsten Umgebung des Tumors. Der Tumor erscheint durch die neben ihm aufgequollene und stark gerötete Schleimhaut (?) etwas in seiner Höhe verkleinert. Heiserkeit vermehrt.

8. I. 91. Heute nach 0,030 nach zehn Stunden starker Schweissausbruch. Heute mehr trockene Ronchi links, und in der linken Spitze Knattern. Der Husten ist nicht besonders vermehrt.

12. I. 91. Am 10. 0,040 ohne erhebliche Reaction, heute auf 0,060 wieder starker Schweissausbruch.

20. I. 91. Patient erhielt am 17. 0,060 ohne erhebliche Reaction, hat heute etwas Kopfschmerzen ohne Injection in der Stirngegend.

21. I. 91. Patient erhält bei gänzlichem Wohlbefinden 0,080 und hat darauf abends Nasenbluten, sonst keine Reaction. Im Sputum immer viel Bacillen.

26. I. 91. Nachdem Patient am 24. 0,100 ohne Reaction gut ertragen, erhielt er heute 11 Uhr 0,150 T. Seit 4 Uhr starker Hustenreiz, heftiges Würgen im Hals, unaufhörlicher Brechreiz, der nach Angabe des Patienten im Kehlkopf ausgelöst wird. Objektiv beim Laryngoscopieren hinten nichts verändert, starke Rötung und Schwellung der Aryknorpel und falschen Stimmbänder, wahre Stimmbänder verdickt, aber rein. Patient hat Angst vor Erstickung, ist aufgeregt. Die Heiserkeit ist stärker, der Auswurf stark vermehrt, die Erscheinungen lassen am folgenden Vormittag nach.

29. I. 91. Nach der gestrigen Injection von 0,150 T. dieselben Erscheinungen wie am 26.

1. II. 91. Die Injection von 0,200 am 30. wird wieder viel besser ertragen. Der Auswurf ist dabei nur mässig vermehrt. Heute nacht ohne Injection Schmerzen in den Beinen, wenig schleimig-eitriger, zum Teil immer noch geballter Auswurf; kein Fieber.

3. II. 91. Nach Aufhören der Schmerzen erhält Patient wieder, 0,200 T., die er sehr gut erträgt, ohne zu reagieren.

9. II. 91. Patient erhielt am 6. ohne Reaction 0,200 T. Die Behandlung wird abgebrochen, da keine Besserung zu konstatiren ist. Im Kehlkopf status idem. Die Pigmentirung der Haut hat sich nicht verändert. Das Körpergewicht hat etwas zugenommen.

15. II. 91. Letzte Nacht stärkere Haemoptoe, steht am 19. vollständig. Patient steht am 21. auf.

23. II. 91. Patient wird auf seinen Wunsch entlassen. Im Sputum werden mehr Tuberkelbacillen gefunden als am Anfang.

32.

Frau N. N. Hausfrau, 30 Jahre alt, aus Wädensweil, wird am 10. I. 91. ins Kantonsspital aufgenommen.

Anammese. Eltern und Geschwister leben und sind gesund, nur eine Schwester starb letzten Winter an Lungenschwindsucht. Patientin war wohl bis zum Jahr 1881, wo sie sich eine Nadel in den Finger stiess, die, weil sie keine Schmerzen machte, nicht herausgenommen wurde; fünf Jahre später bekam sie epileptiforme Anfälle, die auf Spitalbehandlung nicht heilten. An einem Morgen kam die Nadel in der Infraorbitalgegend zum Vorschein und von da an blieben die Anfälle aus. Vor 11 Jahren wurde Patientin im Spital wegen Heiserkeit und Stimmbandlähmung behandelt. Im Jahr 1887 machte Patientin während der Gravidität eine Pneumonie durch, die aber ganz heilte. Im April 1890 begann Patientin zu hüsteln, nach einigen Wochen trat Haemoptoe auf. Die Kräfte nahmen continuierlich ab, so dass Patientin endlich gezwungen war, das Krankenhaus aufzusuchen.

Status praesens. Grosse, etwas abgemagerte Frau von blasser Gesichtsfarbe. Die Haut ist nicht erhöht temperiert, der Puls etwas beschleunigt, schwach gefüllt, leicht zu unterdrücken. Pupillen und Scleren ohne Besonderheiten. Zunge feucht, rein. Rachenorgane äusserlich intact. Thorax etwas flach, auf Druck noch federnd, die Haut daselbst fleckweise braun (Pityriasis versicolor). Die Percussion ergibt links vorn überall Dämpfung, ebenfalls in der Seite, rechts vorn und seitlich lauten Lungenschall. Bei der Auscultation hört man rechts überall reines Vesiculäratmen, links in der Spitze unbestimmtes abgeschwächtes Atmen mit dumpfen mittlern Blasen bei tiefen Inspirationen; im 1. und 2. JCR. und in der Axillargrube nimmt das Atemgeräusch bronchialen Character an; keine Rasselgeräusche. Hinten ergibt

die Percussion in der rechten Fossa supraspinata verkürzten, links bis zum fünften Brustwirbel herab gedämpften Schall, über den übrigen Partien normale Verhältnisse. Über der ganzen rechten Seite hinten hört man reines Vesiculäratmen, desgleichen links über den nicht gedämpften Partien; über der Dämpfung abgeschwächtes, gegen unten etwas bronchial klingendes Atmen und einzelne schwach klingende mittlere Blasen.

Herz zeigt normale Verhältnisse, desgleichen sämmtliche Abdominalorgane. Stuhl fest, Harn normal. Appetit gut, Durst nicht gesteigert, Schlaf durch Husten gestört, Patientin expektoriert geringe Mengen eines geballten grüngelbeitrigen Sputums. Bei der Laryngoscopie findet man auf der Vorderfläche der hintern Larynxwand ein cirka 1 Centimesstück grosses, ziemlich tiefes ulcus mit stark zackigem, schmutzig grauweissem unregelmässigem, Rand und schmierigem Grund. Die Stimmbänder sind normal beweglich. Die Stimme ist schwach belegt.

Diagnose: *Tuberculosis pulmonum cavernosa, imprimis sinistri. Tuberculosis laryngis.*

Krankengeschichte. 12. I. 91. Im Sputum viele Tuberkelbacillen. Patientin erhält 0,00, Tuberculin, ohne höher zu fiebern als vordem.

20. I. 91. Nachdem Patientin am 14. und 16. 0,001 erhalten, stieg die Temperatur am 16. auf 39,3, betrug aber auch am 18. ohne Injection 39,7. Keine weitere Pulsbeschleunigung. Auch die heutige Reaction auf 0,002 ist nicht deutlich, objectiv und subjectiv sonst nichts. Im Sputum viel Bacillen.

4. II. 91. Nachdem die Injection wegen Menses ausgesetzt, erhält Patientin am 28. 0,002, dito am 30., am 1. 0,004 ohne Reaction. Fiebert auch jetzt täglich bis 40,0 und hat viele dünne Stühle, erhält deshalb Bismut c. op. Viel Bauchschmerzen.

9. II. 91. Die Stühle wieder fest. Patientin erhält 0,004 ohne Erfolg.

6. III. 91. Patientin erhielt am 14., 20., 23., 25. 0,005 T., am 28. und 3. 0,006 T. ohne jeden Erfolg. Da an den Lungen und dem Larynx absolut keine Veränderung eingetreten ist, wird die Therapie abgebrochen. Das Körpergewicht hat beträchtlich abgenommen.

7. III. 91. Patientin erhält 0,0001 cantharidinsaures Kali ohne Erfolg, desgleichen am 9. Am 11. erhält sie 0,0002, bekommt darauf Halsschmerzen und Schluckbeschwerden, ist in diesem Zustand nicht zu laryngoscopieren. Am 13. ähnlicher Erfolg.

19. III. 91. Patientin verlässt ungebessert und nach erheblicher Abnahme des Körpergewichtes das Spital. Vorn oben links hört man bei der Percussion das Geräusch des pot fêlé. Die Tuberkelbacillen sind nach wie vor gleich zahlreich.

33.

Fräulein N. N., Lehrerin, 25 Jahre alt, aus Zürich, wird am 3. I. 91 ins Kantonsspital aufgenommen.

Anamnese. Der Vater der Patientin starb an acuter Tuberkulose, die Mutter und Geschwister sind gesund. Patientin war gesund bis in diesem Sommer, bekam da eine Lungenentzündung und litt seither an starkem Husten und Schmerzen auf der Brust. Ihre Kräfte nahmen trotz einer Höhenkur ab, sie litt an Nachtschweissen, hatte jedoch nie Haemoptoe. Sie liess sich zur Kochschen Behandlung ins Spital aufnehmen.

Status praesens. Ziemlich lange Patientin von schwächlichem Körperbau, gracilen Knochen, stark geschwundener schlaffer Muskulatur und fast vollständig fehlendem panniculus. Die Haut ist trocken, fühlt sich weich, fast schilfernd an, ist heiss (38,2⁰). Puls regelmässig, klein, leicht zu unterdrücken, beschleunigt (102). Patientin nimmt active Rückenlage ein, zeigt keine Dyspnoe; Atmung ruhig. Sensorium frei. Gesicht sehr blass. Pupillen mittelweit, reagieren gut auf Lichtreiz, beiderseits gleich. Scleren rein, Conjunctiven blass. Am Hals geringe Struma.

Der Thorax ist sehr lang, platt, federt gut und ist nicht druckempfindlich. Die JCR. sind breit und vertieft, das Sternum der ganzen Länge nach etwas eingesunken, der angulus Ludovici schwach angedeutet, beide Supraclaviculargruben tief. Die Percussion ergibt über beiden Spitzen leichte Dämpfung, links mit Tympanie, rechts vom ersten JCR. an bis unten normale Verhältnisse, links im ersten und zweiten JCR. starke Dämpfung mit starker Tympanie. Das Atemgeräusch ist über der rechten Spitze etwas verschärft vesiculär; nach Hustenstössen einzelne nicht deutlich klingende Rasselgeräusche, sonst rechts vorn überall normales Vesiculäratmen. In der linken Spitze hört man Bronchialatmen mit mittel- und grossblasigen klingenden Rasselgeräuschen. Solche hört man reichlicher im ersten und zweiten JCR. links bei amphorischem Atmen. In der rechten Seite ist der Percussionsschall von oben bis unten nicht besonders laut und man hört Vesiculäratmen und in der Axilla feinblasiges Rasseln. In der linken Seite ist der Schall von oben bis unten gedämpft und etwas tympanitisch, man hört Bronchialatmen mit sehr vielen mittlern klingenden Blasen. Rechts hinten von oben bis unten lauter Schall und Vesiculäratmen. Links in der Fossa supraspinata und infraspinata bis zum fünften Brustwirbel starke Dämpfung, unten lauterer Schall. Oben hört man ziemlich lautes Bronchialatmen und klingende, nicht so reichliche, mittlere Blasen, unten die Rasselgeräusche etwas reichlicher.

Herzspitzenstoss nicht zu erkennen, relative Herzgrenzen dritte JCR., rechter Sternalrand, linke Mml., Herztöne rein.

Das Abdomen ist schwach gewölbt, straff angespannt, überall druckempfindlich, besonders seitlich und in der Nierengegend.

Die Percussion in den Seiten gibt etwas gedämpften Schall, nur eine geringe Zone tympanitischen Schalles. Die Lebergrenzen sind nach unten nicht deutlich zu bestimmen. Leber undeutlich palpabel. Milz weder palpatorisch noch percutorisch vergrössert. Magen nicht zu bestimmen.

Appetit ordentlich, Durst nicht vermehrt, Schlaf ordentlich, Stuhl regelmässig, Harn an Menge vermindert, etwas trübe, hat hohes spez. Gewicht und Farbe V 6. Patientin hustet sehr viel und wirft bis 200 Gr. schleimigeitrige Ballen aus. Stimme belegt.

Diagnose: *Tuberculosis pulmonum cavernosa, Tuberculosis laryngis und Amyloidosis renum.* (Siehe unten).

Krankengeschichte. 6. I. 91. Patientin fiebert täglich bis 38,7°, ist blass und elend. Das Sputum enthält reichlich Tuberkelbacillen. Patientin erhielt 0,001 Tuberkulin. Die Temperatur stieg auf 39,0° und die Pulszahl auf 120. Sonst keine deutliche Reaction.

9. I. 91. Patientin reagierte gestern auf 0,001 T. nicht. Sie hat etwas Eiweiss im Harn. Microscopisch enthält das Harnsediment ganz vereinzelt einen hyalinen und hie und da auch mehr einen scholligen, ziemlich dicken, trüben Cylinder, ganz spärliche Rundzellen und keine roten Blutkörperchen.

14. I. 91. Patientin hat heute wieder Eiweiss, nach zwei eiweissfreien Tagen. Sie erhielt am 10. 0,002, am 12. und heute 0,003. Die Reaction war nicht anders als das erste Mal, doch hatte Patientin heute subjective starke Übelkeit und Brechreiz.

18. I. 91. Im gestrigen Harn wieder eine Spur Eiweiss. Patientin erhielt am 16. und heute 0,003 T., kein Brechreiz mehr, Reaction undeutlich.

22. I. 91. Patientin erhielt 0,004 T., reagiert immer nur mit Fieber- und Pulssteigerung. Sie klagt aber heute dazu über starke Heiserkeit. Die wahren Stimmbänder sind wenig, die falschen stärker geschwellt, die Schleimhaut des Aryknorpel und hintern Kehlkopfwand ist stark gerötet, succulent, etwas uneben, höckrig.

26. I. 91. Patientin reagiert wie gewohnt wenig auf 0,004. Im Sputum nur wenig Tuberkelbacillen zu finden. Im Harn gestern Eiweiss.

30. I. 91. Patientin erhielt am 28. und heute 0,004 T., ohne andere Reaction, ist immer noch stark heiser. Im Kehlkof status idem.

9. II. 91. Patientin erhielt am 1., 3., 5., 7. und 9. 0,004 Tub. (resp. Tub. dep.), reagierte äusserst unkenntlich, indem sie auch an den Zwischentagen bedeutend fiebert. Sie hat starken Auswurf und nimmt beständig an Körpergewicht ab, behauptet, von der Injection besser schlafen zu können.

14. II. 91. Patientin erhielt am 11. und 13. 0,004 T. ohne Reaction. Im Sputum wieder viel Bacillen. Im Harn nie mehr Eiweiss.

19. II. 91. Die Injectionen wurden gänzlich eingestellt, weil Patientin rasch verfällt und Durchfälle bekommt. Der Appetit ist schlecht. Das Körpergewicht hat stark abgenommen, sonst Status idem. Patientin wird auf ihren Wunsch entlassen.

34.

N. N., Giesser, 41 Jahre als, aus Oberstrass, wird am 18. IX. 90 ins Kantonsspital aufgenommen.

Anamnese. Eltern und vier junge Geschwister starben an unbekannter Krankheit, eine Schwester lebt, hat aber schon mehrere Lungenblutungen durchgemacht. Patient litt in der Jugend an Masern, mit 20 Jahren an Gelenkrheumatismus, mit 27 Jahren an einem acuten Magendarmcatarrh, war sonst immer gesund bis vor 6 Jahren, wo er begann an Rückenschmerzen zu leiden. Dazu gesellten sich Magenschmerzen, starke Mattigkeit, multiple Abscesse in der r. untern Körperhälfte, die incidiert wurden. Nach Vernarbung hatte er dieselbe Geschichte an den entsprechenden Stellen l. Nach zwei Jahren war er wieder arbeitsfähig, doch die Rückenschmerzen blieben. Dieselben wurden im Frühjahr 90 intensiver, weshalb er für vier Wochen das Kantonsspital aufsuchte, ohne Heilung zu finden. Weitere Verschlechterung und eine Schwäche in den Beinen nötigten ihn, neuerdings das Spital aufzusuchen. Patient ist als Eisengiesser vielen starken Temperaturwechseln ausgesetzt. Er ist verheiratet und hat 4 Kinder.

Status praesens. Langer gracil gebauter Mann mit schlaffer dürftiger Muskulatur und reduciertem panniculus adiposus, blasser trockener Haut, die normal temperiert anzufühlen ist. Patient nimmt erhöhte Rückenlage ein, auf der Gesässgegend nach unten gerutscht, kann auch r. und l. Seitenlage einnehmen, doch fühlt er dabei stechende Schmerzen im Rücken und links. Gesichtsausdruck ruhig. Pupillen beiderseits mittelweit, reagieren prompt auf Lichteinfall. Scleren rein, Conjunctiven und Lippen blass. Zunge feucht und rein. Patient ist bei freiem Sensorium und klagt über stechende und zusammenziehende Schmerzen um den ganzen Leib herum in Nabelhöhe, über Kribbeln in den Beinen und dass er nicht gut gehen könne. Patient muss beim Gehen unterstützt werden. An der Wirbelsäule bietet sich dem Auge nichts abnormes. Druck darauf nirgends schmerzhaft. Im Gesicht und an den Armen keine Lähmung. Patient wird aufgefordert, das l. Bein in die Höhe zu heben; dasselbe geschieht langsam und mit Anstrengung. Rechts kann er das Bein nur wenig von der Unterlage erheben, mit noch bedeutenderer Anstrengung als links. Die rohe Kraft in beiden Kniegelenken ist noch bedeutend. Patient fühlt an den Beinen auch leichte Berührung mit der Nadel. Local-, Temperatur-, Muskelsinn sind intact, die Leitung nicht verlangsamt. Immerhin kann constatiert werden, dass Patient in den Beinen und in der Unterbauchgegend etwas weniger gut fühlt, als in der

obern Körperhälfte. Beide Zonen werden von einander getrennt durch eine Linie, die etwas über Nabelhöhe in der vordern Medianlinie beginnend r. und l. seitlich zwei Finger breit über den spinae ant. superiores crist. oss. ilei verläuft und hinten in der Höhe des vierten Lendenwirbels endigt. Beide Fusssohlenreflexe sind etwas abgeschwächt. Patellarsehnenreflex links stärker vorhanden als rechts. Hoden- und Bauchreflex beiderseits vorhanden. In beiden Hüftgelenksgegenden einige braune eingezogene Narben. Am l. Ellbogen eine grosse Cubitaldrüse. Puls regelmässig, kräftig (76). Atmung ruhig, abdominal. Körpertemperatur 36,0°; keine Oedeme. Der Thorax ist etwas lang und schmal und verknöchert; die l. fossa supraclavicularis erscheint gegenüber der r. etwas eingesunken.

Percussion vorn und seitlich überall laut, nicht tympanitisch, mit Ausnahme der l. Spitze, wo der Schall etwas gedämpft erscheint. Man hört über der l. Spitze abgeschwächtes Atmen und hie und da einen aus der Tiefe kommenden dumpfen Ronchus, über der r. Spitze scharfes Vesiculäratmen ohne Rasselgeräusche, sonst vorn und seitlich reines weiches Vesiculäratmen. Hinten ist links die Spitze ebenfalls leicht gedämpft, sonst überall lauter Lungenschall. Über der Dämpfung hört man ein dem bronchialen Typus sich näherndes Atmen, sonst überall reines Vesiculäratmen, nirgends Rasselgeräusche. Patient hustet nur ganz selten und expectoriert ein spärliches schleimig-eitriges geballtes Sputum (knapp 1/3 Esslöffel in 24 Stunden).

Herz: Spitzenstoss sicht- und fühlbar im fünften JCR. innerhalb der l. Mml. Relative Herzdämpfung: dritte JCR., Medianlinie, Spitzenstoss. Herztöne leise, aber rein. Das Abdomen ist ein wenig gewölbt, nirgends druckempfindlich, überall tympanitisch schallend. Die absolute Leberdämpfung geht von der sechsten Rippe bis zum Brustkorbrand. Die Leber ist respiratorisch verschieblich und palpabel. Der Magen schliesst über dem Nabel, die Milz ist weder palpatorisch noch percutorisch vergrössert. Druck in der Nierengegend ist nicht empfindlich. Der Harn ist klar, hat Farbe V 5, Menge 500, spezifisches Gewicht 1025. Patient gibt an, dass derselbe merkwürdig langsam ausfliesse, dass er es auch durch Drücken nicht beschleunigen könne, dagegen fühlt er den Urinabgang deutlich. Stuhl regelmässig. Appetit ordentlich. Durst nicht gesteigert. Schlaf ordentlich.

Diagnose: *Myelitis compressiva tuberculosa lumbalis. Tuberculosis vertebrae lumbalis I.*

Krankengeschichte. 21. IX. 90. Patient erhält den Chapmanschen Eisbeutel. Da er nicht gut darauf liegen kann, wird derselbe wattiert.

2. X. 90. Patient klagt über lebhaftes Gürtelgefühl.

6. X. 90. Patient gibt Schmerzen an in den gelähmten Beinen, die blitzartig nach unten ausstrahlen. Muskulatur entschieden atrophisch. Sensibilitätsgrenze in Nabelhöhe. An der Wirbelsäule nichts nachweisbar.

12. X. 90. Patient klagt, dass ihm die Beine spontan heraufgezogen würden, die dem Patienten wieder gestreckt werden mussten. Oberschenkelmuskulatur stark gespannt.

16. X. 90. Starke Schmerzen in den Beinen und Gürtelgefühl. Sensibilität nicht stärker alteriert als bei der Aufnahme.

23. X. 90. Patient kann die Beine absolut nicht mehr bewegen. Rechts fühlt er wie früher, links eine Zone etwas unter Nabelhöhe, wo er Berührungen mit der Nadel gar nicht mehr fühlt. Von Seite des Rectum und der Blase keine Störungen.

22. XI. 90. Patient vermag jetzt Berührungen der Füsse im Unterschenkel nur sehr mangelhaft zu localisieren; die Sensibilität ist beiderseits beträchtlich herabgesetzt, links mehr als rechts, während links der Patellarreflex weit stärker als rechts ist.

24. XI. 90. Patient hat gestern über Zucken in den Beinen geklagt. 0,03 Codëin bringt ihm Ruhe. Er erhält 0,001 Tuberculin. Nach 5½ Stunden Temperatursteigerung, die bis auf 39,5° anhält, während Patient sonst nie fieberte, Pulsbeschleunigung, vermehrte spontane Schmerzhaftigkeit im Kreuz, Druckempfindlichkeit des ersten und zweiten Lendenwirbels, Frösteln, Gefühl von Trockenheit auf der Zunge, rechts starker Schweiss, weniger Zuckungen in den Beinen.

26. XI. 90. Diese Nacht waren die Zuckungen wieder heftiger. Husten und Auswurf ist nicht vermehrt. Temperatur wieder normal. Patient erhält 0,001 T. und reagiert ähnlich, doch weniger allgemein. Die Schmerzen in den Beinen nehmen aber zu.

28. XI. 90. Patient reagiert gestern auf 0,001 ähnlich: nur schwächer. Heute auf 0,002 T. abends 5 — 8 Uhr heftiger Schüttelfrost und nachher Hitzegefühl. Temperatur und Puls bis 40,1° und 132. Während des Fiebers keine Zuckungen in den Beinen und Schlaf bis morgens 3 Uhr. Patient kann auf Aufforderung kleinere Flexionen in beiden Kniegelenken sowie Rotationen der ganzen Extremitäten machen. Zehen nicht bewegt. Bewegungen durch reflectorische Zuckungen verstärkt. Am Morgen vor der Injection ist am l. Kleinfinger auf der Dorsalseite, wo die Haut bis jetzt etwas rissig war, stellenweise kleienförmig schuppte, stellenweise mit bis kirschkerngrossen, schmutziggrauen Borken besetzt war, jetzt deutlich Druckempfindlichkeit, Schwellung und Rötung der Haut, die während des Fiebers zunimmt.

30. XI. 90. Gestern auf 0,002 Tub. keine deutliche Reaction, etwas Frieren, heute auf 0,003 T. keine subjective Reaction. Der Stuhl kann vom Patienten nicht lange angehalten werden. Die Rotationen der untern Extremitäten beruhen auf unwillkürlichen Zuckungen der Rotatoren. Appetit schlechter.

3. XII. 90. Nachdem die Injection vom 1. 0,003 T. nur geringe Reaction geliefert, bleiben die gestrige von 0,003 und heutige von 0,004 wirkungslos.

6. XII. 90. Injection vom 4. 0,005 ohne grosse, 0,005 vom 5. ohne Reaction, 0,006 von heute verursachen neben Fieber etwas Frieren im Rücken abends 7 Uhr.

13. XII. 90. Patient reagiert auf 0,006 täglich nur noch schwach. Patient hat seit den Injectionen Schmerzen im ersten Lendenwirbel. Die untern Extremitäten sind contracturirt. Patient kann die Beine nicht spontan bewegen. Der Lupus an der Hand zeigt nie eine eigentliche Secretion, wohl aber Rötung. Im Sputum waren beim diesmaligen Spitalaufenthalt nie Tuberkelbacillen nachweisbar. Patient wird auf seinen Wunsch und sein Risico entlassen.

35.

N. N., Landwirt, 53 Jahre alt, aus Uhwiesen, wird am 10. XII. 91 ins Kantonsspital aufgenommen.

Anamnese. Beide Eltern sind gestorben, woran ist unbekannt. Ein Bruder starb an Lungenschwindsucht vor zwei Jahren, zwei sind gesund. Mit 15 Jahren machte Patient eine Lungenentzündung durch. Seitdem war Patient nie krank. Im Juni bekam Patient Husten und Auswurf und wurde matt. Er musste seine Arbeit aufgeben. Gegen den Herbst besserte sich sein Zustand etwas, um im November eine starke Verschlimmerung zu erfahren. Der Appetit nahm immer mehr ab. Patient konnte das Zimmer nicht mehr verlassen und meldete sich zur Aufnahme ins Spital.

Status praesens. Mittelgrosser, ziemlich kräftig gebauter, für seine Jahre senil aussehender Patient mit normaler Körpertemperatur. Der Puls, an der Axillaris gefühlt, regelmässig, etwas schwer zu unterdrücken, nicht besonders beschleunigt, kann an der Radialis nur ab und zu, an der tibialis nicht gefühlt werden, an der poplitaea nur undeutlich. Zehen und Finger etwas kalt, nicht atrophisch. Reflexe erhalten, Motilität und Sensibilität erhalten. Starker Gerontoxon. Gebiss defect. Zunge belegt, feucht. Stimme etwas heiser, keine Drüsenschwellungen. Thorax breit, etwas flach, verknöchert und selbst in den untersten Partien starr. Die Atmung ruhig, abdominal.

Über der r. fossa supraclavicularis, sowie im ersten und zweiten JCR. rechts vorn Dämpfung, in der Mammillarlinie von der fünften Rippe an wieder bis 3 *cm* über den Brustkorbrand hinaus. (Leber wegen starker Spannung der Bauchdecken nicht deutlich palpabel.) Im übrigen rechts seitlich und links vorn und seitlich lauter, nicht tymp. Percussionsschall. Man hört rechts oben über der Dämpfung, sowie in der Axillargrube neben leisem Vesiculäratmen etwas Schnurren und am letztern Orte zuweilen hellklingende, mittel- bis grossblasige feuchte Rasselgeräusche. In der l. Seite hört man zwischen hinterer und vorderer Axillarlinie im fünften JCR. unbestimmtes Atmen und mittelblasige, feuchte, schwach klingende Rasselgeräusche, sonst überall vorn und seitlich reines Vesiculäratmen. Hinten ist die r. Spitze leicht gedämpft,

alles übrige zeigt normal lauten Schall. Überall Vesiculäratmen, das über beiden Spitzen etwas leise tönt.

Herz: Spitzenstoss nicht sicht-, aber fühlbar im fünften JCR. innerhalb der l. Mml. Herzgrenzen normal. Herztöne etwas dumpf, aber rein. Die Abdominalorgane bieten nichts besonderes dar. Appetit ordentlich, Durst nicht gesteigert. Keine Albuminurie. Stuhl etwas angehalten. Schlaf durch Husten gestört. Patient expectoriert ein schleimig-eitriges Sputum.

Diagnose: *Tuberculosis pulmonum.*

Krankengeschichte. 13. XII. 90. Patient hat Tuberkelbacillen im Sputum; erhält 0,001 Tub., und hat sehr schwache, kaum zu erkennende Reaction.

16. XII. 90. Patient erhielt am 14. 0,002, gestern 0,003, heute 0,004 T. ohne jede Reaction, schwitzt aber nachts, was er vorher nicht getan.

20. XII. 90. Patient erhielt am 17. 0,005, am 18. 0,006, hat aber erst auf 0,008 gestern eine Reaction, die sich nur in Temperaturerhöhung ausdrückt. Heute auf 0,008 T. keine Reaction. Man hört in beiden Spitzen deutlich dumpfes Knattern.

22. XII. 90. Gestern 0,009 T. mit geringer Reaction. Nachts während einer halben Stunde kolikartige Leibschmerzen. Heute 0,009 T. ohne Reaction.

7. I. 91. Patient erhielt am 22., 24., 26. 0,009 T. mit Reaction, am 28. ohne, am 30. 0,010 T. mit, am 1. und 3. dieselbe Dosis ohne jede Reaction (die Reaction drückt sich jeweils nur durch Fieberbewegung aus). Am 5. 0,015 T. ohne starke, heute 0,020 mit etwas stärkerer Reaction. Nachmittags Frösteln und über der r. Spitze mehr Schnurren zu hören. An den Zwischentagen ist Patient fieberfrei.

22. I. 91. Patient erhielt am 10., 12., 14., 16. je 0,020 mit schwacher Reaction, am 18. und 20. 0,025 ebenfalls mit fast keiner Reaction, heute 0,040 ohne Reaction, im Sputum sind immer viel Tuberkelbacillen.

6. II. 91. Patient erhielt am 24. und 26. 0,060 mit, am 28. ohne Reaction, am 30. 0,080, am 1. und 3. 0,100 Tub. ohne Reaction. Nach der gestrigen Injection von 0,15 T. vermehrter Husten, Beklemmung auf der Brust, abends Brechen, Übligkeit, Temperatursteigerung. Im ersten und zweiten JCR. rechts vorne hörte man Bronchialatmen und Knattern, dasselbe in der r. Spitze, die deutlich gedämpft ist, heute morgen hört man nur noch über der Spitze Knattern. Dämpfung weniger intensiv. Die Menge des Sputum war etwas vermehrt.

10. II. 91. Patient erhielt am 7. 0,15 ohne Reaction, gestern 0,20 mit geringer Reaction.

11. II. 91. Patient hat stechende Schmerzen im l. Hypochondrium ohne objectiven Befund. In der r. Spitze status idem wie am 6., über der

l. schlürfendes Vesiculäratmen. Das Sputum ist etwas zäh, schleimig eitrig, nicht geballt. Injectionen ausgesetzt.

18. II. 91. Man hört auch über der l. Spitze klingendes Rasseln. Die Schmerzen im l. Hypochondrium haben nachgelassen. Der Auswurf ist etwas vermehrt.

26. II. 91. Patient war seit einigen Tagen schmerzfrei und stand auf, erhielt gestern 0,20 Tuberculin. Darauf nach 6 Stunden ein heftiger Schüttelfrost, stark erhöhte Körpertemperatur und Pulsbeschleunigung und sehr unregelmässige Herzaction. Keine Localreaction. Heute morgen wieder normaler Zustand und mittags sogar subnormale Temperatur.

28. II. 91. Patient verlässt das Spital. Das Körpergewicht nahm zuerst zu, dann wieder ab. Die Menge des Auswurfs hat wenig zugenommen. Die Menge der Rasselgeräusche hat abgenommen. Beide Spitzen sind leicht gedämpft.

36.

Jungfrau N. N., Weberin, 19 Jahre alt, aus Thalweil, wird am 1. X. 90 ins Kantonsspital Zürich aufgenommen.

Anamnese. Patientin ist schwer hereditär belastet. Eltern leben zwar noch. Patientin war bis dato immer gesund und blühend. Patientin hatte vor einem Jahr einen cariösen Zahn ziehen lassen, es blieb ein Abscess, der sich auf den Gaumen hinüberzog. Sie schluckte den Eiter beständig herunter und verdarb sich dadurch den Appetit. Patientin bekam nun im Frühjahr Husten und Auswurf und da sich das nicht besserte, meldete sie sich zur Aufnahme.

Status praesens. Kleine gracil gebaute Patientin von ordentlichem Ernährungszustand, aber blasser Gesichtsfarbe. Sensorium frei. Patientin klagt über Appetitlosigkeit und lästigen Husten. Pupillen sehr weit, reagieren prompt auf Lichteinfall. Zunge feucht, leicht grau belegt. An Stelle des ersten Molaren oben links eine tiefe Lücke, aus der sich gelbgrüner Eiter ausdrücken lässt. Die Schleimhaut des harten Gaumens ist auf dieser Seite von ihrer knöchernen Unterlage abgehoben, Druck auf die Knochen nicht empfindlich. Am Racheneingang sonst nichts abnormes.

Die Percussion der Lungen ergibt vorne in beiden Fossae supraclaviculares rechts leichte, links deutlichere Dämpfung; rechts folgt vom ersten bis sechsten JCR. lauter normaler Schall, während links im ersten JCR. absolute Dämpfung gefunden wird, die sich im zweiten JCR. etwas aufhellt und dann in die Herzdämpfung übergeht. In der rechten Spitze hört man ziemlich scharfes Vesiculäratmen, mit sehr spärlichen grossblasigen klingenden Rasselgeräuschen, vom ersten JCR. bis zur Lebergrenze lautes reines Vesiculäratmen. Links ist in der Spitze das Atemgeräusch bronchial zum Teil verdeckt durch sehr zahlreiche mittel- und grossblasige Rasselgeräusche, dasselbe

im ersten und zweiten JCR. Hinten in der Fossa supraspinata ist rechts der Schall eine Spur gedämpft, links etwas höher als rechts bis zum fünften BW, nach unten zu fast beidseitig normal. Das Atmungsgeräusch ist rechts hinten über der Spitze vesiculär mit spärlichen inspiratorischen mittleren Blasen, links bis zum fünften BW hinab bronchial, durch zahlreiche gross- und mittelblasige klingende Rasselgeräusche etwas verdeckt, sonst beidseitig scharf vesiculär ohne Rasselgeräusche. Der Spitzenstoss ist deutlich sicht- und fühlbar im fünften JCR. in der l. Mml., die Herzdämpfung ist normal, die Herztöne sind über der aorta und tricuspidalis rein, über der mitralis hört man hie und da ein leises systolisches Geräusch, das über der pulmonalis constanter erscheint. Das Abdomen ist gut gewölbt und gibt überall tymp. Schall. Die Leber reicht bis zum Brustkorbrand, ist nicht palpabel, der Magen und Milz nicht vergrössert. Der Harn enthält kein Eiweiss. Stuhl ist angehalten. Schlaf gut. Appetit schlecht. Durst nicht vermehrt. Patientin hustet häufig, hat aber keinen Auswurf.

Diagnose: *Tuberculosis pulmonum.*

Krankengeschichte. 2. X. 90. Patientin erhielt Benzosol. Im Auswurf finden sich viele Tuberkelbacillen. Patientin fiebert fast täglich.

15. X. 90. Patientin hat sich ordentlich erholt, hat bessern Appetit und hustet weniger.

4. XI. 90. Patientin erholt sich immer mehr.

25. XI. 90. Links vorn im ersten und zweiten JCR. hie und da deutlich Wintrich'scher Schallwechsel, Bronchialatmen und klingende, zum Teil grosse Blasen.

13. XII. 90. Patientin erhielt 0,001 T. ohne deutliche Reaction, da Patientin schon vorher fiebert.

21. XII. 90. Patientin erhielt am 14., 15., 16., 17. und 18. 0,001. Mehrmals Temp. über 39,0°, dazu Erbrechen. Beide Erscheinungen aber auch schon früher. Sie erhielt am 19. und gestern 0,002. Wegen stark gesteigertem Hustenreiz werden die Injectionen ausgesetzt. Auswurf nicht vermehrt.

24. XII. 90. Patientin hat seit Aussetzen bedeutend weniger gehustet. Auch hat sich der verschlechterte Appetit wieder gehoben. Über dem rechten Oberlappen hört man jetzt überall Knattern. Patientin erhielt wieder 0,002 Tub. ohne deutliche Reaction.

3. I. 91. Patientin erhielt am 27. 0,003, gestern 0,006 T. ohne deutliche Reaction, doch erbrach Patientin gestern Abend zwei mal 6 und 10 Stunden post. inj.

5. I. 91. Über der linken Lunge vorne überall intensive Dämpfung, links seitlich bis zur vierten Rippe, im ersten JCR. deutliche Tympanie. Daselbst metallisch klingende, grosse, helle, feuchte Blasen mit amphorischem

Atmen, dasselbe in der linken Axillargrube. Über der rechten Spitze expiratorisches Giemen. Links hinten Dämpfung bis zum angulus scapulae herab. Oberhalb der spina scapulae Knattern und unbestimmtes Atmen. In dem Interscapularraum oben lautes, unten leises Bronchialatmen, oben auch rechts. Patientin erhält 0,008 Tub. ohne deutliche Reaction.

7. I. 91. Heute keine Injection. Über der rechten Fossa supraspinata abends ziemlich lautes Bronchialatmen. Jetzt auch im zweiten JCR. links amphorisches Atmen.

20. I. 91. Patientin erhielt am 8., 10., 12., 14., 16. und 18. 0,010 T ohne Reaction und heute ebenso 0,012. Die Menge des Sputum wechselt verschieden. Man hört jetzt über der ganzen linken Seite amphorisches Atmen, Percussion gedämpft. Im Sputum finden sich massenhaft Tuberkelbacillen z. T. stellenweise in grossen Haufen gruppiert.

6. II. 91. Patientin erhielt am 22. 0,015, am 25., 28., 1. 0,020 und gestern 0,025 T. ohne sichere Reaction. Heute hat das Bronchialatmen auch in der rechten Spitze bereits amphorischen Beiklang. Im Urin spurenweise Eiweiss. Seit 2 Tagen Heiserkeit. Epiglottis etwas geschwollen und gerötet, desgleichen die aryepiglottischen Falten, Aryknorpel, Taschen- und wahren Stimmbänder. Das rechte Stimmband etwas dicker als das linke; normale Beweglichkeit, keine Ulcerationen.

28. II. 91. Patientin erhielt am 9. 0,025, ebenso am 11., am 13. 0,030, am 16., 21., 23. 0,050 ohne deutliche Reaction. Am linken Taschenband sitzt nun eine grosse Ulceration mit zwar frisch granulierenden Rändern, aber doch schmierig belegtem Grund. Patientin hat jedesmal nach den Injectionen starke Atemnot. Die Heiserkeit nimmt zu.

1. III. 91. Patientin wird auf ihren Wunsch entlassen. Seit den Injectionen rapide Verschlechterung. Status der Lungen wie am 6. II., aber dazu jetzt noch rechts im zweiten JCR. amphorisches Atmen.

37.

N. N., Tapezierer, 35 Jahre alt, aus Aussersihl, wird am 31. X. 90 ins Kantonsspital aufgenommen.

Anamnese. Der Vater starb an Phtise, die Mutter an Sepsis, ein Bruder starb an Haemoptoe, einer leidet an Knochenfrass, zwei sind gesund. Patient war bis vor 3 Jahren gesund, hatte dann Gelenkrheumatismus, war wieder bis Winter 89—90 gesund, bekam heftige Durchfälle, die er auf Kupfervergiftung zurückführte; dann trat die Influenza dazu und er erholte sich nur langsam, als er an Ostern zum zweiten Mal von Influenza ergriffen wurde. Seither erholte er sich trotz Luftveränderung und Aufenthalt in einem Krankenhaus nicht mehr, sondern Husten und Mattigkeit nahmen zu.

Status praesens. Grosser, kräftig gebauter, gut genährter Patient mit nicht erhöhter Körpertemperatur. Puls ziemlich kräftig, regelmässig, nicht

beschleunigt. Sensorium frei. Pupillen weit, reagieren träge. Conjunctiven ohne Besonderheiten. Zunge feucht, grau belegt. Rachenorgane intact. Stimme etwas belegt momentan, doch behauptet Patient, sonst nicht heiser zu sein. Aufsitzen verursacht Hustenanfälle.

Thorax etwas flach, sonst gut gebaut, elastisch. Atmung ruhig, vorwiegend costal, geschieht links etwas ausgiebiger als rechts. Die Percussion ergibt über beiden Spitzen vorn, namentlich rechts, etwas verkürzten Schall. Rechte Axillargrube deutlich gedämpft, sonst beiderseits vorn und seitlich normal lauten Schall. Über beiden Spitzen hört man abgeschwächtes Vesiculäratmen, rechts mit leisem Knistern, dito in der Axillargrube, links mit reichlichem groben Crepitieren; sonst überall reines Vesiculäratmen. Auch hinten sind beide Spitzen gedämpft und die linke bei der Percussion schmerzhaft, sonst lauter Schall. Der auskultatorische Befund stimmt mit dem vordern, über dem linken Unterlappen hört man dazu reichliche feuchte, kleine bis mittelblasige, nichtklingende Rasselgeräusche.

Herz: Spitzenstoss sicht- und fühlbar im fünften JCR. einwärts der linken Mml., ist etwas verbreitert, nicht hebend. Herzgrenzen und -Töne normal.

Die absolute Leberdämpfung geht von der sechsten Rippe bis zum Brustkorbrand, die Leber ist nicht palpabel. Magen und Milz nicht als vergrössert nachzuweisen. Etwas Ileocoecalgurren. Abdomen etwas druckempfindlich in der Tiefe zwischen Nabel und der spina oss. il. ant. sup. Stuhlgang etwas vermehrt, dünn. Harn klar, enthält kein Eiweiss. Appetit ordentlich, Durst etwas vermehrt, Schlaf schlecht. Patient hustet und wirft wenig schleimig-eitriges Sputum aus und klagt über diffuse Schmerzen im Rücken, beiden Unterschenkeln und Händen.

Diagnose: *Tuberculosis pulmonum duplex.*

Krankengeschichte. 5. XI. 90. Patient erhält ferr. lact. c. arsen., im Sputum findet man wenig Tuberkelbacillen.

25. XI. 90. Patient erhielt gestern 0,001 Tub., reagiert nicht, ausser mit etwas Brechreiz und anfallsweisem Husten und Schmerz an der Injectionsstelle am Rücken.

29. XI. 90. Patient erhielt am 26. 0,002, am 27. 0,003, am 28. 0,004, heute 0,005 T. ohne je mit Temperatursteigerung zu antworten. Der Appetit ist etwas geringer, und etwas Nachtschweiss aufgetreten. Patient hat dünne Stühle. Im Sputum mehr Bacillen häufchenweise. In der Tiefe der Brust spontane Schmerzen ohne objectiven Befund. Vermehrter trockener Husten.

3. XII. 90. Patient erhielt am 30. 0,006, am 1. 0,007, am 2. 0,008 Tub., hatte darauf zum ersten Mal ganz deutliche Reaction, Temperatursteigerung und Pulsbeschleunigung, vermehrten Husten und Auswurf, Abgeschlagenheit im Körper, objectiv an den Lungen keine weitern Veränderungen. Im Sputum werden nur spärliche Tuberkelbacillen ohne Besonderheiten gefunden. Heute auf 0,008 T. geringe Reaction.

4. XII. 90. Patient erhielt 0,009 T. und klagte über Brechreiz und brach zwei Mal ganz minime Mengen Speisebrei. Sonst keine Reaction.

9. XII. 90. Patient erhielt am 5. 0,010, am 6. 0,015, am 7. 0,020, am 8. 0,025, ebenso heute, ohne zu reagieren, ausser mit nächtlichem Schweissausbruch in den letzten zwei Nächten. Er klagt über starke spontane stechende und Druckschmerzen rechts unten seitlich.

12. XII. 90. Patient erhielt am 10. 0,030, gestern 0,035 T., hatte wieder Schweiss nachts 10 Uhr, dazu aber weniger Husten; vermehrter dünner Stühle wegen werden die Injectionen ausgesetzt und Patient erhält Benzosol.

18. XII. 90. Seit dem Aussetzen der Injection haben die dünnen Stühle aufgehört und der Auswurf an Menge täglich abgenommen. Patient gibt an, dass ihm vor Anwendung der Injectionen wohler gewesen sei, auch müsse er jetzt mehr husten und sei müder als früher.

23. XII. 90. Patient klagt wieder über stechende Schmerzen auf der rechten Brustseite. Der objective Befund ist wie damals.

3. I. 91. Patient erhielt am 28. 0,003, am 30. 0,006, am 1. 0,010, heute 0,030 ohne Reaction. Patient gibt an, dass er seit Wiederbeginn der Injectionen weniger husten müsse als früher. Auswurfmenge dieselbe. Über der linken Spitze hört man nur etwas Schnurren bei Vesiculäratmen, wenig Dämpfung, ebenso rechts. Subjectives Wohlbefinden. Die stechenden Schmerzen sind nie mehr aufgetreten.

5. I. 91. Auf die heutige Injection von 0,030 T. vermehrter Durst, etwas Durchfälle, Kopfschmerzen und etwas Schwerbeweglichkeit im Genick. Stechende Schmerzen zwischen den Schultern und beschleunigte Atmung, mehr Husten und Auswurf. Dämpfungen etwas intensiver, auch etwas mehr Rasseln.

8. I. 91. Patient erhält heute 0,050, nachdem er in den Zwischentagen alle obigen Symptome nicht mehr gezeigt. Keine Temp.- und Pulsreaction. Schmerzen im Kopf, rechter Schulter und Unterschenkeln. Abends Hitzegefühl, kein Schüttelfrost, kein Schweiss. Über dem linken Unterlappen immer noch etwas Schnurren.

9. I. 91. Heute ohne Temperatursteigerung und Injection heftiger Schüttelfrost von 7—1/211 Uhr morgens. Abends etwas Kopfschmerz. Kalte Füsse, sonst subjectives Wohlbefinden. Objectiv ist nichts nachweisbar. Urin ohne Eiweiss.

22. I. 91. Patient erhielt am 11. 0,050, am 13. und 15. 0,060, am 18. 0,080 ohne jede Reaction. Gestern 0,100 Tub. Abends Kopfschmerz, mehr Husten, wenig Auswurf. Über der rechten Fossa supraspinata immer noch etwas Dämpfung, vorn im rechten Supra- und Infraclaviculartraum leises Knattern. Patient schläft diese Nacht schlecht, hat rheumatoide Schmerzen in beiden Beinen. Viel Durst. Im Sputum sind keine Tuberkelbacillen nachweisbar.

24. I. 91. Wiederholung derselben Dosis Tuberculin wurde nicht besser ertragen. Nie Temperaturerhöhung. Patient klagt noch am 25. morgens über Gliederreissen, trockenen Husten, Kopfschmerz, Stechen auf der Brust. Der Auswurf an Mengen gering, vorwiegend eitrig, zäh. Der Harn ohne Eiweiss. Lungen status idem. Am 26. vollkommenes Wohlbefinden.

3. II. 91. Patient erhielt am 27. und 29. 0,150, am 31. und 2. 0,200 T., hat dieselben Erscheinungen in geringerem Masse gezeigt. Das Sputum enthielt bei den letzten Untersuchungen keine Tuberkelbacillen mehr.

18. II. 91. Patient erhielt am 5., 7., 10., 12., 15. und 18. 0,20 T. ohne subjective und objective Reaction; periodische Sputumuntersuchungen ergaben jedesmal Fehlen von Tuberkelbacillen.

24. II. 91. Gestern erhielt nach fünftägiger Pause Patient wieder 0,2 T. und zeigte wieder Kopfschmerz, Müdigkeit, schlechten Schlaf. Aber der Husten und Auswurf waren nicht vermehrt. Keine Temperatursteigerung. In beiden Spitzen etwas Schnurren.

28. II. 91. Auf 0,25 gestern dieselben Erscheinungen wie am 23. dies. In 24 Stunden knapp 1/2 Esslöffel rein schleimigen Sputums. Im Auswurf werden constant Bacillen vermisst.

3. III. 91. Patient verlässt das Krankenhaus gebessert. Auswurf bacillenfrei. In der Nähe des linken untern Lungenrandes hinten und in der linken Spitze mittelgrosse reichliche Blasen, in der linken Spitze vorn beim Husten reichlich klingende Blasen. Das Körpergewicht hat zugenommen um 4—5 Kilogramm.

38.

N. N., Gärtner, 27 Jahre alt, aus Hottingen, wird am 5. IX. 90 ins Kantonsspital aufgenommen.

Anamnese. Keine hereditäre Belastung väterlicherseits, doch starb die Mutter an Phtise. Patient hatte in seiner Jugend Scharlach, war sonst gesund bis vor 14 Tagen. Plötzlich befiel ihn Kopfschmerz, Appetitlosigkeit, Schwäche, was sich immer steigerte, dazu Verstopfung, die gestern starkem Durchfall wich. Patient weiss keine Ursache für seine Krankheit. Er wurde als typhusverdächtig ins Spital geschickt.

Status praesens. Ziemlich grosser, kräftig gebauter Patient von im ganzen gutem Ernährungszustand. Die Haut fühlt sich heiss an (39,0°) und hat einen Stich ins icterische (kein Scleralicterus). Puls kräftig, dicrot, regelmässig (100). Zunge feucht, Rachenorgane intact. Schleimhaut etwas gerötet. Pupillen reagieren. Supraclaviculargruben etwas tief, daselbst der Schall leicht verkürzt, desgleichen in der rechten Axillargrube, sonst vorn und seitlich lauter normaler Lungenschall. Das Atmungsgeräusch ist überall vesiculär, über der rechten Spitze stark abgeschwächt, und hie und da mit Knattern untermischt, ebenso im ersten JCR. und in der r. Axillargrube. Hinten ist r. die Spitze

ebenfalls leicht gedämpft, sonst überall normale Verhältnisse; die Auscultation ergibt überall leises Vesiculäratmen.

Herzspitzenstoss etwa 2 *cm* innerhalb der l. Mml. im fünften JCR. sicht- und fühlbar, Herzgrenzen normal, Herztöne laut, kräftig und rein.

Abdomen wenig gewölbt, gibt überall tympanitischen Schall. Diffuses Darmgurren. Magen und Leber nicht vergrössert. Milz percutorisch nicht genau zu bestimmen, nicht deutlich palpabel. Harn etwas an Menge vermindert, enthält kein Eiweiss. Stuhl dünn, gelb. Durst vermehrt. Appetit ordentlich, Schlaf gut. Patient hustet hie und da und hat geringe Menge eines schleimig-eitrigen, mit Schaum bedeckten Sputums. Keine Roseolen.

Diagnose: *Typhus abdominalis. Tuberculosis pulmonum.*

Krankengeschichte. 9. IX. 90. Patient wird täglich 2 Mal gebadet. Die Schleimhaut des Pharynx ist immer stark gerötet. Auf der l. Tonsille eine mit Eiter gefüllte Crypte.

14. IX. 90. Patient hat auf 0,5 Calomel und 30 *gr* Ricinusöl keinen Stuhl bekommen. Mundschleimhaut hat jetzt weisslichen Zahnfleischbelag.

2. X. 90. Patient war 3 Tage fieberfrei, bekam heute zum ersten Mal Gries. Er ist stark obstipiert und erhält ein Glycerinclysma.

6. X. 90. Patient hat gestern wieder gefiebert, bekommt daher nur flüssiges. Keine Roseolen, keine Milzvergrösserung. Patient fühlt sich wohl.

21. X. 90. Patient hat hie und da etwas febricitiert. Er bekam meistens flüssige Kost.

23. X. 90. Patient hat auf feste Kost wieder mit Fieber geantwortet, ist blass, hat Appetit, Zunge rein.

3. XI. 90. Patient febricitiert immer und klagt über vermehrten Husten. Er hat zum ersten Mal eine grössere Menge Auswurf, ein geballtes, schmutzig-grau-eitriges Sputum, das ziemlich viel Tuberculbacillen enthält. In der r. Spitze neben der Dämpfung jetzt viele klein- bis mittelblasige nicht klingende Rasselgeräusche.

5. XI. 90. Patient hatte gestern Haemoptoe. Etwa 50 cm^3 schaumiges hellrotes Blut. Er erhält kalte Kost, Eispillen, Eisbeutel. Plumb. acet. c op.

6. XI. 90. Die Haemoptoe dauert an und hat gestern Abend von neuem exacerbiert. Patient hat Appetitlosigkeit.

24. XI. 90. Man hört über dem rechten Oberlappen wenig mittelgrosse Blasen, hinten am 3. bis 5. BW. über der spina scapulae rechts deutliches Bronchialatmen mit einzelnen klingenden Rasselgeräuschen. Sonst Status idem. Patient erhält 0,001 Tuberculin, reagiert mit etwas stärkerem Fieber und leichter Pulsbeschleunigung, vermehrtem Hustenreiz, Kratzen im Hals, etwas Blut bei vorher seit 4 Tagen blutfreiem Sputum, Hitzegefühl im Kopf und Druckempfindlichkeit der Injectionsstelle, was aber am folgenden Morgen verschwunden ist.

26. XI. 90. Patient erhält heute 0,001, reagiert nicht deutlich, klagt aber über krampfartige Schmerzen in den untern Extremitäten.

27. XI. 90. Die gestrige Injectionsstelle stark empfindlich, objectiv nichts. Im Sputum kein arterielles Blut mehr. Patient erhält 0,002 Tuberculin. Er hat Temperatur 38,8°. Schmerzen im rechten Schultergelenk. Percutorisch status idem, auscultatorisch weniger Rasseln. Im Sputum jetzt massenhaft Tuberkelbacillen.

1. XII. 90. Patient erhielt am 28. 0,002, am 29. 0,003, gestern 0,004 Tuberculin ohne starke Reaction. Gestern Nachmittag etwas Kopfschmerzen, hie und da Nasenbluten. Im Sputum einzelne hellrote Blutinseln. Heute das Sputum von derselben Beschaffenheit. Nachmittags während einiger Zeit Stechen auf der r. Seite. Wenig Husten, wenig Rasselgeräusche. Im Sputum keine Bacillen gefunden.

5. XII. 90. Patient erhält 0,004 und reagiert schwach, in gewohnter Weise. Nachdem auch am 3. keine Bacillen gefunden, sieht man wieder vereinzelte.

7. XII. 90. Patient erhielt gestern und heute 0,004 Tuberculin ohne deutliche Reaction. Im Sputum vereinzelte Bacillen.

12. XII. 90. Patient erhielt täglich bis gestern 0,004 Tuberculin und hatte je abends etwas Kopfschmerz, sonst geringe Reaction. Im Sputum täglich vereinzelte Tuberkelbacillen.

16. XII. 90. Patient erhielt am 13., 14., 15. und heute 0,004 Tuberculin, fieberte hoch dabei. Gestern Mittag von 1—3 Schüttelfrost. Im Sputum finden sich immer Tuberkelbacillen und heute einzelne arterielle Blutspuren. Injectionen ausgesetzt.

27. XII. 90. Lungen status idem percutorisch. Auscultatorisch sehr wenig Rasseln, nur in der r. Axillargrube lautes Knattern. Patient fiebert täglich.

31. XII. 90. Im Sputum immer noch Tuberkelbacillen. Patient erhält 0,004 Tuberculin ohne deutliche Reaction.

5. I. 91. Patient erhielt am 2. I. 0,008 Tuberculin und reagierte mit 39,0°, was er auch früher schon an injectionsfreien Tagen hatte. Im Sputum immer noch Tuberculbacillen.

14. I. 91. Patient hat am Zungenbändchen leichte Erosionen, erhält 0,008 Tuberculin, reagiert mit 39,7° und 120.

19. I. 91. Patient erhielt noch am 16. 0,008 Tuberculin mit geringerer Reaction, fiebert jetzt geringer als früher. Rechts hinten verkürzter Percussionsschall bis zum angulus scapulae, dazu Bronchialatmen und wenig Schnurren. Vorn rechts Spitze in ersten JCR. und Axillargrube gedämpft, dazu spärliches Knattern. Körpergewicht nimmt stark zu. Im Sputum immer etwas Blut. Patient erhält extr. fluid. Hydr. canad.

26. I. 91. Im Sputum werden immer Tuberkelbacillen gefunden.

3. II. 91. Patient erhielt 0,005 Tuberculin und reagierte etwas, ist sonst an den übrigen Tagen meist fieberfrei.

13. II. 91. Patient sieht blühend und wohlgenährt aus und hat nach Aussetzen der Injectionen wesentlich zugenommen. Über der r. Lunge hört man nur sehr wenig klingende Rasselgeräusche an den oben bezeichneten Orten. Im Sputum immer Tuberkelbacillen. Patient wird entlassen.

39.

N. N., Postconducteur, 39 Jahre alt, aus Zürich, wird am 6. I. ins Kantonsspital aufgenommen.

Anamnese: Keine hereditäre Belastung nachweisbar. Patient war immer gesund. Vor 2 Jahren musste er sich bei Besorgung des Nachtschnellzugspostdienstes überanstrengen. Es wurde damals eine Spitzeninfiltration constatiert und Patient machte eine Luftkur. Im Herbst 89 nahm er seine Beschäftigung wieder auf. Es ging leidlich, bis ihn die Influenza ergriff. Auch hievon wieder hergestellt, bekam er im Frühjahr vomitus matutinus ohne potator zu sein; der Appetit nahm ab. Den Sommer durch trotzte er der Affection. Im Herbst consultierte er einen Arzt, der Veränderungen an der Lunge fand und ihn erfolglos wegen seines Magenleidens behandelte. Er liess sich daher schliesslich hier aufnehmen.

Status praesens. Ziemlich grosser, schlanker, etwas abgemagerter Patient mit normaler Körpertemperatur. Puls 90, regelmässig, wenig gefüllt, aber ordentlich gespannt. Sensorium frei. Patient klagt über Kräfteverfall und Appetitlosigkeit. Conjunctiven blass. Pupillen reagieren. Die Zunge ganz wenig graulich belegt. Sonst an Kopf und Hals nichts besonderes. Atmung ruhig, costo-abdominal, beiderseits gleich stark. Thorax etwas flach, lang, elastisch. In der rechten fossa supraclavicularis eine flache, links eine bohnengrosse Drüsenschwellung.

Der Percussionsschall ist vorne, seitlich und hinten überall laut, beiderseits gleich, nicht tympanitisch. In beiden Axillargruben starke Schweissabsonderung. Über der l. Lunge hört man überall Vesiculäratmen, das in der fossa supra- und infraclavicularis, sowie axillaris und supraspinata abgeschwächt und unrein, am untern Rande hinten zwischen Wirbelsäule und Scapularlinie mit reichlichen mittelblasigen, nicht klingenden Rasselgeräuschen untermischt ist. Über der r. Lunge hört man ebenfalls Vesiculäratmen, das oben an denselben Stellen wie links abgeschwächt und unrein, und von Schnurren am Ende des Exspiriums und Anfang des Inspiriums begleitet ist.

Herzspitzenstoss weder deutlich zu sehen noch zu fühlen. Herzgrenzen normal. Herztöne ziemlich laut und vollständig rein.

Das Abdomen ist mässig gewölbt. Die absolute Leberdämpfung geht von der sechsten Rippe bis zum Brustkorbrand. Milz nicht vergrössert. Bei der Percussion der Ileocoecalgegend etwas stechender Schmerz. Die grosse

Curvatur des Magens reicht im unaufgeblähten Zustand bis dicht an den Nabel, bei der Palpation des Magens hört man auf grosse Distanz lautes Plätschern. Nirgends ein Tumor zu finden. Fussclonus, Patellar-, Hoden-, Bauchreflex erhalten. Starke Atrophie der Muskeln der Hand, Finger etwas vorwärts gebeugt, sind schwer ganz zu strecken. Kraft in beiden Händen dieselbe.

Appetit und Schlaf ordentlich, starke Obstipation, keine Albuminurie. Wenig Husten, kein Auswurf.

Diagnose: *Gastroectasia. Tuberculosis pulmonum. Tuberculosis intestinorum.*

Krankengeschichte. 9. I. 91. Der Magen reicht im aufgeblähten Zustande rechts und links bis in die Axillarlinie, nach unten bis zum Nabel. Patient erhält 0,001 Tuberculin und reagierte sehr stark mit Fieber und Pulsbeschleunigung.

15. I. 91. Patient erhielt am 12. 0,001 ohne, gestern 0,002 Tuberculin mit Reaction. Heute morgen befand sich Patient schlecht und brach 1 Liter, fühlte sich nachher aber wieder wohl.

27. I. 91. Patient erhielt am 16. 0,002 Tuberculin ohne, am 20. 0,004 mit, am 22. 0,004, am 24. 0,005, gestern 0,010 Tuberculin ohne Reaction. Er brach mehrmals unabhängig von den Injectionen, hatte einige dünne Stühle, was auf Salicylsäure etwas besserte. Heute über der Lunge etwas Dämpfung, über der r. Spitze vorn und hinten Schnurren, das dem Knattern nahe steht, in der l. Axillargrube deutliches spärliches Knattern, dazu oft etwas vermehrten Auswurf und Husten.

7. II. 91. Patient erhielt am 28. 0,015 ohne, am 1. und 5. 0,020 mit Reaction. Im Sputum fand man nie Tuberkelbacillen. Lungen status wie am 27. I. 91.

PS. Patient wird auf Wunsch entlassen. Körpergewicht dasselbe.

40.

N. N., Fuhrmann, 40 Jahre alt, aus Tuttwyl, wird am 4. XII. 90 ins Kantonsspital aufgenommen.

Anamnese. In der Familie ist keine Tuberculose nachweisbar. Patient machte als Kind Masern und Scharlach durch, war sonst immer gesund bis Neujahr 1890, wo ihm von einem Influenzaanfall Husten verblieb. Da dieser sich auch im Frühjahr nicht besserte, ging er nach Weissenburg, wo aber heftiges Fieber und Durchfälle ihn bald veranlassten, die Kur zu unterbrechen. Zu Haus verschwand innerhalb zwei Wochen das Fieber, doch blieb er sehr schwach und hatte viel Atemnot, so dass er für den Winter sich veranlasst sah, ins Krankenhaus zu gehen.

Status praesens. Mittelgrosser, kräftig gebauter Patient mit ordentlichem Fettpolster und normaler Körpertemperatur. Puls wenig beschleunigt, von

guter Qualität. Sensorium frei. Pupillen mittelweit, reagierend. An den Conjunctiven nichts besonderes. Zunge feucht, Rachenorgane intact. Thorax im ganzen gut gebaut, elastisch. Die Percussion ergibt vorne, seitlich und hinten überall lauten nicht tympanitischen Lungenschall. Man hört überall Vesiculäratmen, dazu über der r. Spitze reichliche feuchte, zum Teil schwach klingende, klein- bis mittelblasige Rasselgeräusche und über dem r. Unterlappen vereinzelte nicht klingende kleine Blasen. Die Herzgrenzen sind normal, der Spitzenstoss weder sicht- noch fühlbar, die Herztöne laut und kräftig und rein.

Das Abdomen ist gut gewölbt. An seinen Organen ist nichts abnormes nachweisbar. Dagegen multiple, zum Teil in Ketten angeordnete bis haselnussgrosse indolente Inguinaldrüsen beiderseits. Stuhl regelmässig, Harn klar, ohne Eiweiss. Allgemeinbefinden gut. Patient expectoriert eine mässige Menge schleimig-eitrigen, nicht deutlich geballten Sputums, die eitrigen Beimengungen sind zäh-klebrig.

Diagnose: *Tuberculosis pulmonis dextri.*

Krankengeschichte. 6. XII. 90. Rechts hinten findet sich heute in der Höhe des 9. B. W., etwa 8 *cm* von der Medianlinie entfernt an einer circa fünffrankenstückgrossen Stelle deutlich Bronchialatmen und im Anfang des Inspiriums etwas Knistern. Im Auswurf vereinzelte Tuberkelbacillen.

13. XII. 90. Patient erhält 0,001 Tuberculin, fiebert aber nicht.

23. XII. 90. Patient erhielt am 14. 0,002, am 15. und 16. 0,003 Tuberculin, am 17. 0,004, am 18. 0,005, am 19., 20., 21. 0,006, heute 0,007 Tuberculin. Er fiebert nicht jedesmal, gibt aber an, dass er an den Injectionstagen jeweils abends Hitze in den Beinen und Unbehagen fühle, während er gestern ohne Injection ganz wohl gewesen sei.

4. I. 91. Patient erhielt am 25. 0,007, am 27. 0,009, am 29. und 1. 0,012 mit der gewohnten geringfügigen Temperaturreaction, gestern 0,030, worauf er 39,0° hatte und Abends nach 7 Uhr heftige Kopfschmerzen und Hitzegefühl im ganzen Körper. Über der ganzen r. Lunge hörte man während der Reaction feuchte, klein- bis mittelblasige, stellenweise in der fossa supra und infraspinata etwas klingende Rasselgeräusche, nirgends deutlich Bronchialatmen. Heute wieder alter Status.

7. I. 91. Patient erhält wieder 0,030, hat 38,6°, verspürt aber ausser Nachtschweiss nichts. An den Zwischentagen ist er vollkommen fieberfrei.

15. I. 91. Patient erhielt am 10. und 12. dieselbe Dosis mit immer geringerer Reaction, gestern 0,040 Tuberculin. Er reagierte mit 39,0°, hatte einen Anfall von höchstem Lufthunger, war sehr aufgeregt, brachte kein lautes Wort heraus, atmete sehr beschleunigt und schwitzte sehr stark, war sehr congestionirt und entleerte viel mehr, schleimiges Sputum, hustete heftig. Die Spiegeluntersuchung ergab aber nur geringe Schwellung der falschen

Bänder, die den Eingang nicht verlegten. Auch an der Zunge nichts besonderes und nirgends Lungenoedem (nervöse Ursache?). Hinten unten rechts scharfes Vesiculäratmen.

24. I. 91. Patient erhielt am 16. 0,04, am 18. und 20. 0,05, am 22. und heute 0,07 ohne üble Zufälle mit geringer Reaction. Unter der r. Spitze die Dämpfung wieder fast verschwunden, die seit dem 16. herrschte. Hinten rechts unten ist das verschärfte Atmen weicher geworden. Dazu noch spärliche zerstreute, feuchte mittelblasige, nicht klingende Rasselgeräusche. Im Sputum nur vereinzelte Tuberkelbacillen. In der r. Spitze noch ziemlich viel dumpfes, leises Knattern. Patient verspürt heute von der febrilen Reaction gar nichts. Die Auswurfmenge ist sehr gering.

29. I. 91. Patient erhielt am 26. 0,07, am 28. 0,10 Tuberculin ohne Reaction. Es werden zum ersten Mal am hintern Ansatz beider Stimmbänder ein paar blassrote, leicht zackige Erhabenheiten bemerkt, die aber blass und rein sind. Die Stimme ist nicht belegt. Die Zacken legen sich bei der Phonation stellenweise übereinander.

3. II. 91. Patient erhielt gestern 0,15 T., hatte wieder Hitzegefühl in den untern Extremitäten und etwas Fieber.

11. II. 91. Patientin erhielt am 1. 0,15 ohne Reaction, am 5. 0,20 mit starker fieberhafter Reaction, am 7. 0,2 ohne, am 9. mit geringer Reaction. Das Körpergewicht hat seit den Inject. nicht zugenommen. Die rechte Spitze ist momentan gedämpft, man hört aber nur wenig Rasselgeräusche. Im Sputum vereinzelte Bacillen. Patient verlässt auf seinen Wunsch das Spital.

41.

Frau N. N., Hausfrau, 31 Jahre alt, aus Aussersihl, wird am 18. XII. 90 ins Kantonsspital aufgenommen.

Anamnese. Der Vater der Patientin starb an Typhus, die Mutter lebt, ebenso zwei Geschwister, vier sind früh verstorben, eines an Drüsenaffection. Patientin ist kinderlos, verheiratet, ihr Mann ist gesund, sie hat keine Aborte durchgemacht; mit 20 Jahren wurde sie regelmässig menstruirt. Sie war gesund bis vor vier Jahren, wo sie mit Husten, Auswurf, Engigkeit und Appetitlosigkeit erkrankte, was sie seither nie verliess, sondern bald stärker, bald schwächer auftrat. Haemoptoë hatte Patientin nie, nur letzten Sommer sollen sich einmal schwache Blutspuren gezeigt haben. Sie hatte hie und da Schmerzen in der linken Seite und Nachtschweisse und will sich nun nach der Kochschen Heilmethode behandeln lassen.

Status praesens. Mittelgrosse Patientin mit gracilem Knochenbau, stark geschwundener Muskulatur und sehr atrophischem Fettpolster. Die Haut ist glatt, trocken, nicht erhöht temperiert (37,0 °), ohne Exantheme. Puls leicht beschleunigt (92), regelmässig, ziemlich klein, von mittlerer Spannung.

Atmung ruhig, nicht beschleunigt, mehr costal. Patientin nimmt active Rückenlage ein, ist bei freiem Sensorium, klagt über Schmerzen in der linken Seite bis zum Hüftbeinkamm, und über Husten, macht mittelschwerkranken Eindruck. Das Gesicht etwas bräunlich, stark hectisch gerötet. An der Stirne etwas Chloasma. Pupillen beiderseits gleich, mittelweit, reagieren, Conjunctiven normal injiciert, Scleren etwas bläulich. Am Hals eine apfelgrosse, mittlere und rechtsseitige Struma. Der Thorax hat exquisit phtisischen Habitus, ist lang, hat breite, aber nicht vertiefte Intercostalräume, starken angulus Ludovici, ist auf Druck mässig elastisch, nicht schmerzhaft, links etwas stärker abgeplattet. An der Atmung beteiligen sich beide Seiten gleich. Fossæ supraclaviculares gleich stark eingesunken.

Der Percussionsschall über den Spitzen ist beiderseits nicht besonders laut, nicht tympanitisch; im 1. JCR. links ist der Schall eine Spur kürzer wie rechts, sonst beiderseits lauter, nicht tympanitischer Schall. Die untere Lungengrenze rechts vorn ist an der sechsten Rippe. In beiden Lungenspitzen hört man schwaches Vesiculäratmen und einzelne ziemlich dumpfe, mittelblasige, links deutlicher klingende, im 1. JCR. links ziemlich helle, nicht klingende Rasselgeräusche, sonst vorn überall reines Vesiculäratmen. In der linken Seite ist ziemlich lauter Lungenschall ohne Tympanie, überall Vesiculäratmen und hauptsächlich in den obern Partien einzelne trockene, nicht klingende Ronchi. In der rechten Seite lauter Schall und ganz reines Vesiculäratmen. Der Percussionsschall ist über der linken fossa supraspinata entschieden gedämpft, sonst hinten überall laut, links etwas kürzer als rechts. Über der rechten Fossa supraspinata Vesiculäratmen, auf der Höhe der Inspiration einzelne knackende, dumpfe, nicht klingende Rasselgeräusche, sonst rechts hinten reines Vesiculäratmen. In der linken fossa supraspinata sehr reiches Vesiculäratmen, hie und da ein mittelblasiges klingendes Rasselgeräusch, sonst links hinten das Vesuläratmen, überall von reichlichen, teils trockenen, teils feuchten, an einzelnen Stellen auch klingenden, mittelblasigen Rasselgeräuschen begleitet.

Herz: Spitzenstoss nicht deutlich zu fühlen. Relative Herzdämpfung l. Mml., 3. JCR., rechter Sternalrand. Die Herztöne sind ziemlich laut und rein. Das Abdomen ist gut gewölbt, nicht druckempfindlich und gibt überall tympanitischen Schall. Die Leber schliesst mit dem Brustkorbrand, ist nicht palpabel. Die Milz und der Magen sind nicht als vergrössert nachzuweisen. Nieren- und Blasengegend sind nicht druckempfindlich.

Der Appetit ist gestört, Durst nicht vermehrt, Schlaf wegen des Hustens gestört. Harn klar, eiweisslos. Stuhl gewöhnlich retardiert. Patientin hustet nachts und morgens ziemlich viel, schwitzt nachts ziemlich stark, bricht nicht, wirft eine mässige Menge schleimig-eitrigen, zum Teil geballten Sputums aus.

Diagnose: *Tuberculosis pulmonum duplex.*

Krankengeschichte. 20. XII. 90. Patientin erhält ferr. lact. c. arsen. Im Sputum wurden mässig viele Tuberkelbacillen gefunden. Patientin erhielt heute 0,001 Tub., ohne jede allgemeine oder locale Reaction.

23. XII. 90. Patientin erhielt gestern 0,002 T. um 10 Uhr, fühlte sich abends und heute Morgen matter, hat Schmerzen in den Gliedern, lokal links hinten unten mehr Rasselgeräusche und erbrach abends eine geringe Menge Speisebrei, dazu Temperatursteigerung. Heute wieder normale Temperatur.

24. XII. 90. Patientin fieberte auch gestern Abend und heute 53 Stunden nach der Injection höher als am ersten Tag, fühlt sich sonst ganz wohl.

27. XII. 90. Patientin erhielt gestern 0,003 und reagierte mit 39,7 und 116, leichter Schmerzempfindlichkeit an der Injectionsstelle. Husten und Auswurf nicht vermehrt, local keine Reaction.

30. XII. 90. Patientin erhielt gestern wieder 0,003 ohne subjective oder locale Reaction; etwas Fieber, doch starker Nachtschweiss. Am Larynx bis jetzt keine tuberkulöse Veränderung.

5. I. 91. Patientin erhielt am 31. 0,004, am 1. 0,005 ohne deutliche Reaction, gestern 0,007, hatte darauf Kopfschmerz und Schwindel und mehr Fieber. Kein vermehrter Husten, aber Schmerzen in den Knieen.

13. I. 91. Patientin erhielt am 6. 0,009, am 8. 0,010, am 10. 0,015 und gestern ebenso, reagierte mit wenig Temperatursteigerung und nur am 10. mit etwas Kopfschmerzen.

15. I. 91. Gestern erhielt Patientin zum drittenmal 0,015 Tub., reagierte darauf am stärksten (39,2 o), war nachts unruhig. An den Lungen status idem. Patientin hat an Körpergewicht etwas zugenommen, sieht besser aus als bei ihrer Aufnahme.

22. I. 91. Patientin erhielt am 16., 18., 20. und heute 0,015 und reagierte immer gleich wie vorher. Im Sputum findet man wenig Bacillen.

30. I. 91. Patientin erhielt am 24., 26. und 29. 0,020 mit derselben Reaction. An den Lungen sind die Rasselgeräusche etwas spärlicher geworden links hinten unten; im Auswurf fand man wieder etwas mehr Tuberkelbacillen als das letztemal.

7. II. 91. Patientin erhielt am 31., 2., 4. und 6. 0,02 T. mit denselben Erscheinungen, sie hat von cariösen Zahnstummeln her etwas Eitersecretion.

15. II. 91. Patientin erhielt am 8., 10. und 12. 0,02, gestern 0,03 T. mit demselben Erfolg. Auf Kali chloricum hat die Eitersecretion nachgelassen.

17. II. 91. Patientin wird auf ihren Wunsch entlassen. Gestern noch 0,030 T. Erscheinungen dieselben. In ihrem Zustand ist keine wesentliche Besserung eingetreten. Das Körpergewicht ist jetzt wieder wie bei ihrem

Eintritt. Der Appetit hat eher abgenommen. Über der linken Lunge sind die Veränderungen dieselben, über der rechten Lunge ist der Process entschieden weiter geschritten, indem man jetzt über der rechten Spitze vorn und hinten recht zahlreiche, mittelblasige, helle, klingende Rasselgeräusche hört neben etwas scharfem Vesiculäratmen. Im Sputum findet man nur wenig Tuberkelbacillen, gegen den Anfang ist keine wesentliche Abnahme derselben zu constatiren.

42.

N. N., Schreiner, landesfremd, 27 Jahre alt, wird am 5. III. 91 ins Kantonsspital aufgenommen.

Anamnese. Keine hereditäre Belastung ist nachweisbar. Patient war gesund bis zum 16. Jahr, eine von da an beginnende Lymphdrüsenvereiterung wird mit 18 Jahren am Hals operativ geheilt. Seit zwei Jahren hatte Patient mehrmals 3—4 Wochen dauernde Fieberanfälle und starke Nachtschweisse. So wurde er auch vor 14 Tagen befallen und meldete sich daher zur Aufnahme ins Spital.

Status praesens. Mittelgrosser, gracil gebauter Mann, mit dürftiger, schlaffer Muskulatur und geringem Panniculus. Haut trocken, blass, nicht erhöht temperiert (37,5°). Patient klagt über Schmerzen im Rücken. Wirbelsäule nirgends druckempfindlich. Stimme etwas belegt. Atmung ruhig, regelmässig, nicht beschleunigt. Puls regelmässig, klein und weich, 76. Mittelgrosse Struma, in der Nackengegend zwei weisse Narben. Thorax lang, schmal, flach, symmetrisch, verknöchert. Percussion vorn, seitlich und hinten laut, nicht tympanitisch, mit Ausnahme der linken fossa supraspinata. Stimmfremitus daselbst abgeschwächt, ebenso die Bronchophonie. Daselbst abgeschwächtes Vesiculäratmen, hie und da dumpfe, aus der Tiefe kommende, kleine und mittelgrosse Blasen; sonst überall reines Vesiculäratmen. Patient hustet selten, hat wenig schleimiges Sputum mit vereinzelten eitrigen Partien. Unten am proc. ensiformis finden sich drei strahlige Narben. Herzgrenzen und -Töne normal. Am Abdomen und Abdominalorganen nichts besonderes. Stuhl retardiert, Harn normal. Appetit schlecht. Schlaf ordentlich.

Diagnose: *Tuberculosis pulmonis sinistri.*

Krankengeschichte. 8. III. 91. Im Sputum werden keine Tuberkelbacillen gefunden. Patient erhält ferr. lact. c. arsen.

12. III. 91 Patient erhielt gestern 0,003 T., hat mit 39,8° reagiert und starker Pulsbeschleunigung. Heute hört man in der linken Fossa supraspinata spärliche, knackende Ronchi.

13. III. 91. Heute findet man im Sputum viel Tuberkelbacillen. Die Dämpfung der linken Spitze ist intensiver als früher.

17. III. 91. Patient ist reisefähig und wird deshalb als Ausländer wegen Platzmangel entlassen.

43.

N. N., Briefträger, 37 Jahre alt, aus Altorf, wird am 20. XII. 90 ins Kantonsspital aufgenommen.

Anamnese. In der Familie ist keine Tuberkulose nachweisbar. Patient war mit Ausnahme einer Fussverrenkung vor zwei Jahren immer gesund. Am 3. Januar 1890 musste er sich mit Husten, Dyspnœ und Kopfschmerz niederlegen und bekam im Februar, als er noch die Influenza aquirierte, heftige Blutstürze, die ihn sehr schwächten. Er konnte seinem Beruf seither nicht mehr nachgehen. Bald wurde auch die Stimme heiser und nach und nach aphonisch. Patient liess sich behufs Kochscher Behandlung ins Spittal aufnehmen.

Status praesens. Grosser, gracil gebauter Patient, mit schlaffer Muskulatur und mässigem Panniculus adiposus; die Haut ist blass, leicht schweissbedeckt, nicht erhöht temperiert. Patient nimmt active erhöhte Rückenlage ein, linke Seitenlage erzeugt sofort Husten. Gesicht blass; Pupillen gleich, mittelweit, reagieren auf Lichteinfall; Scleren rein, Conjunctiven blass. Zunge feucht, rein; Patient ist bei freiem Sensorium und klagt über Schmerzen links vorn oben auf der Brust. Er spricht mit leiser Stimme. Atmung ruhig, costo-abdominal, nicht beschleunigt, Puls regelmässig, kräftig, 84; Körpertemperatur 37,2°. Rechtsseitige, leicht geschwellte Cervicaldrüsen. Keine Oedeme. Der Thorax ist lang, schmal, flach, elastisch, die rechte fossa supra- und infraclavicularis gegen links vertieft; links zwei erweiterte Venen, die gegen das Schultergelenk laufen, rechts fehlen. Der Percussionsschall ist in der rechten fossa supraclavicularis weniger laut als links, dasselbe im 1. JCR. Im 2. JCR. links vorn lauter Lungenschall, rechts dasselbe von der zweiten Rippe an bis unten; die linke Seite gibt lauten Schall von oben bis unten, dasselbe rechts, hinten ist die fossa supraspinata rechts deutlich gedämpft gegen links, sonst überall lauter, nicht tympanitischer Schall. Stimmfremitus und Bronchophonie sind rechts verstärkt gegenüber links. Über allen gedämpften Partien hört man abgeschwächtes Vesiculäratmen, über dem 1. JCR. links zwischen Sternal- und Parasternallinie bronchiales Inspirium, sonst überall normales Vesiculäratmen, an keiner Stelle Rasselgeräusche. Der Herzspitzenstoss ist nicht sicht-, aber fühlbar im 5. JCR. innerhalb der linken Mml. Die rel. Herzdämpfung ist normal, die Herztöne laut und rein. Das Abdomen leicht gewölbt, nicht druckempfindlich, gibt überall tympanitischen Percussionsschall. Die absolute Leberdämpfung geht von der sechsten Rippe bis zum Brustkorbrand, die Leber ist respiratorisch verschieblich, nicht palpabel. Magen und Milz sind nicht als vergrössert nachweisbar. Druck in die Nierengegend ist nicht empfindlich. Der Appetit ist gut, der Durst nicht gesteigert, keine Nachtschweisse, Stuhl in Ordnung, Harn normal, eiweissfrei; die Laryngoscopie ist wegen Hyperæsthesie jetzt unmöglich. Patient hustet und expectoriert wenig.

Diagnose: *Tuberculosis pulmonum dupler. Tuberculosis laryngis.*

Krankengeschichte. 22. XII. 90. Im Sputum wurden spärlich Tuberkelbacillen gefunden. Petient erhält ferr. lact. c. ac. arsen.

23. XII. 90. Patient erhielt 0,001 Tub., reagiert nicht mit Fieber, die Stimme ist aber heiserer als je, die Injectionsstelle etwas druckempfindlich. Lungen status idem.

24. XII. 90. Patient erhielt 0,002 T. ohne Reaction. Über der rechten Spitze verschärftes Vesiculäratmen.

27. XII. 90. Patient erhielt gestern 10 Uhr vormittags 0,003 T. Seit 7 Uhr abends vermehrter Husten. Auswurfsmenge nicht gesteigert. Auswurf schleimig mit spärlichen Eiterballen. Abends Fieber und Pulsbeschleunigung. Man hört über der linken Spitze knackende Ronchi; Patient hat heute Morgen aus der Nase geblutet.

29. XII. 90. Patient erhielt gestern 0,004 T. ohne Reaction. Die knackenden Ronchi links sind noch reichlicher geworden.

2. I. 91. Patient erhielt am 30. 0,005 ohne Reaction. Gestern 0,010 T., hatte abends leichtes Fieber, mehr Husten und Auswurf, der schleimig ist.

5. I. 91. Patient erhielt am 3. 0,020, ebenso heute mit derselben Reaction. Am rechten Stimmband findet sich beim Laryngoscopieren in der Nähe des Aryknorpels ein stecknadelkopfgrosses ulcus mit zackigen Rändern und reinem Grunde.

13. I. 91. Patient erhielt am 7. 0,030, am 9. 0,050, am 11. 0,060, heute 0,070 T. mit successive schwächerer Reaction. Der Auswurf, der nahezu rein schleimig geworden, enthält heute einige arterielle Spuren.

21. I. 91. Patient erhielt am 15. 0,080, am 17. 0,090, ebenso am 19., heute 0,100 ohne Reaction. Die Epiglottis scheint etwas stärker geschwellt als in der Zwischenzeit.

23. I. 91. Patient erhält heute 0,150 T. ohne Reaction. Die laryngoscopische Untersuchung ergibt jetzt: mässige Schwellung der Epiglottis und des Aryknorpels; links neben der fossa interarytenoidea in der Höhe des Taschenbandes eine ca. stecknadelgrosse, rundliche, schmutzig weisse, glänzende Hervorragung. Die Taschenbänder sind beiderseits ziemlich stark geschwellt und gerötet. Die hintere Hälfte beider wahren Stimmbänder ist ulcerös verändert, frisch granulierend und gereinigt. Die Defecte sind beiderseits gleich gross und lassen beim Phonieren eine Öffnung zwischen sich, während die vordere Hälfte der Stimmbänder ganz schliesst. Die Granulationen sind etwas zackig. Stimme stets stark heiser. Patient hat Gefühl von Brennen und Kratzen im Kehlkopf, sonst subjectives Wohlbefinden.

26. I. 91. Patient erhielt gestern 0,2 T. ohne Reaction. Die Ulcerationen im Larynx sind rein und secernieren nicht. Die Granulationen etwas abgeflacht, die Ränder suculent und stark gerötet. Sonst status idem.

27. I. 91. Heute zum zweiten mal 0,2 Tuberculin. Patient hat etwas Temperaturerhöhung und Reiz im Kehlkopf. Die Geschwüre sehen aus wie frisch geätzte gesunde Wunden. In der l. Axillargrube etwas Knattern. Rechts im ersten und zweiten JCR. deutlich Dämpfung, daselbst abgeschwächtes Vesiculäratmen.

15. II. 91. Patient erhielt alle 2 Tage 0,20 Tuberculin und reagierte wenig. Heute ziemlich starke Haemoptoë, weil Patient sich gestern stark körperlich anstrengte.

23. II. 91. Patient erhielt nach Stillung der Hæmaptoë wieder 0,2 Tuberculin ohne starke Reaction.

7. III. 91. Nachdem Patient noch zweimal 0,2 Tuberculin ohne starke Reaction erhalten, wird damit ausgesetzt und Patient erhält 0,001 cantharidinsaures Kali. Die frühern Geschwürstellen erscheinen jetzt unregelmässig höckerig vernarbt ohne Belag. Stimme stark heiser.

17. III. 91. Patient erhielt dreimal 0,001 cantharidinsaures Kali ohne etwas anderes als Brennen im Hals zu spüren. Objektiv status idem. Patient hat an Körpergewicht stark zugenommen. Er sieht blühend aus. Die Menge der Rasselgeräusche hat gegen früher abgenommen. Patient wird auf Wunsch entlassen. Die Kehlkopfgeschwüre vernarben.

44.

N. N., Pfarrer, 27 Jahre alt, aus Affoltern, am 18. XII. 90 ins Kantonsspital aufgenommen.

Anamnese. Die Eltern des Patienten leben, 3 Geschwister starben, wovon eines an Schwindsucht. Patient war immer schwächlich, bis er vor 6 1/2 Jahren Haemoptoë bekam. Von da an stellte sich Husten ein, der ihn nicht mehr verliess und bald zu-, bald abnahm. Vergangenen Winter bekam Patient die Influenza und dadurch eine rechtsseitige Pleuritis, die jedoch ausheilte. Erst seit einem halben Jahre spürte er auch, dass er heiser wurde, und hatte dazu ein beengendes Gefühl im Kehlkopf. Behufs Kochscher Behandlung liess er sich ins Spital aufnehmen.

Status praesens. Langer gracil gebauter Mann mit schlaffer Muskulatur und reduciertem Panniculus adiposus. Die Haut ist trocken, blass, nicht erhöht temperiert (37,2°). Am Unterkiefer links eine verschiebliche, rötliche eingezogene Narbe, die vertieft ist. Patient nimmt active Rückenlage ein, kann alle Lagen einnehmen. Der Gesichtsausdruck ist ruhig. Beginnende Calvities. Die Pupillen, beiderseits mittelweit, reagieren gut. Die Scleren sind rein, die Conjunctiven blass; die Zunge feucht, rein. Sensorium frei, Stimme heiser. Der Puls ist kräftig, regelmässig, 96. Keine geschwellten Lymphdrüsen. Die Atmung ist ruhig, costo-abdominal; vorne bleibt oben die rechte Thoraxseite deutlich gegegenüber der linken zurück. Der Thorax ist lang, flach, schmal resistent. Die rechte Infraclaviculargrube vertieft

gegenüber links. Der Percussionsschall ist in der rechten fossa supraclav. und im r. ersten JCR. weniger laut als links, in beiden 2. JCR. und rechts nach unten zu normal laut, desgleichen in beiden Seiten von oben bis unten. Hinten gibt die ganze rechte Seite, namentlich die fossa supra- und infraspinata weniger lauten Schall als links. Der Stimmfremitus und die Bronchophonie sind in der r. fossa supra- und infraspinata gegen links deutlich verstärkt. Über allen gedämpften Partien rechts hört man leises Bronchialatmen mit spärlichen knackenden, klein- bis mittelblasigen, klingenden Rasselgeräuschen, rechts vorn unten, seitlich und hinten von der spina scapulae an leises Vesiculäratmen; links überall scharfes reines Vesiculäratmen. Patient hustet häufig und expectoriert ein schleimig-eitriges Sputum, etwa 100 cm^3. Herzspitzenstoss nicht zu bestimmen.

Relative Herzdämpfung unterer Rand der dritten Rippe, Mittellinie, sechste Rippe in der l. Mml.; Herztöne dumpf, aber rein.

Das Abdomen ist gut gewölbt, nirgends druckempfindlich, überall tympanitisch schallend. Die absolute Leberdämpfung geht vom untern Rand der sechsten Rippe bis zum Brustkorbrand, ist respiratorisch verschieblich, die Leber nicht palpabel. Der Magen und die Milz sind nicht als vergrössert nachweisbar. Druck in die Nierengegend ist nicht empfindlich; Harn klar, eiweiss- und zuckerfrei; Stuhl in Ordnung. Schlaf ordentlich. Durst nicht gesteigert. Appetit ordentlich. Die laryngoscopische Untersuchung ergibt Rötung der Aryknorpel und falschen Stimmbänder, ist aber schwierig und deshalb unvollständig.

Diagnose: *Tuberculosis pulmonis dextri. Tuberculosis laryngis.*

Krankengeschichte. 20. XII. 90. Im Sputum reichlich Tuberkelbacillen. Patient erhält ferr. lact. c. arsen. und Ol. jecor. aselli.

23. XII. 90. Patient erhielt gestern 0,001 Tuberculin ohne grosse Reaction, hat aber herumfahrende Schmerzen im l. Bein. Auswurf nicht vermehrt.

27. XII. 90. Patient erhielt am 24. und 26. 0,002 Tuberculin ohne starke Reaction (37,9°). Die Stimme ist deutlich heiserer geworden. Die laryncosgopische Untersuchung gelingt heute. Es zeigt sich ein ca. kirschkerngrosses ulcus in der Nähe der Umschlagstelle des obern Epiglottisrandes, in den seitlichen auf der Hinterfläche gelegen. Die Ränder sind erhaben, der Grund schmierig. Ausgedehnte oberflächliche Ulcerationen auf beiden processus vocalis der wahren Stimmbänder noch nicht deutlich sichtbar. Die Stimme heute etwas belegter als sonst.

7. I. 91. Patient erhielt am 28. und 30. 0,003 mit geringer, am 1. 0,004 mit stärkerer, am 3. 0,004, am 5. 0,006 Tuberculin mit geringer Reaction. Dem Auswurf ist heute etwas Blut beigemengt. Patient erhält daher Eisblase, Hydrastis, Eispillen.

11. I. 91. Nachdem das Blut verschwunden, erhielt Patient gestern 0,006 Tuberculin, reagierte mit Brennen und Stechen im Hals und Temperatur 38,9 und 120. Auswurf nicht vermehrt.

15. I. 91. Patient erhielt am 12. und gestern 0,006 mit der gewöhnlichen Reaction, hat aber gestern über heftige Schmerzen auf der Brust nach der Injection geklagt, sowie über Kratzen im Hals rechts. Nachmittags entleerte Patient bei einem heftigen Hustenstoss wieder 2 Esslöffel Blut.

22. I. 91. Seit drei Tagen ist kein Blut mehr im Sputum. Patient erhält wieder normale Kost und 0,005 Tuberculin ohne deutliche Reaction.

16. II. 91. Patient erhielt am 25. 0,006, ebenso am 28., am 31. 0,007, am 2. 0,010, am 5. 0,015, ebenso am 8. und 13., und heute mit geringer und zwei Mal fehlender Reaction. Die Ulcera laryngis sind entschieden gereinigt und haben jedenfalls nicht weiter um sich gegriffen. Im Sputum reichlich Tuberkelbacillen.

7. III. 91. Patient erhielt am 18. 0,015, am 20. und 23. 0,020, am 25. 0,025, am 30. 0,030, am 1. 0,05 Tuberculin ohne Reaction. Die Injectionen werden abgebrochen. Patient erhält cantharidinsaures Kali. Im Larynx sieht man an Stelle der ulcera narbige Höcker und Ausbuchtungen. Die Kehlkopfschleimhaut ist im ganzen gerötet, die Taschenbänder und Epiglottis mässig geschwellt; die Stimme stark heiser. Im Sputum immer Tuberkelbacillen. Die Rasselgeräusche in der r. Lunge sind wesentlich geringer geworden, die r. Thoraxfläche ist stark retrahiert. Das Körpergewicht hat nicht zugenommen. Stimme stark heiser.

17. III. 91. Patient hat auf die Liebreichschen Injectionen mit Brennen im Kehlkopf reagiert. Stimme weniger belegt. Das Aussehen der Stimmbänder wechselt täglich, doch sind sie im allgemeinen reiner als zuvor. Patient wird entlassen.

45.

N. N., Dienstmann, 52 Jahre alt, aus Wipkingen, wird am 3. XII. 90 ins Kantonsspital aufgenommen.

Anamnese. Der Vater des Patienten starb an Marasmus, die Mutter an Schwindsucht, ebenso ein Bruder, sechs Geschwister leben und sind gesund. Patient erkältete sich im Herbst 1889 und bekam eine rechtsseitige Pleuritis, von der er nach sechs Wochen geheilt war. Anfänglich ging es gut, dann bekam er wieder mehr Husten und wurde wieder matter, so dass er endlich gezwungen war, sich ans Spital zu wenden. Er glaubt, er sei von seiner Frau, die dieselbe Krankheit habe, angesteckt worden. Seine sieben Kinder sind sämmtlich gesund.

Status praesens. Stark abgemagerter blasser Mensch mit kräftigen Knochen, trockener, runzeliger Haut und erhöhter Körpertemperatur (38,2°). Puls beschleunigt (92), klein, regelmässig. Pupillen reagieren, Zunge feucht.

Rachenorgane intact. Sonst an Kopf und Hals nichts besonderes. Atmung etwas beschleunigt, vorwiegend abdominal. Der Thorax ist lang, schmal, die Intercostalräume breit, die Rippenknorpelansätze stark hervorspringend, die Supraclaviculargruben tief.

Die Percussion ergibt rechts oben bis zur dritten Rippe Dämpfung, über letzterer mit tympanitischem Beiklang, sonst überall vorn und seitlich links und rechts normal lauter Schall. Über der linken Spitze hört man unbestimmtes, zuweilen deutliches Bronchialatmen im ersten und zweiten JCR. und in der Axillargrube daselbst Schnurren und Knattern bei Vesiculäratmen, nach unten in der Seite leises Vesiculäratmen mit einzelnen nicht klingenden mittelblasigen Rasselgeräuschen. In der r. fossa supraclavicularis hört man leises Bronchialatmen, im ersten und zweiten metamorphosierendes, am Ende des Inspirium deutlich amphorisch klingendes Atmen und reichlich Knattern, nach unten und seitlich Vesiculäratmen und etwas Giemen. Rechts hinten ist Dämpfung bis zum angulus scapulae herab, sonst lauter Schall; über der Dämpfung verstärkter Stimmfremitus und Bronchophonie, dazu Bronchialatmen und spärliches Knattern, rechts unten Vesiculäratmen mit etwas Schnurren; in der l. Spitze unbestimmtes leises Atmen mit etwas leisem dumpfem Knattern, weiter unten links reines Vesiculäratmen.

Der Spitzenstoss ist wenig resistent in der l. Parasternallinie zu fühlen. Die relative Herzdämpfung überragt den rechten Sternalrand um $2^1/_2$ *cm*, geht bis zur l. Mml. im fünften JCR. und nach oben bis zur dritten Rippe. Die Herztöne sind rein und laut. Rechts keine Herzbewegung zu sehen.

An den Abdominalorganen ist nichts abnormales nachweisbar. Die Bauchdecken sind straff gespannt. Harn normal. Stuhl retardiert. Appetit gut. Schlaf ordentlich. Durst nicht vermehrt. Ziemlich viel Husten, Auswurf nicht besonders reichlich, nicht geballt.

Patient ist sehr schwerhörig. Im äussern rechten Gehörgang schmutzig gelbe Krusten, im linken schmierig-grünes Secret, eiterähnlich. Nach Entfernung desselben sieht man, dass links das Trommelfell ganz fehlt. An dessen Stelle eine intensiv rote höckrige Fläche, die das lumen des äussern Gehörgangs nach innen zu abschliesst. Rechterseits noch ein paar Restchen von Trommelfell, der Rest von Granulationen durchbrochen.

Diagnose: *Tuberculosis pulmonum. Otitis media duplex tuberculosa (?)*

Krankengeschichte. 14. XII. 90. Im Sputum werden ziemlich viel Tuberkelbacillen gefunden. Patient erhält 0,001 Tuberculin, fiebert nicht höher als sonst und reagiert auch sonst nicht.

18. XII. 90. Nachdem Patient am 15., 16. und 17. 0,001 Tuberculin ohne Reaction erhalten, fieberte er heute auf 0,002 bis 39,8°. Puls 102. An den Ohren keinerlei Unterschied zu bemerken.

3. I. 91. Patient erhielt am 20. und 21. 0,002, am 23. 0,003, am 27. 0,004 ohne, am 29. 0,006, am 1. 0,008 Tuberculin mit geringer Reaction, die wegen sonst bestehendem Fieber undeutlich sind. Patient fiebert in den letzten Tagen etwas weniger als sonst. Über den Lungen hört man seit einigen Tagen etwas weniger Rasselgeräusche, percutorisch dieselben Verhältnisse. An den Ohren wurde nie eine Veränderung wahrgenommen. Das Körpergewicht hat beträchtlich abgenommen (*4 Kg.*). Patient wird auf Wunsch entlassen.

46.

Frau N. N., Hausfrau, 40 Jahre alt, aus Hirslanden, am 14. XI. 90 ins Kantonsspital aufgenommen.

Anamnese. Die Eltern der Patientin starben an Schwindsucht. Patientin war früher immer gesund, mit Ausnahme von zwei Attaken von Gelenkrheumatismus. Vor 1 1/2 Jahren begann sie von einem immer heftiger werdenden Husten geplagt zu werden, und litt auch oft an Atemnot. Letzten Winter machte sie einen viermonatlichen Aufenthalt im Spital zu Stein. Über den Sommer war ihr Zustand leidlich, bis zunehmende Verschlimmerung sie wieder zwang, Hülfe im Spital zu suchen.

Status praesens. Mittelgrosse Patientin mit kräftigem Knochenbau, schlaffer Muskulatur und ordentlichem Fettpolster. Patientin nimmt erhöhte Rückenlage ein. Patientin fiebert etwas. Der Puls ist stark beschleunigt (108), wenig gespannt, klein. Wangen, Lippen und Nase sind cyanotisch, es besteht geringer Grad von strabismus convergens; sonst an den Augen nichts abnormes. Die Zunge ist feucht, schmutziggrau belegt. Der Thorax ist schmal und flach und verknöchert. Die Atmung stark beschleunigt, über 40 p. m., geschieht vorwiegend mit der l. Brustseite. Rechts vorne und seitlich ergibt die etwas schmerzhafte Percussion überall deutliche Dämpfung, die in der fossa supraclav. und ersten JCR. von leichter Tympanie begleitet ist, links vorn und seitlich normale Verhältnisse. Links hört man überall Vesiculäratmen, rechts bis zum dritten JCR. herab Bronchialatmen mit deutlich amphorischem Beiklang, ebenso in der r. Axillargrube, nach unten unbestimmtes Atmen; dazu lautes Giemen und Schnurren. Patientin vermag sich nicht selbst aufzurichten. Hinten beiderseits Dämpfung bis zum angulus scapulae, unterhalb des innern Randes der linken spina scapulae mit deutlicher Tympanie. Daselbst metamorphosierendes Atmen. Nach unten zu lauter Schall. Links sonst überall Vesiculäratmen, rechts hinten überall leises Bronchialatmen mit vielen mittel- bis grossblasigen, teils hell, teils dunkel klingenden Rasselgeräuschen.

Der Spitzenstoss ist nicht sicht- und nicht fühlbar. Relative Herzdämpfung nach rechts nicht zu bestimmen, reicht nach oben bis zum untern Rand der dritten Rippe, und nach unten bis 1 1/2 *cm* ausserhalb die l. Mml.

im fünften JCR. Über der Mitralis hört man im Anschluss an den ersten Ton ein systolisches leises, langgedehntes, hauchendes Geräusch, der zweite Ton rein, über den übrigen Klappen reine Töne.

Das Abdomen ist mässig gewölbt, gibt überall tympanitischen Schall. Die Palpation der Lebergegend ist schmerzhaft. Patient spannt die Bauchdecken stark. Man stösst auf einen harten glatten, quer durch das Abdomen gehenden Tumor, der oberhalb dem Nabel abschliesst und sich bis zur Mitte verfolgen lässt von rechts her. Percutorisch reicht er bis zur Leber. Die Milzdämpfung ist nicht genau zu bestimmen, doch ragt die Milz etwa 4 *cm* über den Brustkorbrand hervor, erscheint sehr hart, breit verdickt und ist respiratorisch verschieblich, während der oben genannte Tumor dies nicht ist. Harnmenge gering, leicht diffuse Trübung, kein Eiweiss. Stuhl regelmässig. Appetit schlecht, Durst gesteigert. Die Kopfbewegung im Nacken etwas erschwert nach jeder Richtung. Patient hat Hinterhauptsschmerzen. Patient ist etwas verwirrt.

Diagnose: *Tuberculosis pulmonum imprimis dextri. Pleuritis adhaesiva dextra. Insufficientia valvulae mitralis. Tumor lienalis embolicus. Ren mobilis dexter.*

Krankengeschichte. 16. XI. 90. Patientin hustet viel und wirft ein vorwiegend eitrig geballtes, tuberkelbacillenhaltiges Sputum aus. Sie erhält Decoctum Chinae.

20. XI. 90. Die Kopfschmerzen haben nachgelassen. Patientin deliriert nicht mehr. Geringe Stauungspapille. Im Harn deutlich Eiweiss, hyaline cylinder und vereinzelte Nierenepithelien. Über dem r. Unterlappen heute ebenfalls Dämpfung in einer 3—4 *cm* breiten Zone am untern Lungenrand. In der fossa supra- und infraspinata überall klingende mittlere bis grosse Blasen. Patientin fühlt sich ordentlich wohl.

3. XII. 90. Seit ein paar Tagen wieder Kopfschmerzen und ganz leichte Nackensteifigkeit. Die Percussion des rechten Unterlappens ist noch schmerzhaft; über der obern Partie des r. Oberlappens ist die Dämpfung kaum mehr angedeutet, daselbst Vesiculäratmen ohne Rasselgeräusche, über der untern Partie des r. Mittellappens dagegen amphorisches Atmen und verschieden klingende Rasselgeräusche, rechts hinten über dem untern Lungenrande Bronchialatmen und undeutlich klingende, klein- bis mittelblasige, feuchte Rasselgeräusche, über den übrigen Partien augenblicklich reines Vesiculäratmen.

6. XII. 90. Patientin hat sich auffallend erholt und an Körpergewicht zugenommen. Im Harn noch Spuren von Eiweiss, spärliche hyaline Cylinder, polygone und geschwänzte Epithelien, viele im Zerfall begriffene Rundzellen. Die Milz ist noch sehr gross und hart. Die Leber ist nicht vergrössert. Der oben beschriebene Tumor lässt heute deutlich Nierenform nachweisen. Seine Palpation ist schmerzhaft, auch hat Patientin daselbst spontan stechende Schmerzen.

15. XII. 90. Patientin steht auf und klagt ausser stechenden Schmerzen im Abdomen über nichts. Sie fiebert heute etwas, sonst seit langem nicht mehr.

18. XII. 90. Der als rechte Niere zu betrachtende Tumor ist nun unterhalb des Nabels auf dem r. Darmbein und lässt sich verschieben. Im Urin immer noch Spuren von Eiweiss, aber keine Cylinder.

24. XII. 90. Patientin klagt über Kopfschmerzen, bald im Genick, bald im Scheitel. Etwas Nackensteifigkeit. Patientin ist dauernd fieberfrei.

29. XII. 90. Patientin erhielt gestern 0,001 Tuberculin ohne Reaction. Sie hat keine Kopfschmerzen mehr, das Körpergewicht hat bis jetzt um 4½ Kilo zugenommen. Rechts vornen hört man noch im zweiten und dritten JCR. etwas Bronchialatmen und ganz wenig Knattern, sonst vorne seitlich links Vesiculäratmen, das nur unten in der Seite mit Knattern verunreinigt ist. Überall rechts der Percussionsschall etwas kurz. Rechts hinten oberhalb der spina scapulae ziemlich intensive Dämpfung, aber ausser etwas leisem Vesiculäratmen nichts besonderes. Rechts hinten unten vom neunten Brustwirbel ab Dämpfung, die in die seitliche Dämpfung übergeht, daselbst feines bis grobes Crepitieren.

4. I. 91. Patientin erhielt am 30. 0,002, am 1. 0,003 ohne, am 3. 0,006 Tuberculin mit fieberhafter Reaction. Dazu stechende Schmerzen in der l. Brustseite und schmerzhafte Percussion und etwas pleuritisches Reiben im vierten JCR. seitlich. Heute morgen wieder status vom 29. XII. Zum ersten Mal wurden im Sputum keine Tuberkelbacillen gefunden.

20. I. 91. Patientin erhielt am 9. 0,006 ohne, am 12. 0,008 Tuberculin mit Reaction. Dann wurden die Injectionen wegen Menses ausgesetzt und Patientin war immer fieberfrei; heute 0,008 Tuberculin mit 38,8° und 132 Puls als Reaction. Dazu Frösteln, Kopfschmerz, aber kein Genickstarren, der Urin diffus getrübt, schmutzig, hellgelb ohne Eiweiss. Die r. Niere immer auf dem r. Darmbein, druckempfindlich und verschieblich. Milz immer gross und hart.

20. I. 91. Patientin erhielt am 22. 0,008 ohne, am 24. 0,010, dito am 26., heute mit Reaction. Nach keiner Methode sind im Sputum Bacillen zu finden.

11. II. 91. Patientin erhielt am 31. und 2. 0,020 mit und am 4. 0,025 ohne, am 6. 0,040 ohne starke, am 9. 0,05 ohne, heute 0,10 Tuberculin mit Reaction. Es wurden wieder keine Bacillen gefunden. Percutorisch status idem. Im zweiten JCR. vorn schreiendes Bronchialatmen, sonst vorn und seitlich und links hinten und überall leises Vesiculäratmen; in der linken Axillargrube etwas Crepitieren. Stimmfremitus und Bronchophonie rechts bedeutend abgeschwächt. Hinten rechts unten Dämpfung.

24. II. 91. Patientin erhielt am 16. 0,1 mit, am 18. ohne, am 20. 0,15 Tuberculin ohne Reaction. Im Sputum, das rein schleimig geworden,

werden nie mehr Bacillen gefunden. Im Harn ist zuweilen eine Spur Eiweiss, keine Cylinder. Der zweite Pulmonalton ist klappend. Die linke Thoraxseite beteiligt sich lebhafter an der Atmung. Die r. Seite ist vorn und seitlich überall leicht gedämpft. Man hört überall Vesiculäratmen, ebenso links, nur etwas reicher, keine Rasselgeräusche, die r. Spitze ist hinten etwas gedämpft, die Dämpfung unten verschwunden. Man hört ebenfalls überall Vesiculäratmen. Das Körpergewicht hat seit den Injectionen nicht mehr zugenommen. Patientin wird als von ihrer Tuberculose geheilt entlassen.

47.

Jgfr. N. N., Schneiderin, 21 Jahre alt, von Glattfelden, wird am 27. I. 91 ins Kantonsspital aufgenommen.

Anamnese. In der Familie ist keine Tuberculose nachweisbar. Der Vater starb an Leberabscess. Patientin war gesund bis 1887, wo sich ein Abscess an der rechten grossen Zehe bildete. Eine Auskratzung führte nicht zur Heilung, nach einer Amputatio hallucis eiterte der Stumpf, es bildeten sich Abscesse am ganzen Fuss, eine exarticulatio pedis half ebenfalls nicht; endlich verschaffte Amputation des Unterschenkels im obern Drittel Ruhe. Seit einem Jahr hat Patientin auch Stechen in der rechten Lungenspitze und Husten. Nachtschweisse sind nur gering. Patientin will sich nun mit Tuberculin behandeln lassen.

Status praesens. Mittelgrosse Patientin von mittlerem Ernährungszustand, gracilen Knochen, schlaffer Muskulatur, Haut glatt, trocken, ohne Exantheme, nicht erhöht temperiert (37,2°), der Puls ist regelmässig, nicht beschleunigt (84), von mittlerer Spannung und Füllung. Die Atmung ist nicht beschleunigt, costo-abdominal. Patientin nimmt active Rückenlage ein, muss mehr husten, wenn sie rechts liegt, ist bei freiem Sensorium, klagt über Stechen auf der r. Seite beim Husten. Der r. Unterschenkel ist im obern Drittel amputiert. Die Narbe ist schmerzlos. Keine Oedeme. Gesicht blass, an den Wangen etwas gerötet. Pupillen reagieren. Conjunctiven blass. Zunge rein. Am Hals und Rachen nichts besonderes. Der Thorax ist nicht besonders kräftig gebaut, stark abgeflacht, breit, das Sternum ziemlich gerade, angulus Ludovici kaum ausgesprochen, JCR. nicht vertieft. Die Claviculargruben in mittlerem Grade oben und unten eingesunken. Auf Druck ist der Thorax nicht besonders elastisch, nicht schmerzhaft. Der Percussionsschall über der l. Spitze ist laut nicht tympanitisch, über der r. Spize eine Spur kürzer, sonst überall vorn und seitlich laut normal. Das Atmungsgeräusch ist überall vesiculär, nur rechts in der Spitze und im ersten JCR. etwas abgeschwächt, nirgends Rasselgeräusche. Auch hinten die r. Spitze etwas verkürzt im Schall, sonst normale Verhältnisse. Die Auscultation ergibt überall Vesiculäratmen, bei Hustenstössen in der rechten Spitze wenig dumpfe, mittelblasige Rasselgeräusche nicht mit Sicherheit zu

hören. Herzspitzenstoss weder sicht- noch fühlbar. Relative Herzdämpfung: dritte Rippe, r. Sternalrand, l. Mml. Herztöne rein, etwas leise. Am Abdomen und seinen Organen nichts abnormes nachweisbar. Appetit schlecht, Durst nicht vermehrt, Schlaf ordentlich. Stuhl retardiert, keine Albuminurie. Patientin hustet nicht viel und wirft eine geringe Menge schleimig-eitrigen Sputums aus, in welchem keine Tuberkelbacillen gefunden werden.

Diagnose: *Tuberculosis anticruris dextri. Amputatio anticruris dextri. Tuberculosis pulmonis dextri (?)*

Krankengeschichte. 1. II. 91. Patientin erhielt gestern 0,001 Tuberculin, reagierte mit geringem Fieber, gab Schmerzen im Amputationsstumpf und am obern Leberrande an. Husten und Auswurf nicht vermehrt. Local an den Lungen status idem. Sie erhielt ausserdem ol. jecoris as. und ferr. lact. c. ac. arsen.

22. II. 91. Patientin erhielt am 2. 0,001 Tuberculin, am 4. 0,002, am 6. 0,003, am 8. 0,006, am 12. 0,010, am 14. 0,015, dito am 16. und reagierte jeweils schwach. Sie gab dazu Schmerzen im Stumpf und über der r. Lungenspitze an. An der Lunge war aber weiters nichts nachzuweisen als was am 27. I. gefunden wurde. Bei viermaliger Sputumuntersuchung wurden nie Tuberkelbacillen gefunden, Rasselgeräusche nie gehört. Patientin wird daher entlassen. Sie hat an Körpergewicht beträchtlich zugenommen. Am Amputationsstumpf ist keine Veränderung nachzuweisen.

48.

N. N., Krankenwärter, aus Zürich, 27 Jahre alt, wird am 27. XI. 90 ins Kantonsspital aufgenommen.

Anamnese. Vater des Patienten lebt, die Mutter starb an Pneumonie, ein Bruder starb an Lungenschwindsucht, die übrigen sind gesund. Bis 1886 war Patient immer gesund; im Militärdienst bekam er damals heftigen Husten und Heiserkeit, weswegen er sechs Wochen im Lazareth verpflegt wurde. Er war nachher wieder arbeitsfähig, hatte jedoch nachts oft Atemnot. Mehrere Luftkuren besserten jeweils das Übel, das im Winter schlimmer wurde, im Sommer wieder besserte. Seit vorletztem Sommer glaubte er sich ganz geheilt, doch diesen Herbst recidivierte die Krankheit, die nun als Phtisis incipiens erkannt wurde.

Status praesens. Mittelgrosser, kräftig gebauter Patient mit guter Muskulatur und gutem Aussehen. Sensorium frei. Patient klagt über Schmerzen in der l. Brustseite und in der Tiefe des Rückens unterhalb des Schulterblattes. An Kopf und Hals ist nichts abnormes. Thorax etwas verknöchert, von gutem Bau, Supraclaviculargruben beiderseits etwas eingesunken. Die Percussion ergibt überall vorn, seitlich und hinten lauten, nicht tympanitischen Schall, nur in der r. Axillargrube ist er eine Spur ver-

kürzt. Überall vorn, hinten und seitlich hört man Vesiculäratmen, das nur in beiden Spitzen etwas leise und in beiden Axillargruben beim Inspirium zu Hustenstössen von undeutlichen, nicht klingenden, feuchten Rasselgeräuschen begleitet ist. Die Atmung ist ruhig, costo-abdominal.

Die Herztöne sind etwas dumpf. Sonst am Herzen normale Verhältnisse. Puls regelmässig, kräftig, 80. An den Abdominalorganen sind keine Veränderungen nachweisbar. Das Allgemeinbefinden ist ein gutes. Patient hustet hie und da und hat ganz geringe Mengen eines schleimig-zähen Auswurfs. Harn und Stuhl normal. Im Sputum keine Tuberkelbacillen.

Diagnose: *Tuberculosis pulmonum duplex.*

Krankengeschichte. 31. XI. 90. Patient erhielt vorgestern 0,002 Tuberculin ohne, gestern 0,003 mit deutlicher Reaction in Bezug auf Temperatur. Im Allgemeinbefinden ausser schlechtem Schlaf und etwas Kopfweh keine Veränderung.

8. XI. 90. Patient erhielt vom ersten bis heute täglich 0,003 Tuberculin mit wechselnder Temperaturwirkung. Im Allgemeinbefinden keine Störung. Seit gestern hört man über der r. Spitze schwachklingende Rasselgeräusche.

10. XII. 90. Patient erhielt gestern 0,004 Tuberculin und hatte 40,4 und 102, dazu heftige Hustenanfälle, Kopfschmerz und viel Durst. Auswurf etwas vermehrt, enthält aber nie Tuberkelbacillen nachweisbar. Heute wieder normales Wohlbefinden.

22. XII. 90. Patient erhielt am 11. und 12. 0,004, am 13. 0,005, am 14. 0,006, am 15. 0,007, und so täglich um 1 *mgr* steigernd, am 21. 0,013, reagiert nur 3 Mal, in ganz undeutlicher Weise, hat bis jetzt an Körpergewicht abgenommen und fühlt sich etwas schwächer.

25. XII. 90. Patient erhielt am 23. 0,014, gestern 0,015 ohne Reaction, klagt heute über Schmerzen in der Gegend des l. Unterlappens. Man hört daselbst ausser etwas Schnurren nichts besonderes. Nachts hatte Patient während einer Stunde etwas Atemnot.

29. XII. 90. Patient erhielt am 26. 0,020, gestern 0,025 Tuberculin ohne Allgemeinreaction. Gestern Abend hörte man über der l. Spitze deutlich Schnurren und Giemen und abgeschwächtes Vesiculäratmen. Dasselbe heute morgen; das Schnurren steht dem Knattern sehr nahe.

3. I. 91. Patient erhielt am 30. 0,05, am 1. 0,04, am 2. 0,05, heute 0,08 Tuberculin ohne Reaction. Nur über der r. Spitze Schnurren, das dem Knattern nahe steht, nebst ganz leichter Dämpfung. Die Injectionsstelle in den Bauchdecken ist empfindlich, die am Rücken nicht. Über der l. Spitze ist vielleicht noch eine Verkürzung des Percussionsschalls wahrzunehmen, sonst nichts abnormes. Das Sputum besteht aus Schleim, Detritus, wohlerhaltenen Plattenepithelien, wenig Rundzellen, enthält keine Tuberkelbacillen

19. I. 91. Patient erhielt am 5. 0,1, am 7. 0,15, am 9. 0,20 ohne Reaction, nach sechstägiger Pause, während welcher Patient immer im Freien war, am 16. 0,2 mit ziemlich starker Allgemeinreaction. Man hört jetzt nirgends mehr etwas abnormes über den Lungen. Tuberkelbacillen wurden nie gefunden. Das Körpergewicht hat wieder zugenommen und steht höher als beim Eintritt. Patient wird als geheilt entlassen.

49.

N. N., Kaufmann, 36 Jahre alt, aus Affoltern, wird am 7. II. 91 ins Kantonsspital aufgenommen.

Anamnese. In der Familie ist keine Tuberculose nachweisbar. Patient litt in seiner Jugend an Masern, war sonst immer gesund, bis 1880, wo er im Militärdienst den Typhus acquirierte. Seither litt er beständig an Symptomen eines Magenkatarrhs, die ihn sehr schwächten und die trotz jährlicher Kuren an verschiedenen Orten und in den Bergen nicht wichen. Im Jahre 1885 und dann wieder 1890 wurde von Ärzten eine Lungenerkrankung constatiert, trotzdem Patient nie an Symptomen von diesen her litt. Fieber hatte Patient nie. Trotz Wiederkehr des Appetits nahm das Körpergewicht immer ab, so dass er sich zur Aufnahme behufs Kochscher Behandlung meldete.

Status praesens. Mittelgrosser, kräftig gebauter Patient mit schlaffer Muskulatur und reduciertem panniculus, macht keinen schwerkranken Eindruck, hat normale Körpertemperatur, klagt über rasche Ermüdung. Lippen blass. Zunge feucht, ganz leicht belegt, Rachenschleimhaut vollkommen normal; ganz oberflächlich unter der Haut zwischen l. Unterkieferwinkel und Zungenbeinhorn drei erbsengrosse, ziemlich harte, nicht empfindliche Drüsen. Sonst an Kopf und Hals nichts besonderes. In beiden Axillargruben etwas Schweissabsonderung. Der Thorax im ganzen gut gebaut, vollkommen symmetrisch, elastisch, beide Seiten beteiligen sich an der Atmung gleich. Vielleicht ist in der l. Spitze der Percussionsschall hinten eine ganz geringe Spur kürzer als rechts, sonst überall ganz normale Verhältnisse. Überall hört man Vesiculäratmen, das in der r. Spitze etwas lauter als links ist und vielleicht bei Hustenstössen mit ganz undeutlichem Knattern untermischt. Am Herzen vollständig normale Verhältnisse. Am Abdomen ist ebenfalls ausser etwas Empfindlichkeit der obern Hälfte des Epigastriums nichts abnormes. Der Magen reicht nicht unterhalb den Nabel. Multiple, indolente, bohnengrosse Inguinaldrüsen. Auswurf sehr spärlich, im ganzen wasserhell, schleimig-schaumig, enthält keine Tuberkelbacillen. Appetit gut, Durst nicht vermehrt, Schlaf durch Träume gestört. Stuhl etwas angehalten, Urin hellgelb, enthält weder Eiweiss noch Zucker.

Diagnose: *Nihil. (Tuberculosis pulmonum?)*

Krankengeschichte. 12. II. 91. Patient erhielt vorgestern 0,001 Tuberculin, fieberte gestern bis 39,3° und heute noch bis 38,8°. Er hatte am 11. Kopfschmerz, Appetitlosigkeit, Puls im Vergleich zur Temperatur langsam. In der r. Spitze dumpfes Knattern. Auswurf vermehrt gestern. Husten nicht. Die laryngoscopische Untersuchung ergab normale Verhältnisse. Patient hat ein Panaritium, das incidiert wird.

21. II 91. Patient erhielt am 16. und gestern 0,001 Tuberculin und reagiert am folgenden Tag wie das erste Mal. Trotz täglicher Untersuchung keine Bacillen zu finden.

10. III. 91. Patient erhielt am 24. 0,001 mit starker, zweitägiger Reaction, am 1. 0,0005, ebenso am 4. und 9., am 13. 0,0003 und reagierte jedesmal, subjectiv ziemlich stark. Trotz Sedimentierens wurden im Sputum nie Tuberkelbacillen gefunden. Patient verlässt auf seinen Wunsch das Krankenhaus, da ihn die Injectionen zu stark angreifen. An den Lungen konnten nie sichere Veränderungen nachgewiesen werden. Über den Spitzen hörte man undeutlich Knattern während zwei Reactionen.

50.

Frl. N. N., 53 Jahre alt, aus Meilen, wird am 18. II. 90 ins Kantonsspital aufgenommen.

Anamnese. In der Familie lässt sich keine Tuberculose nachweisen. Patientin will in ihrer Jugend 2 Mal Meningitis und Chorea durchgemacht haben und war später hochgradig chlorotisch. Seit 1880 hat Patientin 2 Mal Blut gebrochen, doch nie ist Blut aus den Lungen gekommen. Seit fünf Jahren hat Patientin im Frühjahr jedes Jahr Husten und Kopfschmerz und Dyspnoe. Da sie fürchtet, dieser Zustand werde im nächsten Frühjahr wieder auftreten, will sie sich jetzt einer Kochschen Behandlung unterziehen.

Status praesens. Mittelgrosse Patientin mit gracilem Knochenbau, schlaffer Muskulatur, ganz ordentlichem panniculus. Die Haut ist glatt, trocken, fühlt sich nicht erhöht temperiert an. Patientin fiebert nicht. Puls regelmässig, nicht voll, aber nicht leicht zu unterdrücken, 92.

Patientin ist bei freiem Sensorium, klagt über etwas Husten, kann jede Lage einnehmen. Gesicht blühend. Pupillen mittelweit, reagieren, Conjunctiven normal injiciert; Zunge feucht, rein, am Hals geringe mittlere Struma und etwas ectasierte Hautvenen.

Der Thorax ist ziemlich kräftig gebaut, nicht besonders lang; das Sternum etwas grubenförmig eingezogen, kein angulus Ludovici. Supraclaviculargruben nur wenig eingesunken. Der Thorax federt auf Druck, ist nicht schmerzhaft. Die Percussion gibt über beiden Spitzen mässig lauten, nicht tympanitischen, rechts vielleicht etwas kürzeren Schall als links, sonst vorn und seitlich lauten Schall. Auch hinten dieselben Verhältnisse. Die

Auscultation ergibt über beiden Spitzen vorn und hinten leises Vesiculäratmen, daneben dumpfe, mittelblasige, feuchte, nicht klingende Rasselgeräusche, rechts etwas häufiger, sonst überall reines Vesiculäratmen, von normaler Intensität.

Der Herzspitzenstoss ist nicht zu bestimmen, die Herzgrenzen im dritten JCR., rechts Sternalrand und links Mml. im fünften JCR. Die Herztöne leise, aber rein.

Das Abdomen ergibt nichts pathologisches. Patientin hat ordentlichen Appetit, nicht vermehrten Durst, schläft gut, hustet wenig, schwitzt ab und zu nachts, hat regelmässig Stuhl. Harn normal. Sputum rührt meist aus Mundhöhle und Pharynx her, wenig Schleim.

Diagnose: *Catarrhus bronchialis apicum pulmonum. Bronchiectasen. (Tuberculose?).*

Krankengeschichte. 21. XII. 90. Das Sputum enthält meist Mundepithel und absolut keine Tuberkelbacillen. Patientin erhält Benzosol.

23. XII. 90. Patientin hat auf 0,001 Tub. weder local noch allgemein reagiert.

25. XII. 90. Patientin hat auf 0,002 Tub. wieder nicht reagiert. Im Sputum wieder keine Bacillen, über den Lungen status idem.

27. XII. 90. Patientin hat auf 0,003 Tub. wieder nicht reagiert.

29. XII. 90. Patientin hat auf 0,045 Tub. abermals nicht reagiert. Im Sputum nie Tuberkelbacillen. Lungen status idem, ohne die geringste Änderung.

31. XII. 90. Patientin hat auch auf 0,006 nicht reagiert und verlässt das Krankenhaus, da ihr Catarrh wahrscheinlich nicht auf Tuberculose beruht.

51.

N. N., Seidenweber, 16 Jahre alt, aus Hirslanden, wird am 16. I. 91 ins Kantonsspital aufgenommen.

Anamnese. Der Vater des Patienten leidet seit 20 Jahren an Tuberculosis pulmonum; Mutter und Geschwister sind gesund. Mit 5 Jahren machte Patient eine Meningitis durch. Sonst war er gesund. Sein jetziges Leiden datiert er von der Influenza her, die er letzten Winter durchmachte. Sein Zustand besserte und verschlimmerte sich verschiedene Male. Er liess sich behufs Kochscher Behandlung aufnehmen.

Status praesens. Ziemlich grosser Patient mit gutem Knochenbau, schlaffer Muskulatur, mässigem Fettpolster, blasser Haut, erhöhter Körpertemperatur (38,2°), und mässig gespanntem und gefülltem, regelmässigem, beschleunigtem Puls (100). Die Stimme noch juvenil; Sensorium frei. Patient klagt über Husten und Stechen rechts. Pupillen etwas weit, reagieren. Wangen hectisch gerötet. Sonst an Kopf und Hals nichts besonderes. Thorax lang, flach, schmal, symmetrisch; die Atmung vorwiegend costal, ruhig. Der

Percussionsschall ist rechts in der fossa supraclavicularis und im ersten JCR. etwas kürzer und höher als links, nicht tympanitisch, sonst überall vorn und seitlich normal laut, rechts seitlich untere Lungengrenze an der achten Rippe, Traubescher Raum nicht gedämpft. Über der Dämpfung rechts annähernd normal lautes Vesiculäratmen, dasselbe z. T. mit Schnurren, z. T. mit spärlichen, aber hell klingenden, mittel- bis grossblasigen Rasselgeräuschen vermischt. In der linken fossa supraclavicularis verschärftes Vesiculäratmen, dasselbe hat im ersten JCR. fast bronchialen Character. Im zweiten J.C.R. links in der Mml. leises Bronchialatmen, desgleichen in der Axillargrube, sonst Vesiculäratmen, in der ganzen linken Seite etwas Knattern. Rechts hinten ist bis fast zum angulus scapulae Dämpfung, sonst überall lauter, links hinten unten dröhnender Percussionsschall. Unterer Lungenrand am elften BW. Links hinten oben hört man verschärftes unreines Vesiculäratmen, das in der linken fossa infraspinata und rechts über der Dämpfung dem bronchialen nahe steht und an letzterem Ort mit Giemen verunreinigt ist; links genau über dem angulus scapulae hört man bronchiales Exspirium, sonst überall unten reines Vesiculäratmen.

Herzspitzenstoss schwach fühlbar im fünften J.C.R. und der linken Mml. Relative Herzdämpfung: rechts Sternalrand, dritte Rippe, Spitzenstoss Herztöne kräftig, rein. Am Abdomen ist nichts pathologisches nachweisbar. Harn normal, enthält kein Eiweiss; Stuhl regelmässig. Allgemeinbefinden gut. Auswurf an Menge gering, besteht zur Hauptsache aus Schleim, enthält schmutzig grünlichweisse Eiterballen mit ziemlich vielen Tuberkelbacillen.

Diagnose: *Tuberculosis pulmonum duplex. Tuberculosis laryngis.*

Krankengeschichte. 20. I. 91. Laryngoscopischer Befund: Die wahren Stimmbänder etwas derb und blass. Dicht unterhalb des hintern Ansatzes des linken wahren Stimmbandes eine ca. stecknadelkopfgrosse, rundliche, glänzende, schmutzig weisse Hervorragung der Schleimhaut. Stimmapparat normal beweglich. Patient erhält 0,001 T. ohne zu reagieren.

26. I. 91. Patient erhielt am 22. 0,002, am 24. 0,003, am 26. 0,004 T. und reagierte mit Steigerung des Fiebers und der Pulsfrequenz, die vorletzte Injectionsstelle ist etwas schmerzhaft und gerötet. Über dem rechten Unterlappen hört man reichliche mittel- bis grossblasige z. T. leicht hellklingende feuchte Rasselgeräusche.

7. II. 91. Patient erhielt am 28. 0,004, am 30. 0,005, am 3. 0,006 T. und reagierte wie oben; gestern 0,006 T., darauf 40,1 und 132. Patient klagte über Kopfschmerz und Müdigkeit. Kopf frei beweglich, Zunge leicht weiss belegt. Etwas Erbrechen gallig gefärbter Flüssigkeit. Die Rasselgeräusche sind spärlicher geworden, mit Ausnahme des rechten Unterlappens, der status idem wie am 26. I. 91 herrscht.

4. III. 91. Patient erhielt am 11., 13., 19., 23., 27. und gestern 0,006 T. mit gewöhnlicher Temperatursteigerung, nur gestern gab Patient vermehrten Nachtschweiss und Husten an. Auswurf unverändert. Lunge status idem.

16. III. 91. Patient erhielt am 9., 12. und heute dieselbe Dosis ohne deutliche Reaction. Im Larynx ist nichts pathologisches mehr zu finden.

20. III. 91. Patient wird auf Wunsch entlassen. Die Lungen zeigten immer status idem. Im Sputum waren gewöhnlich zahlreiche Tuberkelbacillen gefunden. Das Körpergewicht, des anfangs zugenommen, zeigt wieder eine Tendenz zur Abnahme.

52.

N. N., Eisenbahnbeamter, 23 Jahre alt, aus Zug, wird am 29. XII. 90 ins Kantousspital aufgenommen.

Anamnese. Die Eltern des Patienten leben und sind gesund, dito 2 Geschwister, 4 starben jung. Patient war gesund bis October 1890. Seit da leidet er an Husten und Auswurf. Allmählig nahmen die Körperkräfte ab und Patient liess sich deshalb behufs Kochscher Behandlung aufnehmen.

Status praesens. Mittelgrosser, gracil gebauter Patient, mit schlaffer, wenig entwickelter Muskulatur und sehr reducziertem Fettpolster. Haut sehr blass, trocken, dem Gefühle nach nicht erhöht temperiert (37,4°). Patient nimmt Rückenlage ein, weil er in rechter Seitenlage mehr husten muss. Wangen leicht gerötet. Pupillen reagieren. Zunge feucht, rein. Patient klagt über Husten und Atemnot. Keine geschwollenen Lymphdrüsen oder Narben, keine Oedeme. Atmung nicht beschleunigt, abdominal. Puls regelmässig, leicht beschleunigt (14), voll und kräftig. Thorax lang, flach, schmal, symmetrisch, wenig resistent, rechte Supra- und Infraclaviculargrube tiefer und weniger an der Atmung beteiligt, als linke. Der Percussionsschall ist über der rechten Spitze vorn und hinten und im ersten JCR. rechts vorn leicht gedämpft, sonst überall vorn, seitlich und hinten normal laut, nicht tympanitisch. Bronchophonie und Stimmfremitus sind rechts etwas verstärkt. Man hört über der ganzen Dämpfung Bronchialatmen mit knackenden und hellen mittelgrossen und kleinen Blasen, über den übrigen Partien rechts und überall links reines weiches Vesiculäratmen. Patient hustet hie und da und expectoriert ein vorwiegend schleimiges, dünnflüssiges Sputum (100 cm^3). Die laryngoscopische Untersuchung ergibt ausser Rötung der Stimmbänder nichts pathologisches.

Am Herz nichts abnormes. Herztöne rein. Abdomen nirgends druckempfindlich, ergibt nichts pathologisches. Neigung zu dünnen Stühlen. Harn an Menge etwas vermindert, hat ein starkes sedimentum lateritium, enthält kein Eiweiss. Schlaf unruhig. Appetit ordentlich. Durst nicht gesteigert.

Diagnose: *Tuberculosis pulmonum duplex imprimis dextri.*

Krankengeschichte. 1. I. 91. Im Sputum wurden reichlich Tuberkelbacillen gefunden. Patient reagiert auf 0,001 T. nicht. Leichte Empfindlichkeit der Injectionsstelle.

3. I. 91. Patient erhält 0,004 T., reagiert mit 38,6°, keine weitere Pulsbeschleunigung. Keine Localreaction. Auswurf nicht verändert.

5. I. 91. Patient erhält 0,010 T., reagiert mit Fieber und Pulsbeschleunigung, hat die Injectionen lieber am Rücken. Sonst keine Reactionserscheinungen.

22. I. 91. Patient erhielt am 7., 9. und 11. 0,010 mit successive geringerer, am 13. dieselbe Dosis ohne Reaction, am 15., 17., 19. und heute 0,020 T. mit Reaction, gibt heute Schmerzen in der rechten Inguinalgegend an, ohne objectiven Befund. Patient hat immer dünne Stühle. Über der früher constatierten, heute noch gleichen Dämpfung jetzt abgeschwächtes Vesiculäratmen mit spärlichem dumpfem Knattern. Über dem rechten angulus scapulae ebenfalls eine deutlich gedämpfte Stelle mit verstärktem Stimmfremitus und abgeschwächtem, reinem Vesiculäratmen.

24. I. 91. Patient erhält 0,03 T. ohne Reaction. Über der untern Dämpfung hört man jetzt bei der Inspiration ebenfalls einzelne mittelblasige feuchte, etwas klingende Rasselgeräusche. Im Urin Spuren von Eiweiss. (Nach 6 Tagen verschwunden).

16. II. 91. Patient erhielt am 26., 29., 31., 1., 4. und 8. 0,030 T. und reagierte fieberhaft. Die Injectionen werden ausgesetzt. Patient fiebert seither täglich, oft beträchtlich (bis 39,3°). Über der rechten Spitze status idem. Die untere Dämpfung hat sich etwas aufgehellt, doch hört man daselbst klingende, mittel- bis grossblasige Rasselgeräusche nebst leisem Vesiculäratmen.

9. III. 91. Patient erhält probeweise wieder 0,01 T. ohne Reaction. Status idem.

12. III. 91. Patient erhält 0,01 T.; hat 39°, aber er hat diese Temperatur auch schon öfters ohne Injection erreicht; sonst objectiv und subjectiv keine Änderung.

26. III. 91. Patient verlässt das Spital. Man hört jetzt auch in der linken Spitze Rasselgeräusche. Der Process hat weitere Fortschritte gemacht. Patient fiebert stärker als vorher, fühlt sich etwas schwächer als früher und hat auch an Körpergewicht etwas abgenommen. Sonst status idem.

53.

N. N., Landwirt, von Waltalingen, 30 Jahre alt, wird am 22. XII. 90 ins Kantonsspital aufgenommen.

Anamnese. In der Familie findet sich keine Tuberculose. Patient hatte vor 16 Jahren Typhus, war sonst immer gesund bis März 1890, wo er an Influenza erkrankte. Seither litt er oft an Kopfweh, Husten und allgemeiner

Mattigkeit. Eine Luftkur im Sommer kräftigte ihn wieder, doch bald begannen Husten und Mattigkeit wieder, so dass sich Patient ins Spital meldete.

Status praesens. Mittelgrosser, wenig kräftig gebauter Patient mit schlaffer Muskulatur, geringem Fettpolster, blasser, trockener Haut. Patient fiebert nicht (36,9°), nimmt Rückenlage ein, da ihm Seitenlagen Schmerzen verursachen; Gesicht blass, Wangen leicht gerötet. Pupillen reagieren. Stimme klar. Zunge feucht, im Rachen nichts besonderes. Puls regelmässig, kräftig (72). Atmung ruhig, costo-abdominal; die rechte Thoraxseite beteiligt sich fast gar nicht daran. Thorax lang, schmal, flach, resistent, rechts eingesunkene Supra- und Infraclaviculargruben. Die Percussion ergibt über der rechten Spitze vorn und hinten und im ersten JCR. rechts Dämpfung mit Tympanie, sonst überall vorn und seitlich und hinten lauten, rechts hinten gegen links etwas leiseren Schall. Bronchophonie und Stimmfremitus sind rechts oben verstärkt, aber hinten unten etwas abgeschwächt. Über der Dämpfung hört man Bronchialatmen, sonst überall Vesiculäratmen, das rechts hinten etwas leiser ist, nirgends Rasselgeräusche. Patient hustet selten und expectoriert knapp 2—3 Esslöffel schleimiges Sputum von dünner glasiger Beschaffenheit in 24 Stunden, nur ein einziger Eiterballen darin.

Am Herzen und Abdomen normale Verhältnisse. Eine leichte linksseitige Inguinalhernie. Allgemeinbefinden gut. Stuhl und Harn in Ordnung.

Diagnose: *Tuberculosis pulmonum imprimis dextri.*

Krankengeschichte. 24. XII. 90. Im Sputum reichlich Tuberkelbacillen. Patient reagiert auf 0,001 T. weder allgemein noch local.

2. I. 91. Nachdem Patient auf 0,002—3—4 nicht reagierte, reagierte er auf 0,008 T. mit 39,2° und 96. Er war dazu abgeschlagen und müde. Der Husten war nicht vermehrt, der Auswurf von derselben Beschaffenheit, an den Lungen status idem.

9. I. 91. Patient erhielt am 3. 0,008 ohne, am 5. 0,015, am 7. 0,03, heute 0,04 mit Reaction. Er klagt über stechende Schmerzen rechts. Objectiv status idem.

20. I. 91. Patient erhielt am 11., 13. und 15. 0,04, am 17. 0,05 mit wechselnder Reactionsstärke, gestern ebenfalls 0,05 mit 38,2° und 100. Dazu von abends 6 Uhr Klagen über Stechen rechts. Daselbst Dämpfung in der rechten Mml. von der vierten Rippe ab, hinten vom angulus scapulae bis unten. Über der Dämpfung leises Vesiculäratmen, abgeschwächter Stimmfremitus und Bronchophonie. Viel Husten, wenig Auswurf.

29. I. 91. Patient erhielt am 21. 0,05, am 23., 25., 27. und heute 0,06 T. mit schwacher Reaction. Die Dämpfung ist verschwunden. Im Sputum wenig Tuberkelbacillen.

9. II. 91. Patient erhielt am 2. 0,08, am 4., 6. und heute 0,1 T. mit geringer Reaction. Nach mehrmaligem Aufstehen besteht heute wieder der Zustand vom 20. I. 91.

27. II. 91. Patient erhielt fünf Mal 0,1 T., fieberte auch etliche Male an den Zwischentagen, besonders am 2. bis 38,5°.

17. III. 91. Nachdem Patient noch drei Mal 0,1 T. mit Reaction erhalten, werden die Injectionen abgebrochen. Patient fieberte ab und zu auch sonst bis 38°. Über den Lungen ist immer status idem seit dem 9. II.

24. III. 91. Im Auswurf werden noch sehr viele Tuberkelbacillen gefunden. Die Menge des Auswurfes ist gering, vorwiegend schleimig, mit eitrigen Beimengungen.

26. III. 91. Patient wird entlassen. Sein Zustand hat sich nicht gebessert, das Körpergewicht etwas vermindert, die Lungen zeigen status idem wie am 17. III.

54.

N. N., Commis, 22 Jahre alt, aus Zürich, wird am 18. XII. 90 ins Kantonsspital aufgenommen.

Anamnese. Die Mutter und eine Schwester starben an Tuberculose, der Vater und 3 Geschwister sind gesund. Patient war immer gesund. Vor 5 Jahren hatte er einen Halskatarrh, in Folge dessen beide Tonsillen entfernt wurden. Vor einem Jahr bekam er allmählig das Gefühl eines Fremdkörpers im Hals; später stellte sich dazu Husten und Auswurf ein.

Status praesens. Kleiner, zart gebauter Patient mit schlaffer Muskulatur und mässigem panniculus. Die Haut ist trocken, blass, nicht erhöht temperiert (36,9°). Patient kann jede beliebige Lage ohne Beschwerden einnehmen. Gesicht blass, schmal. Pupillen reagieren, Conjunctiven blass, beide obern Lider bläulich. Zunge feucht, rein. Stimme etwas leise. Atmung ruhig, costo-abdominal, mit stärkerer Beteiligung der linken Seite. Puls regelmässig, kräftig, 86. Keine geschwellten Lymphdrüsen. Hals schlank, lang.

Thorax schmal, lang, resistent. Die Percussion ergibt über der rechten Spitze vorn weniger lauten Schall als links, im ersten und zweiten JCR. rechts deutlich Dämpfung gegenüber links, von der dritten Rippe an lauten Schall, links und rechts seitlich und hinten überall mit Ausnahme der gedämpften rechten fossa supraspinata lauten nicht tympanitischen Schall.

Man hört im Bereich der Dämpfung leichtes Bronchialatmen, über den übrigen Lungenpartien scharfes, rechts etwas weicheres Vesiculäratmen, nirgends eine Spur von Rasselgeräuschen. Patient hustet hie und da und expectoriert knapp zwei Esslöffel eitriges, zähflüssiges, geballtes Sputum in 24 Stunden. Spitzenstoss fühlbar im fünften JCR. einwärts der Mml., relative Herzdämpfung normal, Herztöne laut und rein. Die Leberdämpfung reicht von der sechsten Rippe bis über den Brustkorbrand, ist nicht respiratorisch verschieblich, die Leber nicht palpabel. Im übrigen an Abdomen und seinen Organen nichts pathologisches nachweisbar. Stuhl und Harn normal.

Allgemeinbefinden gut. Im Larynx ausser Rötung des r. Stimmbandes nichts nachweisbar.

Diagnose: *Tuberculosis pulmonum et laryngis.*

Krankengeschichte. 22. XII. 90. Im Sputum finden sich spärlich Tuberkelbacillen. Patient erhielt gestern 0,001 T. ohne eine Spur von Reaction, hat heute etwas Stechen, rechts ohne objectiven Befund.

27. XII. 90. Patient erhielt am 24. 0,002, gestern 0,003 T. ohne Reaction; doch ist Patient im allgemeinen heiserer, als beim Spitaleintritte. Die laryngoscopische Untersuchung ergab mehrere bis hirsekorngrosse, stark gerötete, rundliche, glänzende Hervorragungen an der hintern Larynxwand und oberhalb des Niveau der wahren Stimmbänder, wenig oberhalb der hintern Commissur dazu einzelne mehr zackige 1 *mm* hohe Hervorragungen von schmutzig-blassgelber Farbe, offenbar dem Rande eines tuberculösen ulcus angehörend. Auswurf nicht vermehrt.

3. I. 91. Patient erhielt am 28. 0,004, am 30. 0,006, am 1. 0,010, heute 0,02 T. und zeigt zum erstenmal eine Andeutung von Reaction.

9. I. 91. Patient erhielt am 5. 0,02, am 7. 0,025 mit geringer Reaction, die subjectiv gar nicht angedeutet war; heute 0,025 mit 38,2; 9 bis 10 Stunden nach der Injection ein Schüttelfrost von $^1/_2$stündiger Dauer. Aryknorpel und Taschenband links stark geschwellt, sonst status idem. An den Lungen keinerlei Rasselgeräusche, nur die oben beschriebene Dämpfung; daselbst aber jetzt abgeschwächtes Vesiculäratmen. Auswurf nicht vermehrt.

16. I. 91. Patient erhielt am 11. 0,035 ohne, am 13. und gestern 0,05 T. mit geringer Reaction, ist wieder etwas heiserer und hat Schmerz an der Injectionsstelle. An der hintern Wand, nahe an der Ansatzstelle des r. Stimmbandes, ein kleines Geschwür mit graugelblichem Grund, nach links bis zum Ansatz des l. Stimmbandes mehrere grauweisse, hirsekorngro.se prominierende Knötchen.

22. I. 91. Patient erhielt am 18., 20. und heute 0,05 T., heute ohne jede Reaction. Ziemlich starke Schwellung der Arytenoidknorpel. Das ulcus an der Hinterwand des larynx erscheint heute mit gereinigtem Grund. Patient hat starke Halsschmerzen und Gefühl von Trockenheit in der Kehle. Im Sputum viel Tuberkelbacillen.

9. II. 91. Patient erhielt am 24. und 26. 0,06, am 28. 0,07, am 30. 0,08, am 1., 3. und 5. 0,1, am 7. 0,15, heute 0,2 T. mit äusserst geringen, kaum angedeuteten Reactionen. An der Hinterwand des larynx status idem, das l. Stimmband stark geschwellt und gerötet, verdeckt das r. zur Hälfte.

5. III. 91. Patient erhielt noch dreimal 0,2, viermal 0,25 und einmal 0,3 T. mit kaum einer Andeutung von Reaction durch hochnormale Temperaturen. Im Sputum immer ziemlich viel Tuberkelbacillen. Patient war immer aufgestanden. Im Kehlkopf stets status idem, ebenfalls über den Lungen, wo

man über der Dämpfung Bronchialatmen und spärliche klingende Rasselgeräusche hört. Das Körpergewicht hat etwas zugenommen. Patient erhält nun Liebreichsche Injectionen.

16. III. 91. Die Liebreichschen Injectionen verursachen Brennen im Hals. Über der l. Spitze bronchiales Exspirium. Heute ziemlich viel Blut im Sputum. Die Injectionen werden ausgesetzt.

28. III. 91. Nachdem die Haemoptoe gestillt, verlässt Patient das Krankenhaus in demselben Zustand wie am 5. III.

55.

N. N., Mechaniker, Riesbach, 20 Jahre alt, wird am 16. XII. 90 ins Kantonsspital aufgenommen.

Anamnese. In der Familie keine Tuberkulose nachweisbar. Patient hatte als Knabe Masern, Mumpf und Diphtherie, war sonst immer gesund bis Juli 1889. Damals bekam er plötzlich eine Lungenblutung, die jedoch vereinzelt blieb und keine weiteren Störungen hinterliess. Er fühlte sich wieder ganz gesund bis im Herbst 1890, wo er zum zweitenmal Haemoptoe bekam. Diesmal gesellten sich Husten und Auswurf dazu; er wurde allmälig auch von Schmerzen beim Essen und Trinken geplagt und bekam Fremdkörpergefühl im Hals.

Status praesens. Mittelgrosser, im ganzen kräftig gebauter Patient, kräftige Muskulatur und gutes Fettpolster. Körpertemperatur 37,8°. Patient fiebert abends etwas. Puls 96, leicht dicrot, von mittlerer Füllung und Spannung; Gesicht etwas cyanotisch, auf Stirn und Wange reichlich Acne. Pupillen reagieren. Zunge am Grund schmutziggrau belegt, Schleimhaut des weichen Gaumens und der Tonsillen etwas gerötet. Patient klagt über Halsschmerzen beim Schlucken; beiderseits multiple bis bohnengrosse geschwellte weiche Cervicaldrüsen, sonst nichts besonderes.

Thorax oben etwas flach, corpus sterni in der Höhe des fünften Rippenknorpels quer dachförmig eng, vorne vorspringend, proc. ensiformis unfühlbar. Atmung hauptsächlich abdominal, etwas beschleunigt. Percussionsschall vorne oben rechts vielleicht eine Spur kürzer als links, desgleichen in der rechten Axillargrube, sonst vorn und seitlich überall laut. Über der r. Spitze etwas unreines leises Vesiculäratmen ohne Rasseln, in der l. fossa supraclavicularis ebenfalls leises Vesiculäratmen, dazu ganz spärliche, grossblasige, hellklingende, feuchte Rasselgeräusche, dasselbe in der l. Axillargrube, woselbst noch etwas Giemen. Hinten über der r. Spitze deutlich Dämpfung zu constatieren, sonst überall lauter Schall. Links hinten ausser etwas leisem Vesiculäratmen in der Spitze nichts abnormes, rechts in der Spitze inspiratorisch Knattern, am innern Rand der spina scapulae zeitweise unbestimmtes Atmen, an den übrigen Stellen reines Vesiculäratmen.

Spitzenstoss des Herzens im fünften JCR. 1 *cm* innerhalb der l. Mml. Herzdämpfung und -Töne normal. Das Abdomen etwas flach, lässt an seinen Organen nichts pathologisches nachweisen. Allgemeinbefinden gut. Stuhl und Harn in Ordnung. Patient hustet hie und da und expectoriert ein schleimiges Sputum mit ganz geringen kleinballigen, spurenweise hellrötlich tingierten eitrigen Beimengungen.

Diagnose: *Tuberculosis pulmonum et laryngis, imprimis epiglottidis (s. u.).*

Krankengeschichte. 19. XII. 90. Im Sputum findet man ziemlich viel Tuberkelbacillen. Die laryngoscopische Untersuchung ergibt: Starke Schwellung und Rötung der Epiglottis, der aryepiglottischen Falten, der Taschenbänder. Bewegungen normal, am r. proc. vocalis ein ca. kirschkerngrosser, kegelförmiger, im Centrum weicher, an seiner Basis und Umgebung geröteter Tuberkel.

24. XII. 90. Patient erhielt gestern 0,001 T., hatte nachmittags etwas Frösteln, nachts starken Schweiss. Objectiv ausser Temperaturerhöhung nichts geändert.

30. XII. 90. Patient erhielt am 26. und 28. 0,001 T. ohne Reaction, heute 0,002 T., nachmittags Frösteln und stärkeres Fieber. Im Hals keine Schmerzen mehr. Nur noch Gefühl von Trockenheit. Obj. status idem.

3. I. 91. Patient erhielt am 1. 0,002 ohne, gestern 0,004 T. mit geringer Reaction. Patient klagt heute morgen über Stechen links hinten. Daselbst in der Höhe des fünften BW im Interscapularraum eine frankenstückgrosse Dämpfung, Vesiculäratmen und Giemen.

8. I. 91. Patient erhielt am 4. 0,006 mit geringer, am 6. 0,008 ohne, heute 0,01 T. mit Reaction. Über der r. Spitze hinten Schnurren und scharfes Vesiculäratmen, sonst status idem. Puls beschleunigt. Epiglottis stärker geschwellt. Gefühl von Trockenheit und viel Durst. In der l. Spitze ist vereinzeltes Knattern hörbar. Im Sputum immer noch viele Tuberkelbacillen ohne Besonderheiten.

21. I. 91. Patient erhielt am 10. 0,01, am 12. 0,015 ohne, am 14. 0,015 T., dito am 16. und 20. mit Reaction. Patient klagte gestern über vermehrte Schmerzen und Druckempfindlichkeit links, objectiv ist aber sonst nichts nachzuweisen. Epiglottis und Aryknorpel sind mächtig geschwellt und gerötet und verunmöglichen einen Einblick ins Kehlkopfinnere. Patient hat abends sehr starke Schluckschmerzen.

29. I. 91. Patient erhielt nach 7tägiger Pause wieder 0,01 T. mit Reaction. Die Halsschmerzen hatten nachgelassen. Im Sputum immer ziemlich viel Tuberkelbacillen.

17. II. 91. Patient erhielt am 30., 1. und 3. 0,015, am 5. 0,02 mit geringer, am 7. 0,02, am 9. 0,03 ohne, am 11. 0,05 mit geringer, am 13.

0,05 ohne deutliche und am 16. 0,07 mit Reaction. Patient klagt wieder über stärkere Halsschmerzen, am Kehlkopfeingang immer dieselbe starke Schwellung und Rötung und über den Lungen status idem. Die Injectionen werden ausgesetzt. Patient ist im Körpergewicht gleich geblieben.

7. III. 91. Das Körpergewicht hat abgenommen, sonst status idem. Liebreichsche Injection verursacht Abschwellung der Epiglottis und Aryknorpel; derselbe zum Teil mit grauweissem Schorf bedeckt. Schmerzen lassen nach.

23. III. 91. Patient verlässt das Krankenhaus. An Lunge status idem, im Kehlkopf seit den Liebreichschen Injectionen Tendenz zur Besserung, vorher Verschlechterung. Das Körpergewicht ist nicht mehr gestiegen. Sputum reich an Tuberkelbacillen.

56.

Frau N. N., 28 Jahre alt, Hausfrau, aus Bachs, wird am 15. X. 90 ins Kantonsspital Zürich aufgenommen.

Anamnese. Patientin stammt aus gesunder Familie. Auch ihr Mann ist gesund und ihre drei Kinder. Zehn Tage vor der letzten Geburt stellte sich heftiger Husten ein, dem nach acht Tagen ein kleiner Blutsturz folgte (1887). Seitdem hatte Patientin Husten und Auswurf und ab und zu Fieber. Im Sommer besserte jeweils das Leiden, machte diesen Herbst aber so rasche Fortschritte, dass Patientin sich veranlasst sah, das Spital aufzusuchen.

Status praesens. Mittelgrosse Patientin mit gutem Knochenbau, schlaffer Muskulatur und ordentlichem Fettpolster. Haut blass, erhöht temperiert. Patientin fiebert hectisch. Wangen gerötet. Pupillen mittelweit, reagieren. Scleren rein, Conjunctiven blass. Lippen trocken, Zunge feucht, Gebiss defect. Pharynxeingang normal. Hals schlank. Thorax etwas flach, ziemlich lang, elastisch, Sternum gerade; die Intercostalräume ziemlich weit, die l. fossa supraclavicularis ist fast ganz verstrichen, die r. etwas eingesunken. Atmung ruhig, costo-abdominal.

Der Percussionsschall ist über beiden Spitzen laut, nicht tympanitisch, rechts vielleicht etwas höher als links; im ersten, zweiten und dritten JCR. ist dies Verhältnis deutlicher ausgesprochen, im vierten JCR. rechts vorn beginnt wieder normaler Schall bis zur fünften Rippe, wo Leberdämpfung beginnt. Auf beiden Seitenpartien normaler Percussionsschall. Hinten ist in der r. fossa supraspinala der Schall ebenfalls etwas höher und kürzer als links, sonst auch hinten normale Verhältnisse. Über der r. Spitze vorn und hinten hört man abgeschwächtes Vesiculäratmen mit einzelnen mittelblasigen, nicht deutlich klingenden Rasselgeräuschen, im ersten und zweiten JCR. vorn rechts sind diese Rasselgeräusche reichlicher; in der l. Spitze hört man spärlich ähnliche Rasselgeräusche, überall Vesiculäratmen, in den übrigen Partien keine Rasselgeräusche. Herzgrenzen und Herzaction normal, dito Herztöne.

Am Abdomen Diastase der musc. recti, sonst an den Abdominalorganen nichts pathologisches nachweisbar. Stuhl etwas retardiert. Keine Albuminurie. Appetit gut, Durst nicht gesteigert. Sensorium frei. Patientin klagt über Husten und Nachtschweiss. Patientin wirft mässige Mengen eines schleimig-eitrigen Sputums aus.

Diagnose: *Tuberculosis pulmonum imprimis dextri.*

Krankengeschichte. 18. X. 90. Im Auswurf werden ziemlich viele Tuberkelbacillen gefunden. Patientin erhielt Benzosol.

23. X. 90. Die Rasselgeräusche über den Spitzen haben bedeutend nachgelassen. Patientin fühlt sich wohler und hustet weniger als zu Hause.

24. XI. 90. In der r. fossa supraspinata hinten hört man jetzt Bronchialatmen und mittelblasige klingende Rasselgeräusche, auch in der l. Spitze klingende Ronchi. Das Fieber hat seit 14 Tagen gänzlich aufgehört, das Körpergewicht hat beträchtlich zugenommen. Patientin erhielt 0,001 Tuberculin. Sie hat schon nach einer Stunde Gefühl von Hitze am ganzen Körper, mehr Schweiss und starken Hustenreiz. Der Auswurf ist bedeutend vermehrt gegen früher, er bildet zwei Schichten, eine flüssig-schleimige und ein zum Teil balliges, zum Teil krümeliges mit mehr oder weniger roten frischen und dunklen Beimengungen untermischtes Sediment. Der Puls ist beschleunigt, die Temperatur beträgt nur 37,8°. Keine Albuminurie.

27. XI. 90. Patientin hat gestern und heute auf je 0,002 T. wieder etwas reagiert mit Fieber und Frösteln. Pulsbeschleunigung. Der Auswurf ist nicht mehr blutig. Patientin hat heute abend etwas Speisebrei gebrochen.

5. XII. 90. Patientin erhielt am 28. 0,002, am 29. 0,003, am 30. 0,004 mit Reaction und Brechreiz, am 1. und 2. 0,004 ohne Reaction, heute 0,004 Tuberculin, wieder mit Reaction und Brechreiz und Brechen. Der Auswurf hat an Menge wieder bedeutend abgenommen.

9. XII. 90. Patientin erhielt täglich 0,005, heute 0,006 T. mit successive schwächerer Reaction. Im Sputum immer Tuberkelbacillen in gleicher Zahl.

16. XII. 90. Patientin erhielt vom 9.—14. täglich 0,006 T., die beiden letzten Male ohne Reaction, gestern und heute 0,007 T. mit Reaction, Patientin brach dazu beide Tage je 5 Stunden nach der Injection nach heftigen Hustenstössen. Über beiden Spitzen viel Knattern und Giemen bei Vesiculäratmen, dito in der r. fossa infraspinata, aber spärlicher. Husten vermehrt, Auswurf nicht.

22. XII. 90. Patientin erhielt am 17. 0,007, am 18. 0,008 T. ohne, dann dreimal 0,009 T. mit Reaction, wobei Patientin abends mehr hustet. Patientin fühlt sich wohl, hat guten Appetit, keine Nachtschweisse seit einigen Tagen; über den Spitzen immer noch status vom 16. und im übrigen status idem. Viel Bacillen im Sputum.

25. XII. 90. Nachdem Injectionen wegen Menses ausgesetzt, erhält Patientin 0,009 und reagiert in gewohnter Weise. Zahl der Bacillen immer dieselbe.

3. I. 91. Patientin erhielt am 26. 0,009, am 28. 0,01, am 29. 0,012 ohne Reaction, dann gestern 0,025, reagierte mit etwas Fieber, etwas mehr Husten und Auswurf und etwas Erbrechen. Man hört heute auch links im ersten und zweiten JCR. mittelgrosse fast klingende Blasen.

4. I. 91. Wegen Kopfschmerz und Appetitlosigkeit unterbleibt die Injection. Patientin klagt über Stechen links und Atemnot.

15. I. 91. Patientin erhielt am 5. und 7. 0,04, letzteres ohne, am 3. 0,05 mit, am 11. 0,05 ohne, am 12. 0,06 ohne, gestern mit Reaction. Patientin klagt dabei über Schmerzen links und Atemnot. Die Rasselgeräusche daselbst haben wieder abgenommen. Man hört aber jetzt rechts oben hinten und im Interscapularraum starkes Bronchialatmen und reichliche, zum Teil stark klingende Rasselgeräusche.

19. I. 91. Patientin fiebert wegen einer Parulis. Extraction des Stummels.

28. I. 91. Patientin erhielt wieder am 22. 0,06 mit, am 24. ohne, am 26. 0,08, heute 0,1 T. mit Reaction. Patientin klagt über Stuhlbeschwerden, die durch festen Stuhl verursacht werden. Patientin erhält deshalb Aloë und Rheum. Im Sputum noch viele Bacillen.

6. II. 91. Patientin erhielt am 30., 2., 4. und heute 0,1 T., heute ohne Reaction. Stuhlzwang besteht immer noch. Patientin erhält Podophyllin, welches hilft.

27. II. 91. Patientin erhielt am 9. 0,15, ebenso am 11., am 13. 0,2 mit schwacher, nach langer Pause am 23. und 26. 0,2 mit starker Reaction, im heutigen Sputum werden keine Tuberkelbacillen gefunden.

9. III. 91. Patientin erhielt am 3. 0,2 mit Reaction (Schmerzen links und Husten, Atemnot, Erbrechen, mehr Auswurf, Fieber, Pulsbeschleunigung); sie war im Urlaub und machte mehrere Fusstouren von einer Stunde und kehrte fieberfrei zurück.

13. III. 91. Patientin erhielt nochmals 0,2 und 0,1 T. Die Injectionen werden auf Wunsch der Patientin abgebrochen, da sie jeweils hernach starke Beschwerden hat. Das Sputum enthält wieder reichlich Tuberkelbacillen, ist im allgemeinen aber spärlicher und rein schleimig geworden.

26. III. 91. Patientin verlässt das Spital. Das Sputum enthält immer Tuberkelbacillen. Das Körpergewicht hat seit Beginn der Injectionen wieder etwas abgenommen. In der l. fossa infraclavicularis ist Dämpfung zu constatieren, nebst spärlichen klingenden Rasselgeräuschen, rechts ist die Dämpfung wie am Anfang, bei Hustenstössen in beiden Spitzen Knattern, beide Spitzen hinten gedämpft.

In der fossa infraspinata links hört man leises Bronchialatmen, ebenso rechts. Patientin sieht zwar frisch aus, doch hat sich der objective Lungen-

status sowohl rechts als besonders links sehr schnell seit Beginn der Injectionen verschlechtert und die Veränderungen sind in keiner Weise rückgängig geworden.

57.

N. N., Schülerin, 13 Jahre alt, aus Büren, wird am 18. XII. 90 ins Kantonsspital aufgenommen.

Anamnese: In der Familie ist keine Tuberculose. Patientin erkrankte erst vor 8 Wochen mit Husten und Auswurf und Stechen auf der l. Brust. Da sich das Übel nicht besserte, liess sie sich auf Rat eines Arztes behufs Kochscher Behandlung ins Spital aufnehmen.

Status praesens. Für ihr Alter lange, gracil gebaute Patientin mit wenig entwickelter Muskulatur und dürftigem Fettpolster. Haut trocken. Kein Fieber. Puls 104, ziemlich klein und leicht zu unterdrücken. Atmung ganz ruhig, costal. Sensorium frei. Patientin klagt, dass sie zu Hause etwas Blut im Auswurf hatte. Wangen blass, Pupillen weit, reagieren. Scleren rein, Conjunktiven normal. Zunge rein, Rachen intact. Am Hals nichts besonderes.

Thorax lang, flach, nicht besonders elastisch, nicht druckempfindlich, Sternum der ganzen Länge nach etwas vertieft, flach, beide fossae supraclaviculares etwas eingesunken. Der Percussionsschall ist in beiden Spitzen ungefähr gleich laut, nicht tympanitisch, links eine Spur kürzer als rechts, im 1. JCR. links etwas kürzer als rechts, ebenso in der l. Spitze hinten, sonst über allen übrigen Lungenpartien laut und nicht tympanitisch.

Man hört überall reines lautes Vesiculäratmen, nur mit Ausnahme beider Spitzen hinten, wo man rechts hie und da nach Hustenstössen auf der Höhe der Inspiration ein paar dumpfe mittelblasige, aber nur sehr undeutliche Ronchi, links scharfes Vesiculäratmen mit vereinzelten dumpfen, mittlern nicht klingendem Blasen hört.

Herzspitzenstoss sichtbar im 4. JCR. etwas einwärts der l. Mml., im 2. JCR. am l. Sternalrand sieht man ebenfalls eine schwach undulierende Pulsation. Relative Herzdämpfung: dritte Rippe, Mitte des Sternum, l. Mml. Herztöne kräftig, keine Geräusche, helltönend.

Abdomen normal gewölbt, nicht druckempfindlich, tympanitisch schallend. An den Abdominalorganen nichts pathologisches nachweisbar. Patientin hat ordentlichen Appetit, nicht vermehrten Durst, schläft gut, hustet wenig, expectoriert einen spärlichen, schleimig-eitrigen, zähen Auswurf, ist obstipiert. Harn normal.

Diagnose: *Tuberculosis pulmonis sinistri.*

Krankengeschichte. 22. XII. 90. Im Sputum konnten in zwei Malen keine Tuberkelbacillen nachgewiesen werden. Patientin erhielt 0,001 Tuber-

culin, reagierte weder allgemein, noch subjektiv. Local ist jedoch die Dämpfung etwas deutlicher und man hört mehr Rasselgeräusche als Tags zuvor.

24. XII. 90. Patientin hat heute nach 53 Stunden die höchste Temperatur (37,6°). Im Sputum finden sich einige ganz leichte Blutspuren.

27. XII. 90. Patientin erhielt 0,002 Tuberculin und hatte nach 10½ Stunden 38,8° und 128 und fiebert auch heute noch. Viele Rasselgeräusche, Auswurf nicht vermehrt, enthält jetzt vereinzelte Tuberkelbacillen.

30. XII. 90. Patientin erhielt 0,002 Tuberculin, reagierte nicht, hustete weniger und hatte auch etwas weniger Auswurf.

5. I. 91. Patientin erhielt am 31. 0,003, am 2. 0,005, gestern 0,008 ohne Reaction, fiebert dagegen heute morgen und hatte dazu einen Anfall von Schwindel, Kopfschmerz und Uebligkeit, schlief sonst gut nachts.

14. I. 91. Patientin erhielt am 6. 0,008, am 8. 0,01, am 10. 0,015, am 12. 0,025 ohne jede Reaction. Rasselgeräusche sind nicht mehr zu hören. Heute erhält sie 0,04 Tuberculin, reagiert mit 39,3° und 128, das Allgemeinbefinden ist nie gestört, der Appetit immer gut. Die Dämpfung ist immer gleich l. h. o.; heute daselbst wenig nicht klingende Blasen.

22. I. 91. Patientin erhielt am 20. und heute 0,05 Tuberculin, heute auch ohne Temperaturreaction. Patientin nimmt an Körpergewicht zu und hat absolut keine Klagen. Im Sputum findet man keine Tuberkelbacillen. Dämpfung immer gleich, Rasselgeräusche vereinzelt und nicht klingend, nur nach Hustenstössen.

2. II. 91. Patientin erhielt am 24. 0,06, am 26. 0,08, am 28. 0,10, am 30. und 2. 0,2 T. ohne jede Reaction. Nach längerem Fehlen wieder Tuberkelbacillen im Sputum.

7. II. 91. Patientin erhielt gestern 0,2 Tuberculin mit nur ganz schwacher Reaction und etwas Kopfschmerz. Sehr spärlich Tuberkelbacillen im Sputum.

15. II. 91. Nach achttägiger Pause erhält Patientin 0,2, reagierte stärker, musste mehr husten, aber nicht mehr auswerfen und war stark congestioniert. Fieber 38,6° und 136.

20. II. 91. Nach sechstägiger Pause wieder 0,2 Tuberculin. Reaction wie letztes Mal, nur etwas intensiver und mehr Auswurf. Dämpfung dieselbe, etwas mehr Rasseln.

9. III. 91. Patientin erhält noch 2 Mal mit Pausen 0,2 Tuberculin und reagiert immer je nach Grösse der Pause beträchtlich. Im Sputum finden sich immer etwas Bacillen. Das Körpergewicht nimmt ständig zu, die Dämpfung etwas deutlicher, die Rasselgeräusche spärlicher, fast ganz verschwunden, nur bei Hustenstössen.

13. III. 91. Patientin reagiert auch auf 0,1 Tuberculin ziemlich stark.

24. III. 91. Patientin wird auf Wunsch entlassen. Dämpfung links vorn bis zur dritten Rippe, hinten bis zur spina scapulae. Auch bei Husten-

stössen keine Rasselgeräusche. Im Sputum immer eine sehr geringe Zahl Tuberkelbacillen. Patientin sieht blühend aus, hat im Ganzen um 7 *Kg.* zugenommen.

58.

N. N., Pferdewärter, 23 Jahre alt, aus Zürich, wird am 26. XII. 90 ins Kantonsspital aufgenommen.

Anamnese. Der Vater starb an Lungenschwindsucht, ebenso eine Schwester, die Mutter und 9 Geschwister sind gesund. Patient machte im Frühjahr eine Lungenentzündung durch, war im Sommer wieder ganz gesund, bekam im Herbst Husten; vor drei Wochen stellte sich Auswurf ein und Schmerzen auf der Brust.

Status praesens. Langer, nicht besonders kräftig gebauter Mann mit ordentlicher Muskulatur und geringem panniculus. Die Haut ist trocken, nicht erhöht temperiert; Patient fiebert abends. Mehrere alte Schnittnarben. Gesicht gerötet, etwas cyanotisch. Pupillen reagieren, Conjunktiven blass, Zunge rein, Racheneingang intact. Puls regelmässig, kräftig (80). Atmung ruhig costo-abdominal. Thorax breit, flach, symmetrisch, etwas resistent.

Der Percussionsschall ist vorn über der r. Spitze, ersten JCR. und zweiten etwas kürzer als links, aber laut, ebenso überall rechts hinten, über den übrigen Partien vorn, seitlich und hinten normal laut. Die Auscultation ergibt über der r. Spitze spärlich knackende Ronchi vorn, über den andern Partien mit verkürztem Schall reines leises, sonst lautes Vesiculäratmen. Der Stimmfremitus und die Bronchophonie sind rechts an den erwähnten Stellen verstärkt. Patient hustet wenig und expectoriert pro die 24 *Gr* schleimig-grüne Massen.

Am Herz und an den Abdominalorganen ist nichts pathologisches nachweisbar. Allgemeinbefinden gut, Stuhl und Harn normal.

Diagnose: *Tuberculosis pulmonum duplex imprimis dextri.*

Krankengeschichte. 3. I. 91. Im Sputum werden spärlich Tuberkelbacillen gefunden. Patient erhält 0,001 Tuberculin, ohne zu reagieren.

7. I. 91. Patient reagierte am 5. nicht auf 0,001, aber heute undeutlich auf 0,002 Tuberculin mit Kopfschmerz, mehr Husten ohne vermehrten Auswurf. Über den Spitzen ist nichts von Rasselgeräuschen hörbar, in der l. fossa supra- und infraspinata leises Bronchialatmen.

16. I. 91. Patient erhielt alle zwei Tage 0,002 Tuberculin, reagiert aber bloss heute deutlich, hat seit Beginn der Injectionen etwas vermehrte Nachtschweise.

1. II. 91. Patient erhielt am 18. 0,002 mit, am 20. ohne, am 22. 0,003 mit, am 24. ohne, am 26. 0,005 mit, am 28. ohne, am 30. und heute 0,007 ohne deutliche Reaction. Lungen status idem.

20. II. 91. Patient erhielt am 3. und 5. 0,01 mit, am 7., 9. und 12. 0,01, am 14., 16. und 19. 0,015. Die Reactionen sind nicht mehr deutlich zu erkennen, da Patient auch an den Zwischentagen, einmal bis 39,5°, fieberte, und objectiv und local nie eine Änderung eintritt.

17. III. 91. Patient erhielt noch einmal 0,015 und 5 Mal 0,02 in längern Abständen, immer mit kaum zu erkennender Reaction, doch fiebert Patient gewöhnlich in den den Injectionstagen am nächsten liegenden Tagen etwas höher als sonst, doch mit vielen Ausnahmen. Patient erhält Myrtol.

10. IV. 91. Patient fiebert hectisch, hat beständig an Körpergewicht abgenommen. Im Sputum immer Bacillen. Vorne rechts überall verkürzter Schall, leises Bronchialatmen und nicht klingende Ronchi. Hinten rechts Dämpfung bis zur spina scapulae von oben, unbestimmtes Atmen ohne Rasselgeräusche. Stimmfremitus über der Dämpfung verstärkt. Patient wird ins Militärspital zu Thun übergeführt.

59.

N. N., Landwirt, 30 Jahre alt, von Wetzikon, wird am 10. III. 91 ins Kantonsspital aufgenommen.

Anamnese. Die Mutter starb an Schwindsucht, der Vater und die Schwester sind gesund. Patient war gesund bis 1889, wo er schon fortwährend an Husten litt. Derselbe nahm nach der Influenza, die Patient im Winter 1889/90 durchmachte, an Heftigkeit zu. Dazu gesellte sich ab und zu Fieber, selten Nachtschweisse. Der Appetit war ordentlich. Zunehmende Verschlimmerung veranlasste ihn, Hilfe im Spital zu suchen.

Status praesens. Ziemlich grosser, etwas gracil gebauter Patient mit schlaffer Muskulatur und geschwundenem panniculus. Patient fiebert (37,8°). Verhältnissmässig stark beschleunigter (126), wenig gespannter regelmässiger Puls. Sensorium frei. Patient klagt über Schwäche und Husten. Wangen blaurot, Zunge wenig belegt, feucht. Auf der l. Tonsille, die etwas vergrössert erscheint, ein tiefer ulceröser Defect. Rachenschleimhaut gerötet. Stimme mässig heiser. Thorax breit, flach, starr, Supra- und Infraclaviculargruben eingesunken. Atmung vorwiegend abdominal, geschieht links etwas ausgiebiger als rechts.

Die Percussion ergibt Dämpfung beider fossae supraclaviculares, beider supraspinatae, beider Axillargruben, rechts stärker als links, des ersten und zweiten JCR. rechts vorn und des Interscapularraums und der fossa infraspinata rechts; in den übrigen Partien normaler Schall. Hinten starke Kyphose der Lendenwirbel und der Brustwirbelsäule und tiefeingesunkene fossae supraspinatae, besonders rechts.

Über der Dämpfung rechts vorn, seitlich und hinten und links vorn hört man mässig lautes Bronchialatmen, untermischt mit sehr reichlichen, klein- bis grossblasigen feuchten, zum Teil ganz hell klingenden Rasselgeräuschen.

Über der Dämpfung links hinten oben verschärftes Vesiculäratmen, über den untern nicht gedämpften Partien rechts hört man Vesiculäratmen mit feuchten mittel- und kleinblasigen Rasselgeräuschen, links seitlich und hinten unterhalb der Dämpfung lautes, stellenweise etwas schlürfendes Vesiculäratmen.

Am Herzen ausser der beschleunigten Herzaction nichts abnormes. An den Abdominalorganen ist desgleichen nichts pathologisches nachweisbar. Das Abdomen ergibt überall Tympanie; multiple, bohnengrosse Inguinaldrüsen. Appetit ordentlich, Durst etwas gesteigert. Stuhl und Harn normal, kein Erbrechen. Schlaf durch Husten gestört. Patient expectoriert ziemlich viel gleichmässig dickflüssigen, fast rein-eitrigen, graugelblichen Auswurf, welcher sehr viel Tuberkelbacillen enthält. Die laryngoscopische Untersuchung ergibt keine ulcerösen Processe, die wahren Stimmbänder sind breit, dick, schliessen sich beim Intonieren nicht ganz. (Internus-Parese.)

Diagnose: *Tuberculosis pulmonum duplex gravis.*

Krankengeschichte. 12. III. 91. Patient erhielt 0,0005 Tuberculin und reagierte etwas mit Erhöhung des schon bestehenden Fiebers und Pulsbeschleunigung (39,4° und 138).

16. III. 91. Heute auf 0,0005 wieder ähnliche Reaction, Puls 142. Auswurf etwas vermehrt, sonst local status idem.

19. III. 91. Heute auf 0,001 Puls 154. 21. III. 91. Heute auf 0,001 134. An den injectionsfreien Tagen im Mittel 120.

23. III. 91. Patient reagiert auf 0,002 undeutlich, gibt vermehrte Heiserkeit an, hat am r. Stimmband status idem, am l. Lähmung des musc. thyreoarytenoideus internus stärker als früher. Starkes Knöcheloedem, und Oedem an der Innenfläche der Oberschenkel. Patient hustet viel, bringt aber den Auswurf nicht gut heraus. Kein Ascites. Gesicht etwas gedunsen. Pleuren und Lungen status idem.

27. III. 91. Patient erhielt am 25. 0,003 mit undeutlicher Reaction. Er ist äusserst schwach und kann nicht mehr gehen, der Hydrops hat bedeutend zugenommen.

9. IV. 91. Der Zustand des Patienten ist wesentlich derselbe geblieben. Patient hat bedeutenden Hydrops der untern Extremitäten, sonst status idem. Wegen seiner Schwäche musste mit den Injectionen abgebrochen werden. Patient wird auf Wunsch entlassen.

60.

Jgfr. N. N., Dienstmädchen, 16 Jahre alt, wird am 9. XII. 90 ins Kantonsspital aufgenommen.

Anamnese. Die Eltern und eine Schwester starben an Tuberculose, 5 Geschwister sollen gesund sein. Patientin war bis Mai 1890 immer gesund. Sie bekam Appetitlosigkeit und bald Husten, kam von Kräften und war von

Mitte Mai bis August im Spital, erholte sich da fast ganz und verlor den Auswurf. Bald recidivierte das Übel, Patientin wurde wieder schwächer und liess sich deshalb wieder aufnehmen.

Status praesens. Mittelgrosse, kräftig gebaute Patientin mit ordentlichem Fettpolster, schlaffer Muskulatur, Haut blass, nur die Wangen etwas gerötet. Patientin fiebert nicht. Puls ziemlich rasch (112), regelmässig, von geringer Füllung und Spannung. Stimme etwas leise, nicht heiser. Patientin klagt über Stechen links im Bereich des untern Lungenrandes. Multiple rechtsseitige bohnengrosse Cervical- und Supraclaviculardrüsen, sonst am Kopf und Hals nichts abnormes. Thorax flach, l. fossa supraclavicularis tiefer als die rechte. Mammae kaum entwickelt. Atmung ruhig, costo-abdominal. Vorn überall lauter Lungenschall mit Ausnahme des ersten JCR. links, welcher etwas verkürzt ist, r. Seite hat normal lauten Schall, die l. von der vierten Rippe ab etwas Dämpfung, daselbst die Percussion und Palpation etwas schmerzhaft. Hinten von oben bis unten beiderseits normaler Percussionsschall. Die seitliche Dämpfung reicht nur bis zur mittlern Axillarlinie. Stimmfremitus nicht sicher zu beurteilen. Über der l. fossa supraclavicularis hört man am Ende des Exspirium dumpfes Knattern, in der l. Axillargrube während des ganzen Exspirium grossblasige dunkelklingende Rasselgeräusche nebst inspiratorischem Giemen, dasselbe, nur undeutlich, im ersten und zweiten JCR. links, woselbst das Atemgeräusch unbestimmt dem bronchialen genähert ist; im vierten und fünften JCR. links seitlich etwas pleuritisches Reiben, überall sonst leises Vesiculäratmen vorn und seitlich, auch rechts, wo es in der Axillargrube nicht ganz rein ist. Über beiden Spitzen hinten unreines, sonst überall reines Vesiculäratmen hinten.

Spitzenstoss nicht sicht- noch fühlbar. Die relative Herzdämpfung ragt 2 *cm* über das sehr schmale Sternum, nach oben bis zur dritten Rippe, nach aussen 1½ *cm* über die l. Mml., nach unten an die sechste Rippe. Die Herztöne sind etwas dumpf, aber keine Geräusche zu hören. Die grosse Herzpause kurz. Am linken Sternalrand etwas pericardiales Reiben im dritten und vierten JCR. Traubescher Raum vorhanden. An den Abdominalorganen nichts pathologisches.

Allgemeinbefinden ordentlich. Urin und Stuhl normal. Patientin hustet hie und da und hat schleimigen Auswurf, den sie zum Teil verschluckt.

Diagnose: *Tuberculosis pulmonum. Pleuritis et Pericarditis fibrinosa. Otitis media sinistra (s. u.).*

Krankengeschichte. 13. XII. 90. Das pleuritische Reiben ist verschwunden. Patientin erhält 0,001 Tuberculin und reagiert mit Fieber. Keine weitere Pulsbeschleunigung.

17. XII. 90. Patientin erhielt am 14., 15. und 16. 0,001, heute 0,002 Tuberculin mit successive geringerer Reaction. Wieder pleuritisches Reiben am alten Ort und das pericarditische rauher geworden, subjectives Wohlbefinden.

29. XII. 90. Patientin erhielt am 18. und 21. 0,002 Tuberculin mit deutlicher Reaction, fieberte an den injectionsfreien Tagen dann abends zwischen 38—38,5, einmal 39,1°, am 26. 0,003 und gestern 0,004 mit deutlicher mit Frösteln und nachfolgendem Hitzegefühl verbundener Reaction.

7. I. 91. Patientin erhielt am 30. XII. und 1. I. 0,005, am 3. 0,006, am 5. 0,007, heute 0,008 immer mit deutlicher Reaction. Heute auch über der r. Spitze reichliches Knattern und Schnurren. Sonst status idem. Menge des Auswurfs immer gering, noch nie Tuberkelbacillen nachweisbar.
Das pericarditische und pleuritische Reiben ist bedeutend vermindert.

13. I. 91. Patientin erhielt am 11. 0,008 mit Reaction. Das Reibegeräusch ist ganz verschwunden. In der r. fossa supraclavicularis Schwellung der Weichteile um eine in der Tiefe intumescierte Lymphdrüse. Bewegungen des r. Armes gehindert. Stechen im Schultergelenk.

16. I. 91. Patientin erhielt am 14. 0,008 mit deutlicher Reaction (Frösteln, Hitzegefühl). Schwellung und Schmerzhaftigkeit haben bedeutend nachgelassen. In der r. Axilla ist etwas pleuritisches Reiben zu hören.

24. I. 91. Injectionen bis jetzt ausgesetzt. Noch etwas Stechen im Schultergelenk, Weichteile noch etwas intumesciert. Der r. Arm kann wieder ohne Schmerzen bis zur Horizontalen erhoben werden. Kein Reibegeräusch mehr, dagegen dumpfes mittelblasiges Rasseln in der r. Axillargrube, am obern Rand der fünften Rippe rechts beginnt Dämpfung, die in die Leberdämpfung übergeht. Die Percussion ist etwas schmerzhaft. Rechts hinten oben jetzt die Spitze auch gedämpft, in der r. Axillarlinie Dämpfung vom obern Rand der siebenten Rippe an. Atmungsgeräusch rechts unten laut vesiculär, in der r. Spitze hinten fast bronchial mit etwas Knattern. Links vorn und seitlich Schall etwas verkürzt. Über der l. Spitze vorn und hinten und im ersten ICR. grossblasige, dunkle, klingende, feuchte Blasen. Etwas zartes, pericarditisches Reiben.

27. I. 91. Die Schwellung rechts verschwunden, nur noch etwas empfindliche geschwellte Lymphdrüsen in der Supraclaviculargrube. Patientin hat keine Schmerzen mehr, befindet sich wohl, hat immer noch etwas pericardiales Reiben. Nie Tuberkelbacillen im Sputum. Sie erhält 0,008 und reagiert in gewohnter Art.

21. II. 91. Patientin erhielt am 29. und 31. I. 0,008, am 2., 5., 9., 11., 14., 16., 18. und heute 0,01 Tuberculin mit gewohnter Reaction. Über den Lungen sind etwas weniger Rasselgeräusche zu hören, im Sputum keine Bacillen zu finden. Dasselbe ist an Menge gering, fast rein schleimig. Keine elastischen Fasern.

5. III. 91. Patientin erhielt am 23., 26. 0,010, blieb an den folgenden 4 Tagen fieberfrei, am 3. 0,01 mit Reaction. Rasselgeräusche spärlich. Pericarditisches Reiben schwindet am Ende tiefer Inspirationen, ist am deutlichsten am Schlusse der Exspiration. Patientin hat Schmerzen im l. Ohr und pro-

cessus mastoides, dazu etwas Eitersecretion aus dem äussern Gehörgang. Das Trommelfell ist von schmierig belegten Granulationen durchwuchert. Patientin hört links die Uhr gar nicht.

20. III. 91. Patientin hat durch warme Sublimatausspülungen ihre Schmerzen im Ohr und Eitersecretion verloren.

Sie erhielt am 9., 16. und 19. noch 0,01 Tuberculin mit gewohnter Reaction. Im spärlichen Sputum nie Tuberkelbacillen. Patientin fiebert zwar nicht täglich, doch alle 2—3 Tage hectisch. Rasselgeräusche spärlich, sonst status idem.

17. IV. 91. Patientin verlässt das Spital. Das Befinden war seit Mitte März immer dasselbe. Nachdem das Körpergewicht 2½ *kg* abgenommen, ist es stabil geblieben. Der Lungenstatus stimmt mit dem vom 24. I. überein, doch sind die Rasselgeräusche spärlicher geworden, auch ist die Dämpfung weniger intensiv.

61.

Frau N. N., Fabrikarbeiterin, 30 Jahre alt, aus Affoltern, wird am 29. XII. 90 ins Kantonsspital aufgenommen.

Anamnese. Ein Bruder starb an Tuberculose, sonst sind in der Familie keine weitern Fälle nachweisbar. Patientin war gesund bis vor fünf Jahren. Damals trat heftiger Husten und Stechen auf der Brust auf, auch Haemoptoe. Nach ärztlicher Behandlung in sieben Wochen hergestellt, fühlte sie sich wieder ganz gesund, bis vor drei Monaten, wo wieder Husten und Stechen auftraten, dazu Mattigkeit, Appetitlosigkeit, Dyspnoe. Patientin hat zwei gesunde, ein- und dreijährige Kinder.

Status praesens. Grosse gracil gebaute Patientin mit schlaffer Muskulatur und reduziertem Fettpolster. Haut glatt, trocken, heiss (38,0°). Puls beschleunigt (104) regelmässig, ziemlich klein, von mittlerer Spannung. Patientin kann links wegen Stechen nicht gut liegen, klagt über Kopfweh. Gesicht gerötet, Pupillen reagieren, gleich, Conjunctiven stark injiciert. Zunge feucht. Stimme laut. Mittlere Struma.

Atmung ruhig. Thorax ziemlich lang, flach, links etwas retrahiert, elastisch, nicht druckempfindlich, J. C. R. nicht besonders weit, Supraclaviculargruben etwas eingesunken, links mehr als rechts. Die Percussion ergibt links vorn leichte Dämpfung mit Tympanie, rechts normal lauten Schall, in der linken Seite weniger, in der rechten normal lauten Schall, hinten links in der Spitze und im Interscapularraum bis zum fünften Brustwirbel hinab Dämpfung, sonst normale Verhältnisse. Über der linken Spitze vorn hört man sehr abgeschwächtes Vesiculäratmen, ohne Rasseln, über der Dämpfung vorn am ersten und zweiten JCR. sehr stark abgeschwächtes bronchial klingendes Atmen ohne, hinten mit wenig dumpfen Rasselgeräuschen, unten links hinten Vesiculäratmen mit etwas knackenden Ronchi, in der linken Seite oben Bronchialatmen mit einzelnen mittlern

klingenden Blasen, unten Vesiculäratmen. Über der rechten Spitze hört man Vesiculäratmen mit einzelnen dumpfen Blasen, sonst rechts überall Vesiculäratmen, hinten rein, vorn unten schwach und in der rechten Axilla mit einzelnen mittelblasigen klingenden Rasselgeräuschen.

Am Herz normale Verhältnisse. Die Leber überragt den Brustkorbrand um zwei Finger, sonst am Abdomen nichts abnormes nachweisbar. Patientin hat ordentlichen Appetit, nicht vermehrten Durst, wird nachts durch Husten gestört, bricht nicht, ist etwas obstipiert. Keine Albuminurie.

Diagnose: *Tuberculosis pulmonum imprimis sinistri.*

Krankengeschichte. 2. I. 91. Im Larynx keine Veränderungen. Im Auswurf nicht besonders reichliche Tuberkelbacillen. Patientin erhält 0,001 T. und reagiert subjectiv und objectiv nicht. Das Fieber nicht höher als gewöhnlich. Patientin schläft nachts besser.

5. I. 91. Patientin reagierte gestern auf 0,002 mit 39,4 ohne stärkere Pulsbeschleunigung und hatte heute morgen einen Anfall von Schwindel, Kopfschmerz und Unwohlsein.

10. I. 91. Patientin erhielt am 6. 0,002, am 8. 0,003, heute 0,004, nur diesmal mit deutlicher Reaction. Die Menge des Auswurfs ist etwas reichlicher als früher. Objectiv an den Lungen status idem.

20. I. 91. Patientin erhält am 12. und 14. 0,004 am 16. und 18. 0,006 ohne erkenntliche Reaction, heute 0,006, fröstelt etwas und hat Kopfweh, schwitzt dazu, ist abends wieder wohl.

29. I. 91. Patientin erhielt am 22. 0,007, am 24. 0,008, ebenso am 27. und heute ohne kenntliche Reaction: Patientin schwitzt etwas mehr als früher, sonst status idem.

28. II. 91. Patientin erhielt am 31., 2. und 4. 0,008, am 6., 8., 10., 12., 14., 16., 18. und 20. 0,01, am 23. und 27. 0,15, ohne jede Reaction, fiebert im allgemeinen etwas weniger hoch als früher, sonst immer status idem. Auswurf wie anfangs, enthält immer Tuberkelbacillen in gleicher Zahl.

3. III. 91. Patientin erhielt heute 0,015 ohne Reaction. 9. III. 91. Patientin war vier Tage fieberfrei, erhält heute 0,015 T., fiebert hierauf, sonst keine Änderung.

16. III. 91. Patientin erhielt zweimal 0,015 T. mit geringer Fieberreaction, fiebert an den Zwischentagen nur ab und zu.

4. IV. 91. Patientin erhielt noch viermal 0,02, ist in den letzten vier Tagen ganz fieberfrei, sonst dasselbe Resultat. Das Körpergewicht ist ungefähr gleich geblieben. Objectiv an den Lungen immer status idem. Im Sputum nicht sehr reichlich Tuberkelbacillen. Sputum an Menge gering.

62.

Jungfrau N. N., Dienstmädchen, 24 Jahre alt, aus Aussersihl, wird am 11. IV. 90 ins Kantonsspital aufgenommen.

Anamnese. Die Eltern und zwei Geschwister starben an Tuberculose, vier Geschwister sind gesund. Patientin machte verschiedene Kinderkrankheiten durch und war auch bleichsüchtig. Die Menses traten mit 16 Jahren auf und waren regelmässig, blieben letztes Mal aus. Letzten Winter machte Patientin Influenza durch. Es blieben ihr Rückenschmerz und Schweisse, dazu magerte sie ab. Vor acht Tagen traten Schmerzen auf der Brust, allmälig stärker werdend, auf.

Status praesens. Mittelgrosse Patientin mit gracilem Knochenbau, mässig entwickelter Muskulatur, ordentlichem Panniculus, Haut feucht. Patientin fiebert bis 40,0°. Puls beschleunigt, regelmässig, wenig gespannt, klein. Patientin stark dyspnoetisch, Atmung costal, rechtsseitig lebhafter, Beteiligung der auxiliären Atmungsmuskeln, Schmerzen auf der Brust links. Zunge blass belegt. Pharynxeingang intact. Stimme heiser und belegt. Sonst an Kopf und Hals nichts besonderes zu constatieren. Thorax nicht besonders kräftig gebaut, aber nicht von phtisischem Habitus. JCR. nicht besonders breit. Beide Supraclaviculargruben und rechte Infraclaviculargrube etwas eingesunken. Linke Seite hoch gewölbt gegenüber der rechten, etwas druckempfindlich. Percussionsschall rechts vorn nicht besonders laut, nicht tympanitisch, Atemgeräusch rein vesiculär. Über der linken Spitze ist der Schall stark gedämpft, im ersten JCR. laut, sonor, auch im zweiten nicht deutlich gedämpft, tympanitisch und eigentümlich hell. Das Atemgeräusch ist links vorn überall sehr leise, unbestimmbar, ohne Rasselgeräusch. In der rechten Seite lauter Schall bis zur achten Rippe, dazu reines Vesiculäratmen. In der linken Seite ist der Schall oben laut, etwas tympanitisch, unten gedämpft, dazu absolut kein Atemgeräusch hörbar. Rechts hinten lauter Schall und reines Vesiculäratmen. Linke fossa supraspinata stark gedämpft, nicht tympanitisch, der obere Teil des Interscapularraumes und der fossa infraspinata geben hellen Schall mit deutlicher Tympanie, dann folgt im untern Teil eine stark gedämpfte nicht tympanitische Zone und vom achten Brustwirbel ab wieder lauter tympanitischer Schall wie über einer geblähten Darmschlinge, darüber bei der Auscultation der Percussion deutlich metallischer Klang. Das Atemgeräusch ist überall links hinten fast unhörbar, vesiculär soweit zu bestimmen, ohne Rasseln. Beim Schütteln des Thorax deutlich Succussio Hippocratis. Stimmfremitus und Bronchophonie wegen der hochgradig abgeschwächten Stimme nicht zu vergleichen.

Herzspitzenstoss nicht deutlich sichtbar und fühlbar. An Stelle der Herzdämpfung findet sich ziemlich lauter Schall. Rechts vom Sternum mässige Dämpfung bis zur rechten Mammillarlinie schon an der dritten Rippe beginnend bis zur Leberdämpfung. Traubescher Raum gedämpft, Percussion schmerzhaft. Die Herztöne, auf der rechten Seite auscultiert, ziemlich laut und rein.

Abdomen ziemlich stark gleichmässig aufgetrieben, nirgends druckempfindlich, gibt überall tympanitischen Schall mit Ausnahme der abhängigsten

Partien, wo sich der Schall auch bei Lagewechsel nicht aufhellt. Keine Fluctuation. Die Leberdämpfung reicht von der sechsten Rippe bis zwei *cm* über dem Brustkorbrand. Die Leber ist undeutlich palpabel. Die Milz ist nicht als vergrössert nachweisbar; der Magen erreicht den Nabel nicht. Druck in die Nieren- und Blasengegend nicht empfindlich. Urin an Menge vermindert, Farbe V4 mit Sedimentum lateritium, zeigt ganz leichte Eiweissspur, Stuhl retardiert. Appetit vermindert, Durst gesteigert; Schlaf schlecht, starker Nachtschweiss; wenig Husten. Patientin expectoriert wenig fast rein schleimigen Auswurf.

Diagnose: *Sero-pneumothorax sinister. Tuberculosis pulmonum et laryngis.*

Krankengeschichte. 16. IV. 90. Die tympan. Zone hinten unten verschwand allmählig. Die Dämpfung stieg allmählig bis zum zweiten Brustwirbel, oberhalb etwas Tympanie, zu oberst wieder Dämpfung. Succussion deutlich, am 20. vorn immer noch Tympanie und Verdrängung des Herzes.

29. IV. 90. In aufrechter Stellung links Dämpfung bis zur dritten Rippe. Probepunktion ergibt seröse Flüssigkeit mit wenig Fibrinflocken.

15. V. 90. Patientin fühlt sich wohl, klagt nicht über Dyspnoe, steht auf und geht ins Freie. Patientin erhält Benzosol.

11. VI. 90. Links vorn im ersten und zweiten JCR. son Scodique. Patientin steht auf. Dämpfung geht nicht über den angulus scapulae herauf, leises Vesiculäratmen, abgeschwächter Stimmfremitus, oberhalb mittel- bis grossblasige feuchte nicht klingende Rasselgeräusche. Keine Succussio mehr.

24. VI. 90. Über der linken Spitze ziemlich viel klingende mittlere Blasen. Stechen im linken Schultergelenk, lassen am 28. nach.

5. VII. 90. Links hinten und seitlich wieder überall Dämpfung, vorn gedämpfte Tympanie, in der Spitze inspiratorisch Knattern. Patientin erhält Creosot.

24. VII. 90. Zunehmende Heiserkeit. Starker ulceröser Defect des rechten Stimmbandes, hintere Hälfte. Rechtes falsches Stimmband stark geschwellt.

2. VIII. 90. Dämpfung in fossa infraspinata etwas aufgehellt. In Spitze mittlere nicht klingende Blasen. Patientin hustet, wirft nichts aus.

11. VIII. 90. Dämpfung intensiv vom sechsten Brustwirbel. Am Kehlkopf trotz Sozojodolinsufflation status idem.

1. IX. 90. Retraction der linken Thoraxseite. Schenkelschall vom siebenten Brustwirbel ab, auch oben leichte Dämpfung. Überall leises Vesiculäratmen.

19. IX. 90. Probepunction ergiebt rein seröses Exudat. Ulceration in der Epiglottishinterfläche. Ulcus am rechten Stimmband rein (Bepinselung mit ac. lactis).

10. X. 90. An der hintern Ansatzstelle der linken Stimmbänder einige kleine blasse Granulationen. Dämpfung bis zum fünften Brustwirbel.

16. XI. 90. Patientin stärker heiser. Innenfläche beider Aryknorpel ulceriert, Grund gereinigt, Rand zackig. Ulcus am rechten Stimmband ausgeheilt. Am Ringknorpel vorn kegelförmiger frischer Tuberkel.

1. XII. 90. Patientin erhielt 0,001 T. Vermehrte Rötung und Schwellung im Kehlkopf. Patientin reagiert sonst mit Fieber und etwas Pulsbeschleunigung.

12. XII. 90. Patientin erhielt am ersten und zweiten 0,002 mit, am dritten 0,002 ohne, am 4., 5. und 6. 0,003, dann täglich 0,004 T. mit geringer Reaction. Am rechten Stimmband eitrige Ulcerationen. Die Geschwürsränder sonst etwas abgeflacht. Dämpfung vom ang. scap. ab, in der linken Spitze viel Knattern.

18. XII. 90. Patientin erhielt täglich 0,004, heute 0,005 mit Reaction. Sämmtliche Ulcerationen vergrössert und verschlechtert. Fast kein Husten.

22. XII. 90. Patientin erhält am 19. und 20. 0,005 mit Reaction. Fiebert seither immer. Die Ulcerationen werden immer grösser. Stimme heiserer. Die ganze Schleimhaut gerötet und geschwellt. Im Sputum viele Tuberkelbacillen. Starke Halsschmerzen. Lunge status idem. Über der Dämpfung abgeschwächtes Vesiculäratmen.

28. XII. 90. Keine neuen Injectionen. Patientin fiebert täglich. Über der rechten Spitze etwas Schnurren und Giemen, status idem.

3. I. 91. Patientin erhielt am 29. und 1. 0,005, heute 0,01 T. mit Reaction. Das rechte Stimmband erscheint geheilt. Die übrigen Ulcerationen sind etwas flacher, zum Teil gereinigt. Stimme etwas weniger heiser. Schluckbeschwerden verschwunden. Subjectives Wohlbefinden.

20. I. 91. Patientin erhielt am 5. 0,01, am 8. und 10. 0,015, am 12. und 20. 0,02 mit schwacher Reaction, fiebert auch an Zwischentagen. Auf dem rechten Stimmband zwei glänzend weisse Höckerchen (Narben?). Der ulceröse Process an der Hinterwand sehr gross, aber gereinigt. Patientin stärker heiser.

22. I. 91. Ulceration hinten flacher, von frischroten Granulationen besetzt, die grauen Zacken verschwunden. Stimmbänder rein.

28. I. 91. Heute wieder 0,02 T. mit Reaction; stärkere Schwellung und Rötung der gesammten Schleimhaut sonst status idem.

9. II. 91. Patientin erhielt am 30. 0,025, am 1. und 3. 0,03, am 5. und 7. 0,05 mit sehr geringer Reaction. Ein grosser Zacken in der fossa interarytenoidea, sonst status idem.

19. II. 91. Patientin erhielt am 4. und 16. 0,05 T. mit Reaction. Beide Taschenbänder stark geschwellt und gerötet, berühren sich bei Phonation, sonst Status vom 9. II.

23. II. 91. An Stelle der Zacken in der Fossa interarytenoidea jetzt ein zerklüfteter schmutzig grauweisser Tumor, sonst Status vom 19.

7. III. 91. Patientin erhielt noch drei Mal 0,05 T., letztes Mal ohne Reaction; status idem an Lunge und Kehlkopf. Körpergewicht gleich geblieben. Patientin hat oft keinen Auswurf. In demselben werden immer Tuberkelbacillen gefunden. Patientin erhält Injectionen von cantharidinsaurem Kali.

12. III. 91. Patientin hat von der Injection keine Beschwerden. Schwellung des linken Taschenbandes etwas zurückgegangen, das rechte weissgefleckt.

1. IV. 91. Seit dem 13. keine Injection. Beide Taschenbänder gleichmässig abgeschwellt. Am rechten Stimmband in der Mitte ein flaches ulcus, an der entsprechenden des linken eine grauweisse Prominenz, in der fossa interarytenoidea status idem. Stimme etwas weniger heiser.

13. IV. 91. Neue Injectionen machen Kopfschmerz und Schwellung und Rötung im Larynx, starke Heiserkeit. Patientin wird deshalb nicht mehr injiciert.

30. IV. 91. Patientin wird auf Wunsch entlassen. Dämpfung links wie vor den Injectionen; hinten in der Höhe des siebenten Brustwirbels metallisch klingende grosse Blasen, ebenso oben in der Spitze. Herz nicht mehr verschoben. Patientin sieht gut aus. Körpergewicht immer ziemlich gleich.

63.

Jungfrau N. N., Schneiderin, 23 Jahre alt, aus Thalweil, wird am 18. XII. 90 ins Kantonsspital aufgenommen.

Anamnese. Der Vater und eine Schwester starben an Tuberculose, die Mutter lebt, desgleichen ein kränklicher Bruder. Patientin hatte mehrmals Masern und Diphtherie, einmal diphtherische Lähmungen, später viel Kopfweh, seit vier Jahren je im Herbst Husten, vermehrten Auswurf und Stechen auf der Brust; daher suchte sie das Spital auf.

Status praesens. Mittelgrosse Patientin mit gutem Knochenbau, guter Muskulatur, mässigem Fettpolster. Haut glatt, straff, trocken. Patientin fiebert abends leicht. Puls regelmässig, 92, von mittlerer Füllung und Spannung. Atmung ruhig costo-abdominal. Patientin vermeidet Seitenlage wegen Steigerung des Hustens. Pupillen normal, reagieren; Conjunctiven etwas injiciert. Lippen fuliginös. Zunge rein. Pharynxeingang ohne Besonderheiten, ebenso Hals. Thorax schwächlich, glatt. Sternum unten etwas grubenförmig vertieft, verläuft schief; Supraclaviculargruben flach; Thorax federt gut, nicht druckempfindlich. Die Percussion ergibt links vorn Dämpfung, im ersten JCR. mit Tympanie und Wintrichschem Schallwechsel, ebenso in der linken Seite oben Dämpfung, unten lauten Schall, rechts vorn und seitlich normale Verhältnisse. Die rechte Spitze hinten hat verkürzten, die linke gedämpften, die übrigen Partien lauten normalen Percussionsschall.

Die Auscultation ergibt in der rechten Spitze vorn und hinten nach Hustenstössen mittelblasige nicht klingende Rasselgeräusche, sonst vorn, seitlich und hinten überall rechts reines Vesiculäratmen. Über der l. Spitze vorn und hinten hört man Bronchialatmen, hinten lautes, mit mittelblasigen klingenden Rasselgeräuschen. Im ersten und zweiten JCR. vorn hört man amphorisches Atmen mit zahlreichen klingenden grossen Blasen, auf der linken Seite oben schwaches Bronchialatmen und spärlich klingende mittlere Blasen, unten normales Vesiculäratmen, links hinten im Interscapularraum scharfes Vesiculäratmen mit mittlern nicht klingenden Blasen, aussen und unten reines Vesiculäratmen. Am Herzen nichts pathologisches. Am Abdomen nichts abnormales nachweisbar, ausser etwas Druckempfindlichkeit der Nierengegend. Harn leicht getrübt, enthält kein Eiweis. Stuhl obstipiert. Appetit gut, Durst gesteigert, Schlaf gestört; Patientin hustet besonders morgens, wirft eine mässige Menge schleimig-eitriges, zum Teil geballtes Sputum aus.

Diagnose: *Tuberculosis pulmonum cavernosa dupler, imprimis sinistri. Tuberculosis laryngis. (s. u.)*

Krankengeschichte. 22. XII. 90. Im Sputum nicht besonders viele Tuberkelbacillen. Patientin reagiert auf 0,001 weder local noch allgemein deutlich, schläft nachts besser als sonst.

25. XII. 90. Geringe Reaction auf 0,002 Tub. (38,7). An der Hinterwand des Larynx ein flaches, grosses, graurotes ulcus, das schon vorher bestanden, jetzt aber mehr gerötet und geschwellt ist. Über der Caverne links die Rasselgeräusche etwas zahlreicher und deutlicher klingend.

28. XII. 90. Auf 0,003 gestern keine Reaction. Im Sputum Blutspuren.

30. XII. 90. Auf 0,004 keine deutliche Reaction. Doch war das ulcus stärker gerötet, Patientin ist heiserer, hat Stechen im Hals. Im Sputum immer Tuberkelbacillen in gleicher Zahl.

5. I. 91. Patientin erhielt am 31. 0,005 mit, am 2. 0,007 ohne, gestern 0,008 mit geringster Reaction. Local im Larynx immer dieselbe Schwellung und bei der Reaction stärkere Heiserkeit. Heute Morgen Klagen über Kopfschmerz und Übligkeit.

15. I. 91. Patientin erhielt am 6. 0,01 ohne, am 8. 0,012, am 10. 0,02, am 12. 0,03, heute ebenfalls mit Reaction. Status im Larynx und an den Lungen immer derselbe.

25. I. 91. Patientin erhielt am 17, 20. und 22. 0,03, gestern 0,05 Tub. mit geringer Reaction. Larynxgeschwür etwas gereinigt, secerniert weniger.

30. I. 91. Patientin erhielt am 27. 0,07, ebenso gestern, zeigte darauf eine diffuse Röte am Leib und Oberschenkeln. In der r. vordern Axillarlinie im ersten JCR. hört man etwas helle, mittlere Blasen. Stechen in der Lebergegend. Keine Dämpfung.

2. II. 91. Gestern 0,07. Wieder starke Heiserkeit. Sputum an Menge fast immer gleich, enthält immer Tuberkelbacillen.

13. II. 91. Patientin erhielt am 3. 0,07, am 5. und 7. 0,1 mit kaum einer Andeutung, am 9. 0,15, am 11. und heute 0,2 ohne jede Reaction. Am ulcus an der Hinterwand wieder eine Masse grauer Zacken sichtbar, ebenso in der fossa interarytenoidea. Halsschmerzen.

17. II. 91. Patientin erhält noch 2 Mal 0,2 Tub. ohne Reaction. Immer status idem vom 13. und über den Lungen vom 30. I.

25. II. 91. Patientin reagiert nach längerer Pause wieder auf 0,2 Tub. Letzte Injection. Überall status idem.

7. III. 91. Die ulcera sind abgeflacht, abgeschwollen und teilweise gereinigt. Stimme hat wieder Klang. Patientin erhält Liebreichsche Injectionen.

2. IV. 91. Patientin hat bis jetzt 1 Mal 0,0001 und 2 Mal 0,0002 und 7 Mal 0,0004 cantharidinsaures Kali erhalten. Larynx status idem. Linke Lunge status idem. Über dem r. Unterlappen hinten etwas Schnurren, über der r. Spitze kein Husten, etwas Knattern.

17. IV. 91. Patientin erhielt noch 4 Mal 0,0004 c. K. und hatte etwas Brennen im Hals und Schmerz in Nierengegend. Nie Eiweiss im Urin. Seit diesen Injectionen Abnahme des Körpergewichts, das vorher um ca. 2 *kg* zugenommen hatte. Sonst zeigt sie den am 2. beschriebenen status und wird auf Wunsch entlassen.

64.

N. N., Wärter, 31 Jahre alt, aus Zürich, wird am 7. XI. 91. ins Kantonsspital aufgenommen.

Anamnese. Die Mutter starb an Schwindsucht, 8 Geschwister im frühesten Alter, der Vater und 4 Geschwister sind gesund. Patient hatte hie und da Husten. Vor 4 Jahren machte er rechtsseitige Pleuritis durch. Bluthusten hatte er nie. Seit 14 Tagen begannen die Inguinaldrüsen zu schwellen. Daher Anfnahme ins Spital.

Status praesens. Ziemlich langer, etwas gracil gebauter Mann mit schlaffer Muskulatur und mässigem panniculus. Haut trocken, blass. Patient fiebert abends. Gesicht, Conjunctiven blass; Pupillen reagieren. Zunge feucht, etwas weiss belegt. Patient klagt über Schmerzen in den Inguinalbeugen. Daselbst multiple bis walnussgrosse, nicht besonders harte, druckempfindliche Drüsen. Haut darüber nicht gerötet und nicht feucht. An den Beinen keine Wunden; keine Geschlechtskrankheiten. Puls regelmässig, kräftig (98). Atmung ruhig, vorwiegend abdominal.

Thorax lang, flach, schmal, aber elastisch, die rechte fossa supra- und infraclavicularis etwas tiefer als links. Die Percussion ergibt in der rechten fossa supra- und infraclavicularis, sowie supraspinata leichte Dämpfung, sonst

beiderseit vorn, seitlich und hinten überall normal lauten Lungenschall. Stimmfremitus und Bronchophonie über der Dämpfung bedeutend verstärkt. Man hört rechts hinten oben bronchiales Inspirium, verlängertes Exspirium, zur Zeit keine Rasselgeräusche, sonst überall hinten scharfes, reines Vesiculäratmen. Weder Husten, noch Auswurf.

Herzspitzenstoss nicht bestimmbar. Relative Herzdämpfung: Dritte Rippe. Medianlinie, l. Mml. an der sechsten Rippe. Herztöne etwas leise, aber rein, zweiter Ton verstärkt. Das Abdomen mit seinen Organen lässt nichts pathologisches entdecken. Stuhl retardiert. Harn normal. Allgemeinbefinden gut.

Diagnose: *Tuberculosis pulmonum duplex. Tendovaginitis tuberculosa pollicis dextri.*

Krankengeschichte. 22. XI. 91. Die Drüsenpackete sind unter Bleiwasserüberschlägen und innerlich arsen. mit ferr. lact. etwas kleiner und weniger empfindlich geworden.

27. XI. 90. Patient erhält gestern 0,002 Tub., nachdem er seit 14 Tagen dauernd fieberfrei war, reagierte mit 38,1°, Hitzegefühl. Kein Auswurf. Lungen, status idem. Etwas Leibschmerzen heute.

29. XI. 90. Patient erhielt 0,002 Tub. ohne Reaction; hat dünne Stühle, fiebert auch an Zwischentagen. Status sonst idem.

24. XII. 90. Nach langer Pause, während der status idem und ab und zu etwas Fieber zu constatieren war, sowie geringes Erscheinen von Auswurf und über beiden Spitzen helle Blasen, links mit deutlichem Bronchialatmen, erhält Patient 0,001 Tub. ohne Reaction. Im Sputum keine Tuberkelbacillen.

28. XII. 90. Patient erhielt vorgestern 0,002 Tub., reagierte mit Erhöhung von Temp. (39,3°) und Pulsbeschleunigung (128), fiebert seither bis gestern hoch. Heute Nacht 2 Mal Nasenbluten. Objectiv Rasseln verschwunden. Im Sputum konnten vereinzelt Tuberkelbacillen nachgewiesen werden. Auswurf schleimig mit spärlichen Eiterballen. Patient schlief während des Fiebers schlecht, klagte über Kopfschmerz, Stechen in den Gliedern.

15. I. 91. Patient erhielt am 1. 0,002 ohne, am 3. 0,005, am 5. und 7. 0,01, am 9. und 11 0,02 mit, am 13. ohne, heute 0,03 mit starker Reaction. Über der l. fossa supraclavicularis hört man klingende, mittelblasige Rasselgeräusche.

28. I. 91. Patient erhielt am 17., 19. und 21. 0,03 mit, am 23. ohne, am 25. 0,05 mit, gestern ohne Reaction. Patient zeigt an der Nagelphalanx des Daumen auf der Vorderseite deutlich Fluctuation. Die Entwicklung davon kann Patient nicht angeben; er hat keine Schmerzen.

2. II. 91. Patient erhält am 29. und 31. 0,05, heute 0,06 Tub. mit Reaction. Die Affection am Daumen zugenommen. Rötung und Schwellung. Fluctuation bis über die Grundphalanx. Stoss gegen den Nagel nicht schmerzhaft. Flexion nur durch Spannung etwas gehindert. Keine Schmerzen.

3. II. 91. Incision. Es entleert sich Eiter. Keine nekrotischen Sehnen. Die Sonde kommt stellenweise auf rauhen, aber harten Knochen. Jodoformgazeverband.

9. II. 91. Patient erhielt am 4. 0,06, am 6. und heute 0,08 Tub. mit Reaction. Immer noch Eitersecretion. Bei Ruhe keine Schmerzen in der Hand.

28. II. 91. Patient erhielt am 12., 14., 16., 19., und 26. 0,1 Tub. mit Reaction. Immer Eitersecretion. Sputum, Lunge status idem.

23. III. 91. Patient erhielt noch 5 Mal 0,100 Tub., die ersten Male mit starker, das letzte Mal ohne Reaction. Stuhl halbfest. Die Incisionswunde am Daumen hat sich trotz Antisepsis zu einer ca. 2 Fr.-Stück grossen unregelmässig geformten, schwammig granulierenden, leicht blutenden, reichlich Eiter secernierenden Wundfläche ausgebildet. Mit Sonde kann man die Granulationen leicht durchstossen und kommt auf rauhen Knochen. Auskratzung mit scharfem Löffel. Die Granulationen gehen von einer Sehnenscheide aus, die Strecksehnen sind angefressen. Knochenherd nicht zu finden.

8. IV. 91. Über der r. Spitze deutlich Knattern. Im Sputum immer wenig Tuberkelbacillen.

12. IV. 91. Die Granulationen sehen gesund aus. Über der l. Spitze hellklingende Blasen.

20. IV. 91. Die Wunde hat sich verkleinert. Die üppigen Granulationen werden geätzt.

30. IV. 91. Die Besserung am Daumen macht Fortschritte. In der l. Spitze hört man noch vereinzelte mittelgrosse Blasen. Im Sputum momentan keine Tuberkelbacillen. Sonst status idem. Das Körpergewicht hat beständig zugenommen. Patient sieht gut aus und wird auf Wunsch entlassen.

65.

N. N., Kaufmann, 30 Jahre alt, aus Mailand, wird am 2. XII. 90 ins Kantonsspital aufgenommen.

Anamnese. Der Grossvater väterlicherseits und ein Bruder starben an Tuberkulose, die Eltern und 2 Geschwister sind gesund. Im Alter von 2 und 13 Jahren machte Patient rechtsseitige Pneumonien durch. Im Alter von 20 Jahren hatte Patient eine rechtsseitige, letzten Sommer eine linksseitige adhaesive Pleuritis. Vor 2¼ Jahren bekam Patient Fieber und Husten, dazu Kitzelgefühl im Kehlkopf. Alles verging, bis die Influenza letzten Winter ihn bettlägerig machte. Seither wurde er von Fieber, vermehrtem Husten und Auswurf und zunehmender Mattigkeit geplagt.

Status praesens. Grosser, sehr gracil gebauter Mann mit schlaffer Muskulatur und mässigem panniculus. Haut blass, stellenweise mit Schweiss bedeckt, Patient fiebert nicht. Er vermeidet linke Seitenlage wegen stärkerem Husten. Gesicht abgemagert, blass. Augen haloniert. Zunge etwas belegt.

Stimme leicht heiser, hohl. Hals lang, schlank. Puls regelmässig, kräftig, 88. Atmung ruhig, costo-abdominal. Die rechte obere Thoraxseite beteiligt sich weniger lebhaft. Thorax lang, flach, schmal, symmetrisch, sehr resistent. Keine geschwellten Lymphdrüsen. Percussionsschall über allen Lungenpartien, vorn und seitlich, sowie hinten laut, nicht tympanitisch mit einziger Ausnahme der r. fossa supraspinata, wo deutliche Tympanie und Stimmfremitus und Bronchophonie verstärkt sind. Man hört in der fossa supraclavicularis links Vesiculäratmen ohne Rasseln, dasselbe im ersten JCR., im zweiten dagegen dazu ziemlich reichlich knackende Ronchi, in der l. Seite reines Vesiculäratmen. In der rechten fossa supraclavicularis hört man Bronchialatmen, im ersten JCR. deutlich bronchiales Inspirium, von der zweiten Rippe an sowie rechts seitlich reines Vesiculäratmen, das nur in der r. Axillargrube durch spärliche knackende Ronchi verunreinigt ist Über der r. fossa supraspinata Bronchialatmen, sonst hinten überall reines Vesiculäratmen, das nur in der fossa infraspinata links spärliche knackende Ronchi zeigt. Patient hustet viel und expectoriert p. d. 150 cm^3 4-schichtiges Sputum.

Herzspitzenstoss im vierten JCR. innerhalb der Mml. relative Herzdämpfung zweiter JCR., Medianlinie, Spitzenstoss; Herztöne laut, rein. Am Abdomen und seinen Organen ist nichts pathologisches nachweisbar. Harn und Stuhl normal, Appetit, Schlaf gut, keine Nachtschweisse.

Diagnose: *Tuberculosis pulmonum et laryngis.*

Krankengeschichte. 3. XII. 90. Im Sputum finden sich reichlich Tuberkelbacillen. Patient erhielt 0,001 Tuberkulin ohne Reaction, ist aber abends müder als gewöhnlich und hat links hinten etwas reichlichere Rasselgeräusche. Die Injectionsstelle ist schmerzhaft. Die laryngoscopische Untersuchung ergibt ein kleines ulcus unter dem processus vocalis des rechten Stimmbandes.

5. XII. 90. Patient erhielt gestern 0,002 und reagierte mit 38,2°, heute 0,002 ohne Reaction. Im Sputum häufchenweise Tuberkelbacillen zusammenliegend.

7. XII. 90. Patient erhielt gestern 0,0035 Tuberkulin und reagierte mit 38,4° und 108, klagte über trockene Hitze im Kehlkopf. Der Auswurf ist an Menge etwas geringer geworden.

9. XII. 90. Patient erhielt gestern und heute 0,005 und reagierte nicht. Keine Puls- und Atembeschleunigung. Auswurf nur noch halb so viel wie früher. Keine Larynxbeschwerden nach den Injectionen; links vorn hört man kein Rasseln mehr, ebenso links hinten Atmungsgeräusch und Percussion überall wie früher.

13. XII. 90. Patient erhielt am 10. 0,005, am 11. 0,006, am 12. 0,007, heute 0,008 ohne Reaction. Im Sputum immer ziemlich viel Tuberkelbacillen.

16. XII. 90. Patient erhielt am 14. 0,009 ohne, gestern und heute 0,01 mit ziemlich starker Reaction. Patient steht auf, fühlt sich aber müde. Larynx und Lunge status idem.

21. XII. 90. Patient erhielt am 17. 0,01, am 18. 0,015, am 19. und gestern 0,018 Tuberkulin mit Reaction. Imuer status idem und im Sputum viel Tuberkelbacillen.

10. I. 91. Patient erhielt am 22., 24. und 26. 0,018, am 28. 0,02, am 30. 0,025, am 1. 0,03, am 3., 5., 7. 0,05, am 9. 0,06 Tuberkulin mit wechselnder, meist sehr geringer Reaction. Das Sputum hat an Menge immer noch abgenommen, beträgt nur noch 12 *gr*, ist schleimiger, enthält aber viel Bacillen.

27. I. 91. Patient erhielt am 11. 0,06 ohne, am 13. 0,07, am 15. 0,08 mit geringer, am 16. ohne, dann 4 Mal 0,09 mit Reaction. Das Sputum ist noch schleimiger als früher.

12. II. 91. Patient erhielt am 29. 0,1, am 31. 0,15 ohne, am 4. 0,2 mit starker, am 8. und heute 0,2 Tuberkulin mit schwächerer Reaction. Der Auswurf hat an Menge wieder leicht zugenommen. Über der r. Lunge hört man keine Rasselgeräusche mehr.

28. II. 91. Patient erhielt noch 3 Mal 0,2 Tuberkulin mit nicht besonders starker Reaction. Der Auswurf fast rein schleimig, enthält eine Unmenge Tuberkelbacillen.

20. III. 91. Patient erhielt am 11. 0,1, am 16. 0,05 mit, am 19. 0,03 mit geringer Reaction. Die Stimme ist wieder heiserer geworden. Die Epiglottis stark verdickt und gerötet, zeigt an den Rändern kleine, oberflächliche Defecte. Im Sputum immer reichlich Tuberkelbacillen.

16. IV. 91. Patient erhielt am 23. und 26. 0,03 mit, am 31. ohne, am 4., 8., 11. und 15. 0,04 mit geringer Reaction. Im Kehlkopf keine Besserung. Über der r. Lunge keine Rasselgeräusche mehr. In der l. fossa supraspinata hört man leises Bronchialatmen und Knattern, was man bis zum fünften Brustwirbel hört. In der fossa supraclavicularis links Bronchialatmen ohne, im ersten und zweiten JCR. leiser mit Knattern; die Percussion daselbst ergibt tympanitisch gedämpften Schall. In wieder etwas reichlicherem Sputum sehr viel Tuberkelbacillen.

24. IV. 91. Patient erhielt am 18. und 22. 0,04 Tuberkulin mit Reaction. An der sonst gleich gebliebenen Epiglottis ein erbsengrosses Geschwür. Das vorher besser gewordene Aussehen des Patienten beginnt wieder zu weichen. Das Körpergewicht nimmt wieder ab.

2. V. 91. Patient erhielt am 27. 0,01 mit geringer Reaction. Die Epiglottis, stark gerötet und verdickt, ist an der r. Seite ulceriert, der linke Aryknorpel intumesciert und mit eitrigen Auflagerungen bedeckt, das rechte wahre Stimmband in grosser Ausdehnung wie ausgefressen.

5. V. 91. Patient wird auf Wunsch entlassen. Während rechts die Veränderungen an den Lungen zurückgingen und Patient eine Zeit lang deutlich gebessert schien, entwickelten sich rasch links bedeutende Veränderungen, die Larynxaffection verschlimmerte sich, Körpergewicht und Kräfte nahmen ab. Die Menge des Auswurfes nahm wieder zu.

66.

Jgfr. N. N., Fabrikarbeiterin, 18 Jahre alt, aus Bülach, wird am 18. III. 91 ins Kantonsspital aufgenommen.

Anamnese. In der Familie ist keine Tuberculose nachweisbar. Nach verschiedenen Kinderkrankheiten machte Patientin mit 15 Jahren eine Pleuritis durch. Seither war sie immer von Husten geplagt, der freilich im Sommer jeweils abnahm, bis die Influenza denselben stärker steigerte. Patientin verlor den Appetit und bekam Nachtschweisse. Seit Januar 1891 trat noch Heiserkeit dazu. Patientin ist noch nicht menstruiert.

Status praesens. Etwas kleine, blasse Patientin mit schlankem Knochengerüst, mässigem panniculus. Patientin fiebert nicht. Puls regelmässig, 92, ziemlich kräftig, mittelvoll. Pupillen reagieren. Conjunctiven sehr blass, ebenso Lippen und Zunge. Rachenschleimhaut intact. An der Vorderfläche der hintern Larynxwand einzelne rundliche bis stecknadelkopfgrosse Erhabenheiten, Stimmbänder rein, normal beweglich. Thorax etwas flach, aber elastisch. Der Percussionsschall ist in beiden Supra-, der linken Infraclavicular-, der linken Axillar-, Supra- und Infraspinat- und Interscapulargrube leicht gedämpft, über den übrigen Lungenpartien normal laut, nicht tympanitisch.

Über der ganzen Dämpfung hört man unbestimmtes leises Atmen mit bronchialem Exspirium, das vorn von reichlichen, feuchten, klingenden, meist mittel- bis grossblasigen Rasselgeräuschen begleitet ist. Über der r. Spitze vorn hört man vesiculäres Atmen mit etwas Schnurren, hinten leises Bronchialatmen. Über den übrigen Lungenpartien reines Vesiculäratmen.

Spitzenstoss im fünften JCR. innerhalb der l. Mml. Herzgrenzen normal. Herztöne laut, rein. Zweiter Pulmonalton stark klappend.

Am Abdomen nichts pathologisches nachweisbar. Appetit gut. Schlaf gut. Stuhl und Urin normal. Patientin hustet viel und expectoriert pro die ca. 20 cm^3 vorwiegend eitriges, nicht geballtes Sputum, das sehr viele Tuberkelbacillen enthält.

Diagnose: *Tuberculosis pulmonum imprimis sinistri et laryngis.*

Krankengeschichte. 30. III. 91. Patientin erhielt am 23. 0,001, am 25. 0,002 Tuberkulin ohne Spur von Reaction; gestern 0,004, höchste Temperatur 38,5°, keine besondere Pulsbeschleunigung. Allgemeinbefinden gut. Lungen status idem. Auf zwei einander bei der Phonation berührenden Schleimhautfalten dicht neben der fossa interarytenoidea sieht man jetzt je eine

pfefferkorngrosse oberflächliche Erosion mit etwas schmierigem, schmutzig grauweissem Grund.

13. IV. 91. Patientin erhielt am 1. 0,004, am 10. und heute 0,005 Tuberkulin mit Reaction. Der l. Axyknorpel stark gerötet und geschwellt. Stimmbänder intact.

25. IV. 91. Patientin erhielt am 15. 0,005, am 17. 0,006 Tuberkulin mit, am 20. und 22. ohne Reaction. Lungen und Kehlkopf status idem. Das Körpergewicht hat beträchtlich zugenommen. Patientin befindet sich wohl. Auf Wunsch werden die Injectionen abgebrochen, da Patientin immer heiserer wird.

13. V. 91. Patientin ist wieder stärker heiser. Die Stimmbänder sind gerötet und mässig geschwellt.

28. V. 91. Die Dämpfung links vorn geht jetzt bis in den zweiten JCR. hinein, ist intensiver geworden, man hört daselbst Knattern, sonst status idem; die linksseitigen Thoracalgruben etwas vertieft gegen rechts. Patientin hustet wenig und wirft wenig aus, im Sputum immer Tuberkelbacillen. An der Vorderwand des Larynx ein Paar zerstreute Zacken. Patientin wird einer Schmierkur unterworfen.

67.

N. N., Polizist, 40 Jahre alt, aus Neumünster, wird am 8. I. 91 ins Kantonsspital aufgenommen.

Anamnese. Patient stammt aus ganz gesunder Familie. Patient machte mit 11 Jahren Typhus, 1884 eine Pleuropneumonie durch, von der er sich nie ganz erholte. Herbst 1889 bekam er Husten, der durch die Influenza noch vermehrt wurde. Auch hatte Patient seither immer Auswurf. Seit Juni 1890 ist Patient heiser und hat hie und da Halsschmerzen.

Status praesens. Grosser, kräftiger, wohlgenährter Mann, hat abends hochnormale Temperatur; Puls wenig beschleunigt (84), regelmässig, kräftig. Gesicht etwas abgemagert. Pupillen reagieren. Zunge rein, Racheneingang intact. Stimme aphonisch. Patient klagt über Stechen und Würgen im Hals. Starke Rötung und Schwellung der Epiglottis, aryepiglottischen Falten und Taschenbänder. An beiden wahren Stimmbändern tiefe Substanzverluste geschwüriger Natur. Was noch vorhanden, ist unregelmässig zackig, mit schmierigem Eiter bedeckt, das linke stärker zerstört als das rechte. An der Hinterwand des Larynx grosse ulceröse Defecte. Stimmbänder fast unbeweglich. Am linken processus vocalis ein kleines, sehr tiefes ulcus mit unregelmässigen Rändern Thorax gut gebaut. Rechte Lungenspitze gedämpft, sonst überall normaler Percussionsschall. Über der r. Spitze hört man abgeschwächtes Vesiculäratmen und mittelblasige, feuchte, nicht klingende Rasselgeräusche, dasselbe in der r. Axillargrube, sonst rechts reines Vesiculäratmen, links über der ganzen Lunge, besonders unten etwas Giemen und Schnurren; im dritten JCR. vorn etwas Knattern.

Herzbefund und Verhältnisse am Abdomen normal. Allgemeinbefinden nicht gestört. Harn und Stuhl normal. Patient hustet viel und wirft ca. 150 cm^3 p. d. vorwiegend citriges, zum Teil klein geballtes Sputum aus, das viel Tuberkelbacillen enthält.

Diagnose: *Tuberculosis pulmonum duplex. Tuberculosis laryngis.*

Krankengeschichte. 12. I. 91. Patient erhielt 0,001 Tuberkulin, ohne zu reagieren.

15. I. 91. Patient reagiert heute auf 0,001 Tuberkulin mit Frösteln, Hitzegefühl, Schlaflosigkeit, dazu 38,2° und 96. Im larynx und über den Lungen status idem. Sputum an Menge während der Reaction etwas vermehrt.

19. II. 91. Patient erhielt am 17. 0,002, am 20. 0,003, am 22. 0,004 ohne, am 24. 0,005 mit, am 26. 0,007 ohne, am 29. 0,01, ebenso am 31. mit sehr geringer, am 2. 0,01, am 4. 0,015 ohne, am 6. 0,02 mit, am 9. 0,02, ebenso am 11. mit successive geringerer, am 13. ohne, am 16. 0,03, heute 0,05 mit Reaction. Patient ist während der Reaction heiserer und appetitlos. Die Defecte an den Stimmbändern sind glatter geworden, die Ulcera sehen überall gereinigt aus und zeigen rote Granulationen wie eine gesunde Wunde. Heute Abend ziemlich starke Haemoptoe. Injectionen daher ausgesetzt.

24. II. 91. Nach Stillung der Haemoptoe erhielt Patient wieder 0,05 Tuberkulin und reagiert leicht. Patient steht von jetzt an an den injectionsfreien Tagen auf.

7. III. 91. Patient erhielt noch zwei Mal 0,05 Tuberkulin mit geringer Reaction, fühlt sich wohl, hat an Körpergewicht zugenommen, guten Appetit. Schwellung und Rötung im Kehlkopf nur gering. Das rechte Stimmband noch etwas verdickt und rot, aber mit glattem Epithel überkleidet, das linke ziemlich höckerig. In der Nähe des linken processus vocalis findet sich ein etwa pfefferkorngrosser, weisslicher, aber glatter Tumor, der proc. vocalis selbst ist etwas rauh, aber nicht belegt. Aus der fossa interarytenoidea ragen auch mehrere am Grunde rote, an der Spitze schmutzigweisse Zacken auf gemeinsam wulstigem Grund. Stimme nicht mehr so heiser, das l. Stimmband noch schwer beweglich. Patient erhält Injectionen von cantharidinsaurem Kali.

10. III. 91. Im Kehlkopf etwas stärkere Rötung; sonst status idem, etwas schleimige Secretion daselbst.

2. IV. 91. Patient ertrug die Injectionen gut, hat nach der gestrigen Schüttelfrost und 39,6°, heute 40°. Im Urin nie Eiweiss. Schmerzen in der r. Schultergegend. Auswurf und Husten nicht vermehrt. Localbefund der Lungen wie immer. Stimmbänder gerötet, aber von annähernd normaler Form. Beidseitig an den plicae anyepiglotticae ein gereinigtes, erbsengrosses ulcus, ebenso am l. processus vocalis.

5. IV. 91. Patient hat wieder normale Temperaturen. Injection ausgesetzt.

16. IV. 91. Patient wird entlassen. Dämpfung über der r. Spitze und im ersten JCR., daselbst Bronchialatmen mit grossblasigen, klingenden Rasselgeräuschen, hinten über der Spitze unbestimmtes Atmen und mittelblasige nichtklingende Rasselgeräusche, dito in der fossa infraspinata. Stimmfremitus daselbst verstärkt. Über der l. Spitze unbestimmtes Atmen. Körpergewicht zugenommen. Im Sputum immer Tuberkelbacillen.

68.

N. N., Steinhauer, 62 Jahre alt, landesfremd, wird am 21. I. 91 ins Kantonsspital aufgenommen.

Anamnese. Ein Bruder starb an Schwindsucht, sonst ist in der Familie nichts von Tuberkulose nachweisbar. Patient hatte im zehnten Jahre eine Geschwulst über dem Sternum, die incidiert wurde und Eiter entleerte, war sonst immer gesund. Durch seinen Beruf wurde er immer von einem trockenen Husten gequält. Nach der Influenza bekam er Schmerzen im Rücken und Dyspnoe, so dass er nicht mehr arbeiten konnte Bald fielen ihm Nachtschweisse auf, dann Magenschmerz und Heiserkeit. Er magerte zusehends ab. Trotz mehrfacher Behandlung besserte sich das Übel über den Sommer nicht und Patient sah sich endlich wieder gezwungen, das Spital aufzusuchen.

Status praesens. Langer Patient von gracilem Knochenbau, schlaffer Muskulatur und stark geschwundenem Fettpolster. Abgehobene Hautfalten bleiben bestehen. Haut trocken, blass. Pupillen reagieren, beginnender Gerontoxon. Zunge grau belegt. Wangen cyanotisch. Puls regelmässig 88, leicht zu unterdrücken. Hals lang. Keine Struma. Atmung ruhig, costoabdominal. Der Thorax flach eingesunken, resistent, symmetrisch. Die rechte fossa supra- und auch die infraclavicularis erscheinen eingesunken gegenüber links. Die Percussion ergibt rechts vorn Dämpfung, von der Spitze bis zu dem zweiten JCR., seitlich bis zur dritten Rippe, hinten bis zur Spina scapulae intensive, dann schwächere und vom achten Brustwirbel ab wieder intensive Dämpfung, sonst überall rechts und links normal lauten Lungenschall. Links und über den nicht gedämpften Partien rechts hört man reines Vesiculäratmen, über der obern Dämpfung abgeschwächt vesiculäres, in der fossa supraspinata reichlich knackende Ronchi, nach unten zu einzelne mittelgrosse, leicht klingende Blasen bei abgeschwächtem Vesiculäratmen. Stimmfremitus und Bronchophonie rechts verstärkt. Am Herzen und an den Abdominalorganen ist nichts pathologisches nachweisbar. Appetit schlecht, Durst stark vermehrt, Schlaf durch Husten etwas gestört. Stuhl normal, Harn leicht getrübt, enthält kein Eiweis, an Menge und specifischem Gewicht normal. Kein Brechen. Patient expektoriert ganz wenig schleimig eitriges, deutlich münzenförmiges Sputum.

Diagnose: *Tuberculosis pulmonum duplex et intestinorum. Enterorrhagia (s. u.)*

Krankengeschichte. 31. I. 91. Nachdem Patient am 23. 0,001, am 25. 0,002, dann 0,005 und 0,008 erhalten, reagiert er zum ersten Mal heute auf 0,02 Tuberkulin mit Fieber und leichter Pulsbeschleunigung, vorausgehendem Frösteln und etwas Dyspnoe. Auswurf an Menge etwas vermehrt, enthält Tuberkelbacillen in Menge. Local ist status idem zu constatieren.

26. II. 91. Patient erhielt 3 Mal 0,01 mit einer, dann am 8. 0,015, am 10. 0,03 mit schwacher Reaction, am 12. 0,05 Tuberkulin mit starker Reaction, die von Kopfschmerz begleitet war, am 14. und 16. 0,05 mit schwacher, am 18. ohne Reaction, dann am 24. 0,08 mit starker von Erbrechen begleiteter Reaction, wobei Patient über Magenschmerz klagte. Local status idem. Auswurf an Menge sehr gering, immer von derselben Beschaffenheit.

10. III. 91. Patient erhielt am 27. 0,07, am 3. 0,1 mit mässiger, gestern mit sehr starker Reaction und etwas vermehrtem Auswurfe. Man hört jetzt rechts hinten unten Knattern und auch über der l. Spitze feuchte nicht klingende mittlere bis kleine Blasen.

31. III. 91. Patient erhielt am 12. und 15. 0,1 mit, am 19. mit sehr geringer, am 21. 0,15 mit starker Reaction. Patient klagt heute über ein Spannungsgefühl im Abdomen und über Übligkeit.

5. IV. 91. Patient fühlte sich immer schlechter und hat exquisit blutigen Stuhl. Er erhält Bismut c. op. und Eisblase und flüssige, kalte Nahrung.

23. IV. 91. Seit etwa acht Tagen haben die Stühle aufgehört blutig zu sein.

30. IV. 91. Wieder blutiger Stuhl.

29. V. 91. Patient hat seit langem keine blutigen Stühle. Er wird mit einem Lungenbefund, der dem vom 10. III. entspricht, entlassen. Die Dämpfungen rechts sind etwas weniger intensiv, dagegen die l. Spitze auch etwas gedämpft. Das Körpergewicht hat beständig abgenommen.

69.

N. N., Lampist, 42 Jahre alt, aus Zürich, wird am 5. 1. 91. ins Kantonsspital aufgenommen.

Anamnese. Der Vater des Patienten starb an Tuberkulose. Patient machte verschiedene unbedeutende Krankheiten durch. Im letzten Sommer bekam Patient Husten, der sich gegen den Herbst verstärkte. Im November trat eine Pleuritis dazu, die durch Punction gebessert wurde. Dabei verminderte sich der Husten wieder, trat aber Ende December wieder so heftig auf, dass Patient sich ans Spital wandte.

Status praesens. Mittelgrosser, mittelkräftig gebauter Mann, mit etwas reduciertem Panniculus. Haut blass, glatt. Patient fiebert abends. Puls 96, regelmässig, gut beschaffen. Pupillen reagieren. Zunge rein. Stimme etwas heiser. Am Hals multiple bohnengrosse Cervicaldrüsen. Thorax gut gebaut, noch elastisch. Die r. Supraclaviculargrube etwas tiefer als die linke. Die

Percussion ergibt in beiden Supraclaviculargruben verkürzten Percussionsschall, links etwas mehr, dasselbe im ersten JCR. links und in der l. Axillargrube, von wo sich die Dämpfung bis zum vierten JCR. etwas aufhellt und dann nach unten zu intensiv wird mit abgeschwächtem Stimmfremitus. Rechts von der Clavicula an und seitlich normale Verhältnisse. Hinten ist die r. Spitze etwas gedämpft, unten lauter Schall, links besteht Dämpfung bis in die untere Hälfte der fossa infraspinata, nach aussen vom angulus scapulae an wieder intensive Dämpfung, nach innen, unten etwas verkürzter Percussionsschall; unten der Stimmfremitus und die Bronchophonie abgeschwächt. Über der l. Spitze vorn und hinten hört man ziemlich lautes Vesiculäratmen und exspiratorisch Schnurren, dasselbe im ersten JCR. links und in der l. Axillargrube; in den untern Partien links vorn und seitlich abgeschwächtes, dem bronchialen genähertes Atmen. In der r. Spitze vorn und hinten und im ersten JCR. vorn lautes Vesiculäratmen mit Knattern, nach unten und seitlich keine Rasselgeräusche mehr. Über der Dämpfung links hinten unten das Atemgeräusch sehr leise, an angulus scapulae bronchial, sonst hinten reines, links leiseres Vesiculäratmen. Im fünften JCR. ausserhalb der l. Mml. ab und zu exspiratorisch etwas pleuritisches Reiben. Traubescher Raum verkleinert. Das Herz und Abdomen zeigen ganz normale Verhältnisse. Stuhl und Urin normal. Allgemeinbefinden ordentlich. Patient hustet oft und wirft wenig schleimiges, mit geringen eitrigen Gerinnseln vermischtes Sputum aus.

Diagnose: *Tuberculosis pulmonum duplex. Pleuritis sinistra.*

Krankengeschichte. 12. I. 91. Patient erhält 0,001 Tuberculin und reagierte mit leichter Fiebersteigerung.

27. I. 91. Patient erhielt am 15. 0,001 ohne, am 17. und 20. 0,002, am 22. 0,003, am 24. 0,004 und gestern 0,006 Tuberculin mit Reaction. Er fröstelte dabei jeweils, hatte vermehrten Husten und ab und zu vermehrten, aber gleich beschaffenen Auswurf, in welchem diesmal die Koch-Ehrlichsche Färbemethode Tuberkelbacillen nachwies, während die Gabbetsche vorher keine ergab. Fieber und Pulsbeschleunigung auch oft am zweiten Tag.

19. II. 91. Patient erhielt am 28. 0,006, am 30., 1., 4., 9. 0,008, am 11., 13., 16. und 18. 0,01 Tuberculin mit derselben Reaction. Das Fieber ist im allgemeinen etwas niedriger geworden als früher. An den Lungen ist status idem. Nur hat die pleuritische Dämpfung etwas nachgelassen.

15. III. 91. Patient erhielt am 20. 0,01 ohne, am 23. 0,02, am 25. 0,03 kaum mit, am 27., 3., 9. und 12. 0,05 mit der gewohnten Reaction. Im Sputum wurden seit einiger Zeit keine Tuberkelbacillen gefunden. Im übrigen an den Lungen status idem. Pleurale Dämpfung fast verschwunden.

30. III. 91. Patient erhielt am 16. 0,05 mit, am 19. ganz ohne, am 21. 0,1 mit gewöhnlicher Reaction. Gestern 0,1, worauf heftige Reaction

(40,4 164 nach mehreren fieberfreien Tagen). Patient hatte einen heftigen Schüttelfrost, Kopfschmerzen, Dyspnoe, 54 Respirationen pro Minute, viel Husten ohne Auswurf, Schlaflosigkeit. Urin ohne Eiweiss. Dicht unterhalb der r. Spina scapulae ziemlich reichlich feuchte mittelblasige Rasselgeräusche, sonst status idem.

16. IV. 90. Nachdem das Allgemeinbefinden in den letzten Tagen gut war und Patient nicht mehr fiebert, wird er entlassen. Das Körpergewicht hat besonders nach Aussetzen der Injectionen bedeutend zugenommen. Die l. Spitze ist gedämpft, hinten beide, die linke deutlicher. Links hinten reicht die Dämpfung bis zum vierten Brustwirbel hinab; rechts ist der Schall ebenfalls hier etwas verkürzt. Stimmfremitus links unbedeutend verstärkt. Über beiden Spitzen vorn scharfes Vesiculäratmen, hinten Bronchialatmen und Knattern, das man über der ganzen Dämpfung links hört. Pleuritische Dämpfung ganz verschwunden.

70.

Jungfrau N. N., 16 Jahre alt, aus Wetzikon, wird am 29. XII. 90 ins Kantonsspital aufgenommen.

Anamnese. Mutter und eine Schwester starben an Lungenschwindsucht, der Vater und zwei Geschwister sind gesund. Patientin war gesund bis November dieses Jahres. Sie bekam da Husten, Stechen auf der Brust und Engigkeit. Sie hatte nie Auswurf, kein Brechen, aber von jeher viel Kopfschmerz.

Status praesens. Mittelgrosses kräftig gebautes Mädchen mit vortrefflicher Muskulatur und ziemlich stark entwickeltem Fettpolster. Haut glatt, trocken. Patientin fiebert nicht. Puls regelmässig, 92, von mittlerer Füllung und Spannung. Atmung ruhig. Gesicht blass. Pupillen reagieren. Conjunctiven normal; Zunge rein; am Hals nichts besonderes. Thorax ziemlich gut gebaut, platt, elastisch, nicht druckempfindlich, JCR. nicht besonders breit, nicht vertieft, kein Angulus Ludovici, fossae claviculares nicht eingesunken. Mammae stark entwickelt. Die Percussion ergibt über der linken Spitze und im ersten JCR. l. Dämpfung, über der rechten fossa supraspinata verkürzten Schall, sonst über allen übrigen Lungenpartien normale Verhältnisse. Über der linken fossa supraclavicularis hört man leises Vesiculäratmen und nach Hustenstössen einzelne entschieden klingende mittlere Blasen. Über sämmtlichen übrigen Lungenpartien reines Vesiculäratmen. Herz und Abdomen zeigen normale Verhältnisse. Stuhl und Harn in Ordnung. Patientin hustet wenig und hat kaum etwas Auswurf.

Diagnose: *Tuberculosis pulmonum levis.*

Krankengeschichte. 3. I. 91. Gestern zum erstenmal Auswurf. In demselben wurden Tuberkelbacillen in ganz geringer Zahl beobachtet. Patientin

erhielt gestern 0,001 Tub. ohne Reaction, hatte aber heute 37,8°, sonst nichts abnormes.

6. I. 91. Patientin erhielt 0,005 Tub. wieder ohne Reaction, doch klagte Patientin über Kopfschmerz.

9. I. 91. Auf 0,008 T. lebhafte Reaction. Patientin hat mehr gehustet, nachts geschwitzt, gefiebert. Kein vermehrter Auswurf. Keine bedeutende Pulsbeschleunigung.

13. I. 91. Nachdem auf 0,008 das zweitemal keine Reaction eintrat, reagierte Patientin auf 0,012 lebhaft (39,4°). Die leichte Dämpfung links vorn scheint sich etwas aufgehellt zu haben und man hört gar kein Rasselgeräusche. Zeitweise gar kein Auswurf.

20. I. 91. Patientin erhielt 3 Mal 0,012 T. mit successive geringerer Reaction. Etwas Kopfschmerz dabei, neue Rasselgeräusche.

26. I. 91. Patientin erhielt 2 Mal 0,015 T., fieberte jeweils am zweiten Tag, nicht am ersten. Links nichts mehr percutorisch und auscultatorisch nachweisbar, dagegen leichte Dämpfung der rechten Spitze vorn; vorn reiches Vesiculäratmen und helle mittlere Blasen, hinten zahlreicher.

2. II. 91. Patientin erhielt am 27. 0,015 ohne, am 30. und heute 0,025 T. Lunge zeigt den Befund vom letzten Mal. Patientin muss viel husten, hat aber sozusagen gar keinen Auswurf. Sie sieht blühend aus und nimmt sehr an Körpergewicht zu.

10. II. 91. Patient erhielt am 5. 0,025, am 7. 0,03 ohne klare, am 9. mit Reaction. Dämpfung der rechten Spitze jetzt deutlicher hinten als vorn und Rasseln nur hinten.

25. II. 91. Patient erhielt am 11. 0,04 ohne, am 13., 15., 18., 23. und heute 0,05 T. mit successive geringerer Reaction, klagt, dass sie mehr husten müsse, als zu Hause und sich nicht so wohl fühle, hat aber gar keinen Auswurf seit 8 Tagen. An den Lungen status idem.

3. III. 91. Patientin erhielt nochmals 0,05 T. ohne Reaction, nimmt beständig im Körpergewicht zu.

24. III. 91. Patientin erhielt nach längerer Pause 0,025 T. und fieberte und reagierte nur am zweiten Tage und klagt über stechende Schmerzen im rechten Schulterblatt und fühlt sich schlechter als ohne Injectionen. Patientin hat ab und zu Durchfall, der durch Op. und Bismuth gestillt wird.

1. IV. 91. Patientin hat beständig an Gewicht zugenommen, gar keinen Auswurf, sieht blühend aus. Man hört im ersten und zweiten JCR. rechts dumpfklingende Blasen, in der Spitze rauhes Vesiculäratmen, keine Dämpfung. Patientin wird auf Wunsch entlassen.

71.

Jungfrau N. N., Einlegerin, aus Zürich, wird am 28. XII. 90 ins Kantonsspital aufgenommen.

Anamnese. In der Familie ist keine Tuberculose nachweisbar. Patientin machte im Januar 1890 Influenza durch. Seither hatte sie Husten und Stechen auf der Brust, im Februar einmal eine leichte Haemoptoe. Im Sommer besserte sich das Übel etwas, um im Herbst sich wieder so zu verschlimmern, dass Patientin allmählig arbeitsunfähig wurde.

Status praesens. Mittelgrosse, gracil gebaute Patientin mit atrophischer schlaffer Muskulatur und geringem Fettpolster. Haut heiss, trocken, glatt. Patientin fiebert bis 29 °, Puls 96, ziemlich klein und leicht zu unterdrücken. Atmung vollkommen ruhig, nicht beschleunigt, costo-abdominal. Patientin klagt über Stechen in der rechten Seite, Husten und Auswurf. Gesicht blass, Wangen hectisch gerötet, Zunge feucht. Thorax nicht besonders lang, breit, oben abgeplattet, starr, nicht druckempfindlich. Sternum unten eingezogen, starker angulus Ludovici. Die Percussion ergibt in beiden Spitzen verkürzten, links deutlich gedämpften Schall, im ersten und zweiten JCR. rechts Dämpfung mit Tympanie ohne Wintrichschen Schallwechsel, vom dritten JCR. an und links im ersten und zweiten JCR. lauten Schall, in der rechten Axillargrube deutliche Dämpfung, nach unten sowie links seitlich mässig lauten Schall. Man hört rechts in der Spitze undeutliches leises Atmen mit einigen dumpfknackenden Ronchis, im ersten und zweiten JCR. sehr leises dumpfes Bronchialatmen begleitet von einzelnen schnurrenden und knackenden Ronchis, ohne klingende Rasselgeräusche, nach unten normales vesiculäres Atmen, in der rechten Axilla leises, unten lautes Vesiculäratmen ohne wesentliche Rasselgeräusche. Links hört man in der Spitze bronchiales Expirium und nach Hustenstössen mässig reichliche, deutlich klingende, mittlere Blasen, im ersten und zweiten JCR. Vesiculäratmen mit mittlern nicht klingenden Blasen, in der Seite Vesiculäratmen mit ziemlich vielen mittlern, deutlich klingenden Blasen oben. Von hinten erscheint die linke Thoraxseite weniger voluminös als die rechte und die Wirbelsäule macht eine geringe Biegung nach links im untern Brustteil. Die Percussion ergibt hinten überall lauten Schall, mit Ausnahme der linken fossa supraspinata, wo der Schall etwas verkürzt und höher ist; daselbst Bronchialatmen und aus der Tiefe kommendes Schnurren, sonst überall reines Vesiculäratmen. Larynx intact.

Am Herz und Abdomen nichts pathologisches nachzuweisen. Appetit ordentlich. Schlaf gut; bricht in letzter Zeit nicht. Stuhl angehalten. Harn normal. Patientin hustet ziemlich viel und expectoriert ca. 70 *gr.* schleimigeitrigen z. T. münzenförmigen Auswurf.

Diagnose: *Tuberculosis pulmonum cavernosa.*

Krankengeschichte. 2. I. 91. Im Sputum viel Tuberkelbacillen. Patientin erhält 0,001 T., fiebert höher, schwitzt etwas mehr und hustet etwas mehr.

5. I. 91. Patientin erhielt 0,002 T., reagierte mit Übligkeit, Schwindel, Kopfschmerz, kein höheres Fieber.

9. I. 91. Patientin erhielt 2 Mal 0,003 T. ohne deutliche Reaction, schwitzt nachts stark, hustet viel. An den Lungen status idem. Im Sputum etwas weniger Tuberkelbacillen.

14. I. 91. Patientin erhielt 2 Mal 0,003 T., fiebert auch an den Zwischentagen bis 39,4° und fühlt sich ohne Injection unwohl und bricht.

26. I. 91. Patientin erhielt einmal 0,003, einmal 0,004 und dreimal 0,005 immer mit undeutlicher Reaction wegen des bestehenden hohen Fiebers, schwitzt immer ausserordentlich stark, erbricht ab und zu nicht im Zusammenhang mit den Injectionen, hat im Sputum viel Tuberkelbacillen ohne Formveränderung.

1. II. 91. Patientin erhielt zweimal 0,005, hatte heute darauf 40,1 und klagte über Stechen auf der Brust, ohne objectiven Befund. Sie erhält Atropin wegen des Schweisses.

19. II. 91. Patientin erhielt noch achtmal 0,005 T., mit teilweise undeutlicher Reaction, schwitzt mit Atropin weniger, hat im Sputum viel Bacillen.

15. III. 91. Seit Aussetzen der Injectionsbehandlung hat das Körpergewicht leicht abgenommen, sonst immer status idem.

10. IV. 91. Das Körpergewicht sinkt rapid. Patientin erhielt Vinum Condurango, Appetit schlecht. Im Sputum immer sehr viel Tuberkelbacillen.

1. V. 91. Der Verlauf ist immer derselbe. An den Lungen status idem; Appetitlosigkeit. Patientin erhält Orexin.

30. V. 91. Patientin wird auf Wunsch entlassen. Das Körpergewicht hat noch mehr abgenommen, Patientin fiebert immer, an den Lungen immer status idem.

72.

Jungfrau N. N., Dienstmädchen aus Berg, wird am 27. XII. 90 ins Kantonsspital aufgenommen.

Anamnese. Eine Schwester starb an Lungenschwindsucht, sonst keine Tuberculose in der Familie. Patientin war gesund bis zur Influenzazeit. Nachdem sie Influenza durchgemacht, befiel sie Husten und Stechen auf der Brust. Sie hatte nie Bluthusten, aber Nachtschweisse, was alles im Herbst stärker auftrat.

Status praesens. Ziemlich lange schwachgebaute Patientin mit geringer Muskulatur und Fettpolster. Patientin fiebert. Haut blass, feucht. Puls beschleunigt, regelmässig, ziemlich klein und leicht zu unterdrücken. Atmung etwas angestrengt, costo-abdominal. Patientin klagt über Leibschmerzen, Husten und Abmagerung. Gesicht blass, an den Wangen hectisch gerötet. An Gesicht und Hals sonst nichts besonderes. Thorax lang und starr, hat breite vertiefte JCR., stark vortretende Clavicula, stärker links, gewölbtes, unten etwas eingezogenes Sternum und starken angulus Ludovici. Die Per-

cussion ergibt rechts von oben bis zum zweiten JCR. deutlich Dämpfung mit Tympanie und Wintrichschen Schallwechsel im ersten JCR., ebenso in der rechten Axillargrube Dämpfung, in den übrigen Partien rechts und links vorn und seitlich lauten normalen Schall. Links hört man überall Vesiculäratmen, das in der Spitze mit mittelblasigen klingenden, in der Seite mit nicht klingenden Rasselgeräuschen untermischt ist. Über der Dämpfung rechts hört man Bronchialatmen mit oben reichlichen, mittlern und grossen klingenden Blasen, über den nicht gedämpften Partien reines Vesiculäratmen. Hinten treten die processus spinosi stark hervor, leichter Grad von scapulae alatae. Die rechte fossa supraspinata deutlich, die infraspinata leicht, der Interscapularaum rechts bis zum fünften Brustwirbel gedämpft, sonst hinten lauter Schall. Über der rechten Spitze Bronchialatmen mit weniger nicht klingendem Rasseln, unterhalb der spina scapulae und überall im Interscapularaum rechts reines Vesiculäratmen. Dasselbe links, nur in der Spitze ein paar mittlere dumpfe Blasen. Am Larynx keine Veränderung.

An Herz und Abdomen nichts pathologisches nachweisbar. Patientin hat mässigen Appetit und Durst, schläft schlecht, schwitzt nachts stark, bricht nicht, hat diarrhoischen Stuhl, normalen Harn, hustet wenig und expectoriert 15—20 gr. p. d. schleimigeitriges Sputum mit einzelnen festen Eiterballen.

Diagnose: *Tuberculosis pulmonis dextri cavernosa.*

Krankengeschichte. 2. I. 91. Im Sputum viel Tuberkelbacillen. Patientin reagiert mit 0,001 undeutlich, schläft nachts gut.

5. I. 91. Patientin reagierte auch auf 0,002 gestern nur undeutlich, klagt heute Morgen über kurz dauernden Kopfschmerz, Schwindel und Unwohlsein.

15. I. 91. Patientin erhielt am 6. und 8. 0,003, am 10. 0,004, am 12. und gestern 0,005 mit undeutlicher Reaction, da Patientin auch an den andern Tagen fiebert. Das Allgemeinbefinden ist ordentlich, die Stühle bald fest, bald diarrhoisch, Lungen status idem, Zahl der Bacillen unverändert.

25. I. 91. Patientin erhielt am 17. und 18. 0,005 ohne, am 20. 0,006, am 22. 0,007, gestern 0,008 mit keiner deutlichen Reaction. Bis jetzt kein Einfluss derselben zu constatieren.

15. II. 91. Patientin erhielt dreimal 0,008 mit geringer, einmal ohne, einmal 0,009 ohne, zweimal 0,010 ohne und dreimal mit ganz geringer kaum kenntlicher Reaction. Im Sputum finden sich immer viel Tuberkelbacillen und an den Lungen ist keine Änderung zu constatieren.

24. II. 91. Patientin erhielt noch dreimal 0,01 T. mit geringer Reaction, klagt jetzt über Brennen im Hals. An der hintern Larynxwand finden sich zahlreiche schmutzig grauweisse bis blassrote Zacken oberhalb der wahren Stimmbänder. Das Körpergewicht hat bis jetzt leicht zugenommen.

5. III. 91 Patientin erhielt nochmals 0,01 ohne deutliche Reaction und bekommt jetzt bei status idem Liebreichsche Injectionen.

2. IV. 91. Patientin hat von den Liebreichschen Injectionen stärkere Schmerzen. Beiderseits von der aryepiglottischen Zwischenfurche vorn je ein ganz flaches, erbsengrosses ulcus mit schmierig grauweissem Grund und unregelmässig buchtigen Rändern.

4. IV. 91. Patientin wird entlassen. Körpergewicht hat seit dem 13. III. wieder leicht abgenommen, ist noch 1 *Kg.* über dem Anfangsgewicht. Über den Lungen hat sich der status nicht gebessert, ebensowenig die Larynxgeschwüre. Im Sputum findet man viel Tuberkelbacillen.

73.

Frau N. N., 40 Jahre alt, aus Weiningen, wird am 23. I. 91 in das Kantonsspital aufgenommen.

Anamnese. In der Familie ist keine Tuberculose. Patientin war vollständig gesund bis 2 Tage vor Weihnachten 90—91, erkrankte dann mit Schüttelfrösten, zunehmender Heiserkeit und Atemnot, starkem Husten und Stechen auf der rechten Brustseite. Patientin ist verheiratet, hat 4 lebende Kinder, 3 sind gestorben. Der Mann ist gesund.

Status praesens. Gracil gebaute mittelgrosse Patientin mit schlechter Muskulatur und etwas reduciertem panniculus. Patientin klagt über Atemnot, Halsschmerzen, Abmagerung. An den Lippen Herpes. Pupillen reagieren. Zunge feucht, rein. Rachen etwas gerötet, ohne Belag, kleine Struma. Unterhalb des linken Kieferwinkels finden sich einige bis bohnengrosse Lymphdrüsen. Thorax lang, flach, starr. Atmung ruhig, tief, keuchend; man bekommt den Eindruck, dass das keuchende Geräusch im Larynx entstehe. Die Percussion und Auskultation ergibt über den Lungen überall normale Verhältnisse, das Atemgeräusch etwas leise. In der rechten Axillargrube eine knapp erbsengrosse Drüse. Am Herz normale Verhältnisse. Die Leber überragt den Brustkorbrand um 4 *cm.*, sonst am Abdomen normaler Befund. Die laryngoscopische Untersuchung ergibt: Zungengrund, Schleimhaut der Aryknorpel, der Taschenbänder stark cyanotisch; Aryknorpel aryepiglottische Falten und Schleimhaut der hintern Larynxwand hochgradig geschwellt. Die wahren Stimmbänder sind blassrot, verbreitert, erscheinen etwas rauh, bewegen sich bei Respiration und Phonation symmetrisch, aber sehr wenig, indem sie sich bei der Intonation annähernd normal schliessen, aber bei Inspiration ein wenig entfernen. Ein deutlicher Einblick in die Trachea ist unmöglich. Harn und Stuhl in Ordnung.

Diagnose: *Chorditis vocalis hypertrophicans inferior.*

Krankengeschichte. 30. I. 91. Patientin erhielt am 27. 0,001, gestern 0,003 T. ohne allgemein oder subjectiv zu reagieren. Am Kehlkopf zeigt

sich zwischen den Aryknorpeln ein erbsengrosser Wulst mit vollständig intacter Schleimhaut, das rechte wahre Stimmband ist stark gerötet, ebenso die Schleimhaut unterhalb der Stimmbänder. Sonst status idem.

5. II. 91. Nachdem Patientin auch auf 0,006 T. nicht reagierte, tritt Reaction, d. h. Fieber, nach 0,012 auf.

23. II. 91. Patientin reagierte am 8. auf 0,012, am 15. auf 0,02, dagegen am 18. nur schwach auf 0,02 und am 21. auf 0,03 T.

Am Kehlkopf ist derselbe Befund, nur ist die Schleimhaut unterhalb des rechten Stimmbandes stärker geschwellt und prominent. Atmung stridorös.

4. III. 91. Nachdem Patientin auf 2 Mal 0,04^0 reagiert und dabei auch über Schmerzen in der Tiefe des Halses und der Gegend der r. Schildknorpelhälfte geklagt bei gleichbleibendem status, werden die Injectionen ausgesetzt und Patientin erhält Liebreichsche Injectionen.

13. III. 91. Der Schleimhautwulst in der Interarytenoidgegend verkleinert sich, dagegen ist die untere Fläche des r. Stimmbandes stark gewulstet, die Stimmbänder fast unbeweglich. Patientin muss wegen hochgradiger Dyspnoe intubiert werden. Da der Urin etwas Eiweiss enthält, wird nach der 3. Liebreichschen Injection abgebrochen.

21. III. 91. Patientin wird nur noch nachts intubiert und atmet freier als früher. Am Larynx status idem, doch scheinen die Stimmbänder eine Spur beweglicher. Patientin inhaliert Emserwasser.

8. IV. 91. Patientin wird seit dem 4. IV. nicht mehr intubiert, atmet freier, steht auf, fühlt sich nach den Inhalationen besser, klagt über Appetitlosigkeit und erhält Decoctum Chinae.

5. V. 91. Patientin wird mit bedeutend erhöhtem Körpergewicht entlassen. Die Rötung im Kehlkopf verschwunden, die Heiserkeit verschwunden, an der Unterfläche des r. Stimmbandes ragt fast der ganzen Länge nach ein Wulst etwa 1—2 *mm* weit hervor. Ulcerationen und Tuberkelbacillen wurden nie gesehen.

74.

N. N., Klavierschreiner, 54 Jahre alt, aus Zürich, wird am 13. II. 91 ins Kantonsspital aufgenommen.

Anamnese. In der Familie ist keine Tuberculose nachweisbar. Patient war in seiner Jugend schwächlich und machte mit 14 Jahren den Typhus durch. Seither war er sonst immer gesund bis vor 3 Jahren, wo er mehrere kolikartige Anfälle bekam, bei denen der Leib sehr aufgetrieben wurde. Wieder gesund bis April 1890, konnte er plötzlich das Wasser nicht mehr lösen, und als dieses Phænomen wich, kam mit Blut untermischter Urin. Seither stellte sich beim Wasserlösen Brennen ein und dazu öfters Harndrang.

Status praesens. Mittelgrosser gracil gebauter Patient mit schlaffer Muskulatur und stark reduciertem panniculus. Haut trocken, blass. Patient

fiebert abends ganz unbedeutend. Auf Brust und Abdomen Pityriasis versicolor. Im Gesicht nichts besonderes. Larynx verknöchert. Patient klagt über Harndrang und Schmerzen beim Wasserlösen. Puls regelmässig, kräftig, 104. Atmung ruhig, abdominal. Thorax lang, flach, symmetrisch, verknöchert. Die Percussion und Auscultation ergibt überall über den Lungen normale Verhältnisse, auch über den Spitzen kein Rasseln. Am Herzen ist nichts abnormes nachzuweisen. Das Abdomen ist besonders unten gut gewölbt, zeigt nirgends Tumoren. Magen, Milz, Leber ohne Besonderheiten. Druck in die Nierengegend weder links noch rechts empfindlich. Links und rechts mässig geschwellte Inguinaldrüsen. Appetit schlecht. Durst vermehrt. Schlaf ordentlich. Stuhl angehalten. Harn diffus getrübt, 1000 cm^3 in 24 Stunden, vom spez. Gewicht 1013, enthält ein starkes braunrötliches Sediment, schleimig, reagiert sauer, filtriert durch Kohle klar und enthält wenig Eiweiss, microscopisch vereinzeltes Blasenepithel, Eiterzellen, keine roten Blutkörperchen, keine Cylinder und Nierenbeckenepithelien, deutlich Tuberkelbacillen.

Diagnose: *Nephritis et Pyelitis tuberculosa.*

Krankengeschichte. 22. II. 91. Patient reagierte gestern auf 0,001 Tuberculin mit Fieber 39°,3 und klagte dazu über ziehende Schmerzen in der Lendengegend.

9. III. 91. Patient erhielt am 25. 0,001 Tub. und am 3. mit Reaction, fiebert seitdem beständig, reagiert auch heute wieder leicht, klagt die letzte Zeit über Schlaflosigkeit, Eingenommenheit des Kopfes und Appetitmangel, löst das Wasser 12 Mal pro die. Dasselbe hat immer die gleiche Beschaffenheit. Er erhält sol. acid. boric. und Orexin intern. Die Blase ist weder palpatorisch noch percutorisch aufgetrieben. Ueber beiden Spitzen, spärlicher unten hört man Giemen und Knattern. Patient wirft spärlich einen Esslöffel voll p. d. schleimiges Sputum aus.

12. III. 91. Patient reagiert nicht mehr deutlich auf 0,001°. Im r. Nebenhoden Schmerz. Daselbst ein kleines Knötchen zu fühlen. Scrotalhaut leicht gerötet.

23. III. 91. Patient fiebert beständig, erhielt 2 Mal 0,002 Tub. ohne deutliche Reaction. Das Urinsediment ist weniger reichlich und enthält keine Tuberkelbacillen.

2. IV. 91. Patient erhielt noch 2 Mal 0,002 Tub., das letzte Mal ohne Reaction. Im Urinsediment findet man wieder Bacillen; dasselbe ist noch reichlich, rein eitrig, schmutzig graugelb, gleichmässig dickflüssig und besteht aus meist im Zerfall begriffenen Rundzellen.

18. IV. 91. Im Sputum und Harn konnten keine Tuberkel-Bacillen gefunden werden. Die rechte Spitze zeigt kurzen Schall und Bronchialatmen mit gross- bis mittelblasigen feuchten Rasselgeräuschen. Patient hat brennende Schmerzen im r. Hoden, die in die Eichel ausstrahlen, daselbst status idem.

10. V. 91. Patient hat häufigen Stuhldrang, entleert dabei wenig halbfesten Stuhl. Gestern Abend ein Anfall von grosser Schwäche; leichter Collaps; Zittern am ganzen Leib. Ueber den Lungen reichlich Schnurren und Pfeifen ausser den frühern Veränderungen.

14. V. 91. Heftige Schmerzen in beiden Hypochondrien. Reichliches Rasselgeräusch über den Lungen. Collaps.

15. V. 91. Patient machte nach einem Anfall von Delirien unter zunehmender Bewusstlosigkeit exitus letalis.

Sectionsprotocoll. Ziemlich lange magere Leiche von blasser Hautfarbe. Schädel symmetrisch, schwer. Dura glatt. Auf der Innenfläche reichliche Flüssigkeit über dem Scheitelteil. Sinus enthalten mässig flüssiges Blut und Cruor. Hirnventrikel nicht erweitert. Hirnsubstanz ohne Besonderheiten. Keine Tuberkel. Muskulatur blass, atrophisch, Fettpolster geschwunden. Im Herzbeutel trüb-serös-eitrige Flüssigkeit und auf den grossen Gefässen flockige Auflagerungen. Ventrikel, Endocard und Klappen ohne Veränderungen. Die Lunge zeigt oben und seitlich und hinten bandförmige Adhäsionen und ist stark, namentlich vorn gebläht. In der Spitze eine schiefrige Narbe mit käsigen Einlagerungen, sonst ist das Parenchym überall lufthaltig. Bronchialschleimhaut leicht gerötet, Bronchialdrüsen schwarz pigmentirt mit stellenweise kalkigen Einlagerungen. Rechte Lunge wie die linke, die Bronchialdrüsen verkäst; Bronchialschleimhaut aufgelockert. Larynx unversehrt. Leichte cystöse Struma. Am Ende des Aortenbogens einige Verkalkungen. Tracheobronchialdrüsen schwarz pigmentirt. Milz, von normaler Grösse, zeigt nichts Besonderes. Einzelne Dünndarmschlingen sind miteinander verwachsen, die Serosa daselbst ist stark gerötet, die Verwachsungen lassen sich noch ziemlich leicht trennen. Im Duodenum und Magen nichts besonderes. Leber nicht vergrössert, von braunroter Farbe, hat leichte Adhäsionen gegen das Zwerchfell, Consistenz des rechten Lappens derb.

Der rechte Urether ist von der Dicke eines kleinen Fingers und hat abnorm dicke Wandungen. Die Nierenkapsel löst sich leicht. An der Oberfläche zeigen sich einige buckelige bis klein apfelgrosse Hervorragungen von gelblich weisser Farbe. Auf dem Durchschnitt zeigt sich ein vielkammeriges System, mit eitriger Flüssigkeit erfüllt. Dasselbe entspricht der Marksubstanz, die Rinde ist meist erhalten. Schleimhaut des Nierenbeckens enthält käsige Einlagerungen. Die Nebennieren zeigen nichts besonderes. Der l. Urether ist von normaler Beschaffenheit, ebenso die l. Niere, deren Substanz etwas hyperämisch ist. Aus der Harnblase entleert sich trüber Urin. Die Schleimhaut enthält wenig käsige Einlagerungen, ist sonst im ganzen ohne Veränderungen.

In der Prostata links und in den Samenbläschen links finden sich einige käsige Einlagerungen. Mastdarmschleimhaut intact. Im Kopf des l. Nebenhodens finden sich käsig-eitrige Massen. Der Dünndarm enthält grüne Massen

und ist im obern Teil intact, aber sehr bald beginnt Geschwürbildung. Dieselben sind teils in Vernarbung begriffen, teils sehr gross, den ganzen Darmumfang einnehmend, an welchen Stellen die Serosa gerötet und mit gelblichen Auflagerungen besetzt ist. Die Ileocoecalgegend ist verhältnismässig unverändert.

Diagnose. Alte schiefrige Narben in beiden Spitzen. Tuberculose des rechten Nierenbeckens. Tuberculose der r. Niere, des Urethers und der Blase. Melanotische verkalkte Bronchialdrüsen. Pleuritische Adhäsionen. Tuberculose der Prostata und Samenbläschen links. Tuberculose des l. Nebenhodens. Darmtuberculose, Peritonitis adhaesiva in der Umgebung von Darmgeschwüren.

75.

Jgfr. N. N., 29 Jahre alt, Köchin aus Zürich, wird am 18. II. 91 ins Kantonsspital aufgenommen.

Anamnese. Beide Eltern und Geschwister sind an Tuberculose gestorben. Vor 16 Jahren bekam Patientin geschwellte Supra- und Infraclaviculardrüsen. Von da verbreitete sich die Affection, bis sie bei ihrem heutigen status angelangt. An den Lungen bemerkte Patientin nie etwas.

Status praesens. Ziemlich grosse, kräftig gebaute Patientin mit guter Muskulatur und trefflichem Fettpolster. Haut glatt, trocken. Patientin fiebert nicht. Puls regelmässig, 70, von mittlerer Spannung und Füllung. Atmung ruhig. Keine Schmerzen. Pupillen reagieren, Scleren rein. Vom r. Ohr ausgehend zieht sich über die rechte Wange bis auf $2^1/_2 cm$ Entfernung vom r. Mundwinkel eine stark gerötete Hautpartie, die mit weissen Schuppen und bräunlichen Borken bedeckt ist. Das Ganze ist nur wenig über die Hautoberfläche erhaben und grenzt nach oben mit einer welligen Linie scharf ab, nach unten gegen den Kieferwinkel tritt die so veränderte Haut mehr inselförmig auf, und zwischen den Inseln eine Menge strahliger verzogener unregelmässig begrenzter weisslicher Narben. Diese Narbenstellen schliessen rechts an der oberen Halsfalte ab, ziehen sich aber unter dem Kinn continuirlich bis zur linken Ohrmuschel herüber und wechseln auf der ganzen Strecke mit stark geröteten und infiltrierten Hautstellen ab, die mit Schuppen und Borken bedeckt sind. Die Haut fühlt sich an diesen Stellen etwas verdickt an, doch lässt sich Knotenbildung nicht durchfühlen. Hinter dem r. Ohr greift die Veränderung bis zur Mitte der Ohrmuschel hinauf, woselbst einzelne schwärzliche Borken das infiltrierte Gewebe bedecken. Ausserdem finden sich rechts vom Nacken und an vier Orten über der l. Clavicula etwa Fünffrankenstückgrosse, unregelmässig begrenzte, strahlige eingezogene Narben in der Haut.

Der Thorax ist gut gebaut. Die Percussion und Auscultation der Lunge ergibt durchaus normale Verhältnisse. Der Herzspitzenstoss ist nicht zu bestimmen. Die rel. Herzdämpfung geht rechts 1 *cm* über den Sternalrand

hinaus, links bis an die Mml., oben bis zur dritten Rippe. Über der Mitralis hört man nach dem systolischen Ton ein kurzes Geräusch und einen reinen diastolischen Ton. Über den übrigen Klappen sind die Töne rein, der zweite Pulmonalton verstärkt. Am Abdomen ist nichts pathologisches nachweisbar. Allgemeinbefinden gut. Harn und Stuhl normal.

Diagnose: *Lupus faciei. Insufficientia valvulae mitralis.*

Krankengeschichte. 21. II. 91. Patientin reagierte auf 0,003 Tub. allgemein nicht. Doch waren darauf hin die lupösen Stellen auch am 2. Tag lebhaft gerötet; nur hinter dem r. Ohrläppchen sickerte unter den Borken etwas Serum heraus. Patientin gab ein stark spannendes Gefühl im Gesicht an und schlief nachts schlecht.

23. III. 91. Patientin reagierte mit Fieber auf 0,004 Tub. Local boten sich die vorhin erwähnten Erscheinungen dar.

5. III. 91. Patientin erhielt 2 Mal 0,01 Tub. mit starker Fieberreaction. Die lupösen Stellen werden dabei stark gerötet. Patientin hat ein spannendes Gefühl. Die Krusten haften nur lose. Patientin kratzt sie ab. Darunter kommt eine gleichmässig gerötete rötlich-braune Fläche mit einzelnen feinen Bläschen und deutlicher Infiltration, bedeckt von gelblich-serösem Fluidum zum Vorschein.

7. III. 91. Es haben sich wieder einzelne Krusten gebildet, unter denen bald seröse, bald molkig getrübte Flüssigkeit hervorquillt. Patientin erhält 0,0001 cantharidinsaurss Kali.

9. III. 91. Patientin hat auf Liebreichsche Injection nicht gefiebert, dagegen ist der Lupus stark gerötet und succulent.

17. III. 91. Patientin erhielt wieder 2 Mal 0,01 Tub. und reagirt in gewohnter Weise. Es macht den Eindruck, dass die Röte etwas weiter geht als bei der Aufnahme, auch sind am Rande einzelne neue mit Knötchen aufgetaucht.

21. III. 91. Patientin reagiert heute auf 0,01 Tub. nicht, gibt aber brennende Schmerzen in den afficirten Teilen an.

8. IV. 91. Patientin erhielt am 28. 0,02 Tub., ebenso am 31., am 3. 0,03, am 6. 0,04 Tub. ohne Reaction, ausser Rötung und Secretion am Lupus, die auch das letzte Mal ganz ausbleibt. Patientin hat eine Parulis oberhalb der l. obern Schneidezähne. Injection daher ausgesetzt.

17. IV. 91. Patientin reagirt heute auf 0,04 Tub. in gewohnter Weise.

1. V. 91. Patientin erhielt 1 Mal 0,04, 3 Mal 0,05, dann 0,06 und 0,065 Tub. ohne Reaction. Die Rötung des Lupus nimmt allmählig ab, die Borken sind spärlicher, die Knötchen am Rande verschwinden.

16. V. 91. Patientin erhielt noch 0,07, 0,08, 0,09 und 0,1 Tub. ohne Reaction und wird heute entlassen. Der Lupus ist bedeutend weniger gerötet. Die Borken sind spontan abgefallen und es zeigen sich nur noch dünne Schüppchen. Knotenbildung nirgends. Körpergewicht nahezu unverändert.

76.

Jgfr. N. N., 20 Jahre alt, Fabrikarbeiterin, aus Dietlikon, wird am 11. III. 91. ins Kantonsspital aufgenommen.

Anamnese. Der Vater und 3 Geschwister starben an Lungentuberculose, die Mutter und 2 Geschwister sind gesund. Patientin hatte 1882 eine langwierige Ellbogenaffection, so dass sie den Arm jetzt noch nicht ganz strecken kann. Patientin wurde damals mit Gypsverband behandelt und hat keinerlei Schmerzen daselbst. Vor 4 Jahren begann die Affection der Lungen, die 2 Mal durch Luftveränderung gebessert wurde. Seit 2 Jahren nahmen Husten, Appetitlosigkeit und Nachtschweiss zu. Patientin ist seit 7 Jahren menstruiert. Die Menses blieben aber bei Verschlimmerung des Leiden aus.

Status praesens. Grosse gracil gebaute Patientin von noch gutem Ernährungszustand. Haut trocken. Patientin fiebert nicht. Zunge feucht. An Kopf und Hals nichts besonderes. Puls regelmässig, kräftig, 88°. Atmung ruhig, symmetrisch, vorwiegend costal. Thorax ziemlich gut gebaut. Die Percussion ergibt in der l. fossa supra- und infraclavicularis sowie supraspinata etwas verkürzten Percussionsschall, sonst beiderseits vorn seitlich und hinten normale Verhältnisse. Über der Dämpfung hört man etwas Knattern, über der r. Spitze vorn einzelne feuchte nicht klingende Blasen, rechts über dem angulus scapulae etwas feines Crepitieren, überall Vesiculäratmen. Dicht unter dem l. Acromion findet sich eine 2 *cm* lange strahlige Narbe.

Am Herz und Abdomen ist nichts pathologisches nachweisbar. Schlaf schlecht, Patientin hat Kopfschmerzen. Appetit gering. Durst vermehrt. Es besteht Neigung zu Diarrhoe. Harn normal, an Menge etwas gering. Patientin hustet zuweilen und wirft wenig schleimig-eitriges, kleinballiges Sputum aus, das Tuberkelbacillen enthält. Der laryngoscopische Befund ist: r. Stimmband etwas höckerig, mit Schleim belegt, aber blass. Keine Ulcerationen sichtbar. Stimmbänder normal beweglich.

Diagnose: *Tuberculosis pulmonum, imprimis sinistri.*

Krankengeschichte. 18. III. 91. Patient reagiert auf 0,0005 und 0,001 Tuberculin nicht, klagt über hartnäckige Schlaflosigkeit, der nur Morphium abhilft.

20. III. 91. Patient hat trotz Bettruhe etwas Haemoptoe bekommen. Im Sputum finden sich momentan keine Tuberkelbacillen.

24. III. 91. Die Haemoptoe ist gestillt. Im Sputum finden sich spärlich Tuberkelbacillen.

27. III. 91. Neuerdings leichte Haemoptoe.

7. IV. 91. Patient erhielt am ersten und heute 0,001 Tuberculin ohne Reaction, fiebert aber ab und zu an den Zwischentagen bis 38,0°. Über der rechten Spina scapularis hört man an einer Stelle leises Bronchialatmen, über der l. Spitze spärliche, nicht klingende, mittlere Blasen. Das Sputum

ist nach der Injection eine Spur haemorrhagisch gefärbt, enthält äusserst spärlich Tuberkelbacillen.

18. IV. 91. Patient erhielt 3 Mal 0,002 Tuberculin, reagierte nur das zweite Mal ganz leicht, gestern 0,002, worauf ebenfalls nur subfebrile Reaction, dazu etwas Kopfschmerzen.

20. IV. 91. Patient hatte gestern wieder Haemoptoe.

25. IV. 91. Patient erhielt am 21. 0,003, am 23. 0,004 Tuberculin mit geringer Reaction. Die Menge des Sputums ist immer die gleiche.

9. V. 91. Patient klagt über Schmerzen auf beiden Brustseiten. Local status idem über den Lungen.

11. V. 91. Patient wird auf Wunsch entlassen. Das Körpergewicht hat nach Aussetzen der Injectionen beträchtlich zugenommen. Die Veränderungen über den Lungen sind dieselben geblieben.

77.

N. N., 18 Jahre alt, aus Küsnacht, wurde am 19. IX. 90 ins Kantonsspital aufgenommen.

Anamnese. Patient war von Jugend auf arg difformiert. In der Familie lässt sich keine Tuberculose nachweisen. Seit vier Wochen nahm die Kraft der Beine ab; Patient konnte nur mit Mühe gehen, hatte aber nie Schmerzen oder Paraesthesien.

Status praesens. Kleiner, gracil gebauter Mensch mit schlaffer, dürftiger Muskulatur und geringem Panniculus. Haut trocken, stark gebräunt. Patient fiebert nicht. Pupillen beiderseits gleich, reagieren. Zunge feucht, an Hals und Kopf nichts erwähnenswertes. Patient hebt das l. Bein gut, das rechte langsam und nicht hoch. Patellarsehnenreflex rechts erhöht. Active Bewegungen in allen Gebieten der untern Extremitäten möglich, rechts etwas verlangsamt. Der r. Hoden ist nirgends zu fühlen. Bauchreflex beiderseits vorhanden. Temperatur und Ortssinn, sowie Sensibilität erhalten, unten vielleicht eine kleine Spur unsicherer als oberhalb der siebenten Rippe, an Arm und Kopf keinerlei Lähmungserscheinungen. Patient geht mit Mühe. Kein Rombergsches Symptom.

Die Atmung ist ruhig costo-abdominal. Der Puls regelmässig, kräftig, 80. Der Thorax stark difformiert, hat eine starke Kyphoscoliose der Brustwirbelsäule mit der Convexität nach links, beginnend am zweiten BW., endigend am neunten; mit der grössten Höhe am fünften. Druck auf die Wirbelsäule ist nirgends empfindlich. Percussion und Auscultation ergeben über den Lungen keinerlei Veränderungen. Herz und Abdomen zeigen normale Verhältnisse. Exurese und Defaecation frei. Harn und Stuhl normal.

Diagnose: *Myelitis compressiva. Kyphosis columnae vertebralis dorsalis.*

Krankengeschichte. 13. X. 90. Patient kann das rechte Fussgelenk weniger gut bewegen, als das links. Er erhielt Sol. Kali jodati.

31. X. 90. Patient hat eine leichte catarrhalische Angina. Patellarreflex, rechts stärker als links, immer status idem.

12. XI. 90. Patient klagt über Schmerzen im Rücken und dass er 2 Mal im r. Fuss Ameisenkribbeln verspürt habe. Die Parese des r. Beines nimmt zu.

20. XII. 90. Patient erhielt bei status idem am 17. 0,002 Tuberculin, fieberte darauf am 18. den ganzen Tag bis 40°, auch gestern noch continuirlich und zeigt erst heute wieder normale Temperatur. Dazu starke Pulsbeschleunigung und Müdigkeit am 18., und Schmerzen an der Injectionsstelle. Dagegen nie Schmerzen an der Wirbelsäule.

27. XII. 90. Das rechte Bein ist fast paralytisch geworden, die Schwäche im linken nimmt stark zu.

29. XII. 90. Patient zeigt auf 0,002 Tuberculin wieder zweitägige Reaction ohne locale Änderung. Respiration beschleunigt bis 32. Keine Paraesthesien.

2. I. 91. Patient erhielt am 30. 0,002, am 1. 0,005 Tuberculin mit eintägiger Allgemeinreaction, Fieber, Puls und Respirationsbeschleunigung. Local status idem.

3. I. 91. Patient reagiert auf 0,005 Tuberculin wie letztes Mal. Die Motilität in beiden Beinen hat sich wieder etwas gebessert.

7. I. 91. Patient erhielt 2 Mal 0,005 Tuberculin mit gewohnter Reaction. Die Bewegungen der Beine sind wieder stärker erschwert. Patient hat eineinhalb Esslöffel voll schleimig-eitrige Flüssigkeit von gestern auf heute expectoriert.

22. I. 91. Patient erhielt am 9. und 11. 0,005 ohne, am 13. und 21. 0,006 Tuberculin mit Reaction. Nie eine Localreaction. Patient bewegt das rechte Bein wieder etwas besser.

28. I. 91. Patient erhielt 3 Mal 0,006 Tuberculin mit ganz unbedeutender Reaction und bewegt das r. Bein wieder fast gar nicht.

8. II. 91. Patient erhielt 29. 0,008 ohne, am 31. 0,01 mit, am 2. ohne, am 4. 0,015 mit geringer, am 6. ohne, heute 0,02 mit äusserst geringer Reaction und kann beide Beine gar nicht erheben, hat keine Schmerzen und nirgends Paraesthesien.

28. II. 91. Patient erhielt am 14. 0,01 ohne, am 16. 0,02 mit, am 25. ohne Reaction. Immer status idem.

12. III. 91. Patient erhielt 0,01 Tuberculin ohne jede Reaction.

32. III. 91. Patient wird auf Wunsch entlassen. Das Körpergewicht hat etwas zugenommen. Localreaction fand nie statt. Patient kann die Beine gar nicht mehr erheben, die Muskeln sind atrophisch, Füsse und Zehengelenke ganz paralytisch.

78.

Frau N. N., Landwirtin, 36 Jahre alt, aus Pfungen, wurde am 9. V. 90 ins Kantonsspital aufgenommen.

Anamnese. Die Mutter der Patientin litt an Lungentuberculose, die ausheilte. Patientin war immer gesund bis Sommer 1888, wo sie begann, Schmerzen vom Brustbein gegen den Rücken hin zu verspüren, die sich beim Bücken stark steigerten. Im Verlauf von 1889 begann sich unmerkbar ein Gibbus zu bilden und Patientin hatte beim Liegen brennende Schmerzen. Im Winter machte dann Patientin Influenza durch. Ihre Beine wurden dabei schwächer, und Ende April konnte Patientin gar nicht mehr gehen. Patientin spürte Zucken in den Beinen, hatte nie Secessus involuntarii, doch musste sie in der letzten Zeit öfter das Wasser lösen als früher.

Status praesens. Mittelgrosse, gracil gebaute Patientin mit mässig entwickelter Muskulatur und gutem Fettpolster. Haut trocken. Patientin fiebert nicht. Keine Oedeme. Patientin ist im Bett nach unten gerutscht. Beide untern Extremitäten sind nach aussen rotirt, stärker links, und vollständig gestreckt. Sie können absolut nicht von der Unterlage erhoben werden. Auch in den Zehengelenken ist active Bewegung unmöglich. Passive Bewegungen gelingen erst nach Überwindung eines Widerstandes, bei dem die Muskulatur ins Zittern gerät. Patellarsehnenreflexe und Fussklonus sind lebhaft gesteigert. Am Fusse werden nur stärkere Nadelstriche und Stiche empfunden und zwar nie schwach, Unterscheidung zwischen Knopf und Spitze ist unmöglich, ebenso an Unter- und Oberschenkel. Auch auf der Bauchhaut ist die Sensibilität noch herabgesetzt. Der Temperatursinn ist gestört, ebenso der Ortssinn mit Ausnahme der Bauchhaut. An Arm, Hals und Kopf keine Lähmungserscheinungen.

Gesicht von guter Farbe. An den Augen nichts besonderes. Zunge stark belegt. Kopfbewegung nach hinten und seitlich frei, nach vorn entschieden gehemmt. Beim Forcieren dieser Bewegung hat Patientin Reifengefühl in beiden Hypochondrien. Am kurzen Hals hinten zwei und über der Clavicula zwei strahlige bewegliche Narben. Thorax gut gebaut, fast etwas fassförmig, etwas resistent. Atmung ruhig, costo-abdominal. Die Percussion ergibt über der l. Spitze vorn und hinten leicht verkürzten Schall, sonst über allen Lungenpartien normale Verhältnisse, die Auscultation überall Vesiculäratmen, selten hinten einen dumpfen Ronchus, keine eigentlichen Rasselgeräusche. Von hinten fällt starkes Hervortreten der proc. spinosi V. und VI. der Brustwirbelsäule auf. Sie schauen nach links, die Wirbelsäule zeigt nur kleine Deviation nach rechts, ist nirgends druckempfindlich.

Am Herzen nichts besonderes. Auf dem Abdomen zahlreiche Schwangerschaftsnarben, an seinen Organen nichts pathologisches nachweisbar. Appetit mässig. Durst nicht gesteigert. Schlaf ordentlich. Harn normal, kann nicht

lange gehalten werden und fliesst, wenn Patientin dann nicht aufs Geschirr gebracht wird, unwillkürlich ab. Stuhl in Ordnung. Patientin klagt über Gürtelgefühl und Reissen in den Beinen.

Diagnose: *Tuberculosis vertebrarum dorsalium V. et. VI. Myelitis compressiva chronica secundaria.*

Krankengeschichte. 10. V. 90. Die Beine neigen zu Contracturstellung in Kniegelenk und Hüften. Harn stark getrübt, reagiert nach kurzer Zeit alkalisch.

16. V. 90. Immer noch starkes krampfartiges Anziehen der Beine und dazu starkes Gürtelgefühl und Reissen. Harn deutlich eiweisshaltig.

25. V. 90. Das Aufschnellen der Beine und die Schmerzen nehmen an Häufigkeit zu. Patientin ist schlaflos. Sie hat seit Anfang Chapmanschen Eisbeutel.

3. VI. 90. Patientin war menstruiert. Patientin bietet immer denselben status dar und hat dieselben Klagen. Gürtelgefühl tief einschneidend.

15. VI. 90. Die Schmerzen mussten ab und zu mit Morphium bekämpft werden.

8. VII. 90. Die Zunahme der Schmerzen in den contracturirten Extremitäten erfordert, da Codëin nichts fruchtet, täglich Morphium.

4. VIII. 90. Die Beine können activ und passiv mit starker Anstrengung gestreckt werden, sind meist in Contracturstellung und immer stark schmerzhaft.

9. VIII. 90. Patientin hat einen kleinen Decubitus. Die Beine werden nicht mehr in Contracturstellung gehalten und können auch etwas gehoben werden.

20. VIII. 90. Patientin klagt nur noch über Schmerzen in den grossen Zehen und an den Oberschenkeln, die Sensibilitätsstörungen sind weniger ausgesprochen als am Anfang. Patientin kann mit den Beinen alle Bewegungen, wenn auch schwer, ausführen.

29. VIII. 90. Patientin hat Zahnschmerz. Gebiss stark defect. Die Sensibilitätsstörungen sind ganz geschwunden, die Sehnenreflexe noch etwas erhöht. Patientin kann die Beine gut bewegen.

17. IX. 90. Patientin ist mit Unterstützung aufgestanden; kann die Beine gut bewegen, jedoch nicht darauf stehen. Der Decubitus ist geheilt. Sie klagt noch über Krämpfe hie und da in den Beinen und über zeitweise auftretende Schmerzen im Rücken.

10. X. 90. Patientin fühlt sich stärker, hat selten mehr Krämpfe, steht täglich auf, kann jedoch noch nicht auf den Beinen stehen.

20. XI. 90. Patientin kann nur unterstützt gut stehen, aber noch nicht gehen.

5. XII. 90. Patientin macht täglich Fortschritte und wird kräftiger. Sie kann ohne Unterstützung durch den Saal gehen und hat selten Schmerzen in den Beinen.

19. XII. 90. Patientin erhielt 0,001 Tuberculin, hatte darauf als höchste Temperatur 37,6° und keine Pulsbeschleunigung, fühlte sich nicht besonders schlecht, klagte über Schmerzen in der Injectionsstelle und am sechsten und siebenten Brustwirbel.

24. XII. 90. Patientin erhielt vorgestern 0,002 Tuberculin mit demselben Erfolg. Sie klagte aber dazu, dass ihr die Beine stark weh getan hätten und dass sie jetzt viel steifer seien, dass sie beim Versuch, zu gehen, stark zittere und sich unsicher fühle.

27. XII. 90. Patientin sagt, dass sie viel schlechter gehe als vor den Injectionen. Dies bestätigt sich objectiv. Am Gibbus hat sie keine Schmerzen, dagegen wieder in den Füssen.

5. I. 91. Die Gehfähigkeit hat sich wieder etwas gebessert, doch muss sich Patientin beim Gehen an Betten und Stühlen halten.

10 I. 91. Patientin kann ungefähr wieder so gut gehen wie vor den Injectionen und hat keine Schmerzen mehr. Sie ist nach langer Pause wieder normal menstruiert.

11. I. 91. Patientin wird auf Wunsch entlassen. Sensibilitätsstörungen sind keine vorhanden, die Sehnenreflexe intact.

79.

N. N., Maurer, 36 Jahre alt, aus Zürich, wird am 13. I. 91 ins Kantonsspital aufgenommen.

Anamnese. In der Familie lässt sich keine Tuberculose nachweisen Patient war immer gesund. Seit Neujahr hatte er Schmerzen auf der Brust rechts, die besonders beim Arbeiten zunahmen, wo er stärker zu atmen gezwungen war.

Status praesens. Langer Patient mit kräftigen Knochen, guter Muskulatur und panniculus. Haut trocken, blass. Patient fiebert nicht. Patient klagt über Stechen auf der rechten Brustseite, besonders beim Husten. Puls kräftig, regelmässig 64. An Kopf und Hals nichts besonderes. Thorax krättig, symmetrisch, verknöchert. Die Percussion ergibt nirgends eine Spur von Dämpfung, die Auscultation ergibt überall reines Vesiculäratmen in der r. Seite zwischen der vordern und hintern Axillarlinie, zwischen der sechsten und siebenten Rippe pleuritisches Reiben, besonders bei der Inspiration, und etwas Schnurren. Druck daselbst ein wenig empfindlich. An Herz und Abdomen ist nichts pathologisches nachweisbar. Harn und Stuhl normal. Kein Husten noch Auswurf, Appetit gut, Durst nicht gesteigert, Schlaf gut.

Diagnose: *Pleuritis sicca (tuberculosa ?) dextra.*

Krankengeschichte. 15. I. 91. Pleuritisches Reiben verschwunden. Patient klagt über Husten, hat dünne Stühle. Rechts seitlich Schnurren.

17. I. 91. Man hört in der Höhe der siebenten Rippe vorn aussen von

der Mml. rechts und rechts hinten von der Höhe des neunten Brustwirbels ab rauhes pleuritisches Reiben.

20. I. 91. Patient erhielt 0,001 Tuberculin ohne jede Reaction. Man hört in der r. Seite von der dritten Rippe an pleuritisches Reiben.

22. I. 91. Patient erhielt gestern 0,003 Tuberculin, hat heute zum ersten Mal 37,8°, sonst keine Reaction. Pleuritisches Reiben nur noch an ganz circumscripter Stelle im sechsten JCR. zwischen Mammillarlinie und vorderer Axillarlinie rechts.

30. I. 91. Patient erhielt am 27. 0,005 Tuberculin, hatte am Abend 38,7° und fieberte seither continuirlich bis heute. An den Lungen rechts wieder etwas mehr Reiben und Schmerzen rechts, sonst status idem. Stühle halbfest bis dünn.

6. II. 91. Das pleuritische Reiben rechts immer noch hörbar, dazu links am angulus scapulae ebenfalls ganz leises Reiben und Schmerzen.

28. II. 91. Patient wird entlassen, hat keine Schmerzen; doch hört man immer noch pleuritisches Reiben, das täglich den Ort wechselt.

80.

N. N., Cementarbeiter, 42 Jahre alt, aus Zürich, wird am 18. VI. 90 ins Kantonsspital aufgenommen.

Anamnese. Die Eltern des Patienten starben an Tuberculose, die Geschwister sind gesund. Patient war immer gesund mit Ausnahme eines Typhus, den er vor 12 Jahren durchmachte. Er erkrankte vor 18 Tagen mit Frieren und Stechen rechts seitlich auf der Brust, Husten und Atemnot. Da sich das Leiden verschlimmerte, kam er um Aufnahme ins Spital nach.

Status praesens. Mittelgrosser Patient mit kräftigen Knochen, ordentlicher Muskulatur und geringem Fettpolster. Haut feucht. Patient fiebert, nimmt erhöhte Rückenlage ein und vermeidet rechte Seitenlage wegen Schmerzen. Augen haloniert, Lippen trocken, sonst am Kopf und Hals nichts besonderes. Puls beschleunigt, mässig kräftig, regelmässig. Atmung oberflächlich, costo-abdominal. Der Thorax ist gut gebaut, symmetrisch, auf Druck nur rechts etwas empfindlich. Die Percussion ergibt vorn beiderseits lauten Schall rechts bis zur fünften Rippe, wo rasch zunehmende Dämpfung eintritt, die obern Teile der r. Seite haben gedämpft tympanitischen Schall, von der vierten Rippe ab herrscht eigentliche Dämpfung, links seitlich normaler Schall, hinten links ebenso, doch gegen rechts etwas weniger laut, rechts oben lauter Schall, vom vierten Brustwirbel ab leichte Dämpfung, die vom sechsten ab intensiv wird. Stimmfremitus und Bronchophonie sind über der Dämpfung abgeschwächt. Links hört man überall Vesiculäratmen, vorn mit etwas Pfeifen, rechts über den nicht gedämpften Partien reines Vesiculäratmen, hinten über der Dämpfung abgeschwächtes Vesiculäratmen mit vereinzelten dumpfen Ronchis. Vorn und seitlich über der Dämpfung ist des Atemgeräusch ganz

überdeckt von pleuritischem Reiben, das vereinzelt und zart schon im zweiten JCR. beginnt, nach unten intensiv wird, aber nirgends palpiert werden kann. Patient hustet viel, ohne etwas auszuwerfen. Am Herz und an den Abdominalorganen ist nichts pathologisches nachzuweisen. Harn an Menge etwas vermindert, enthält kein Eiweiss. Stuhl normal. Appetit gut, Durst gesteigert, Schlaf gut.

Diagnose: *Pleuritis exudativa dextra verisimiliter tuberculosa.*

Krankengeschichte. 24. VI. 90. Die Dämpfung beginnt r. vorn schon an der dritten Rippe, hinten intensiv am vierten Brustwirbel. Pleuritisches Reiben seitlich verschwunden. Puls klein 136, Herzpause verschwunden, zweiter Pulmonalton accentuiert. Patient erhält Salicyl.

22. VI. 90. Diurese nur wenig gestiegen. Rechts bietet nur noch Spitze normalen Schall, über der Dämpfung abgeschwächtes Vesiculäratmen.

16. VII. 90. Patient kann wegen Salicylintoxikation das Mittel nicht weiter nehmen. Dämpfung status idem.

20. VII. 90. Patient fiebert andauernd. Patient wird punktiert im zehnten I. C. R. Das Exudat ist braunrot, nach Abfluss von 100 cm^3 verstopft sich die Canüle, im 8. I. C. R. wird zum zweiten mal punktiert, das Exudat ist dasselbe. Microscopisch finden sich teils zerfallene, teils erhaltene rote Blutkörperchen.

28. VIII. 90. Da das Exudat wieder zur frühern Höhe angestiegen ist, wird Patient wieder punktiert. Das Exudat ist wieder haemorrhagisch, nach Abfluss von 300 cm^3 wird wegen Verstopfung der Canüle abgebrochen. Die Dämpfung steht jetzt am vierten bis fünften Brustwirbel hinten und an der fünften Rippe vorn. Kein pleuritisches Reiben.

17. IX. 90. Die r. Thoraxseite scheint leicht retrahiert. Heute deutlich Bacellisches Phaenomen.

5. X. 90. Die relative Dämpfung beginnt vorne an der vierten Rippe, hinten am vierten Brustwirbel.

3. XI. 90. Das Exudat ist in seiner Höhe gleichgeblieben. Eine Probepunktion ergibt eine Flüssigkeit, die, noch leicht haemorrhagisch, dünnflüssig icterischem Harn gleicht.

30. XII. 90. Die r. Thoraxseite ist bedeutend retrahiert. Die Dämpfung ist dieselbe wie früher. Patient fiebert seit langer Zeit nicht mehr.

6. I. 91. Patient erhält 0,001 T., reagierte gestern nicht, fiebert aber heute. Allgemeinbefinden nicht gestört. Die Probepunktion stösst auf starke Schwarten und findet kein Fluidum.

13. I. 91. Patient erhielt am 7. 0,002 mit, am 9. ohne und heute mit Fieber und etwas Pulsbeschleunigung.

9. II. 91. Patient erhielt dreimal 0,002 mit, am 21. 0,001 mit, am 23. ohne, am 25. 0,005 mit geringer, am 27. 0,003 dito, am 29. 0,01 ohne,

am 31. 0,02 mit, am 4. mit sehr geringer Reaction, am 6. 0,03 mit, gestern ohne Reaction. Dieselbe bestand nur in Fieber- und Puls-Beschleunigung, die oft am zweiten Tag anhielten. Die Probepunktion im neunten JCR. entleert rein seröses Fluidum, sonst status idem.

20. II. 91. Patient wird auf Wunsch entlassen. Dämpfung r. von der dritten Rippe ab, die J. C. R. r. enger als l. In den Spitzen nie etwas nachweisbar.

81.

N. N. Magaziner, 40 Jahre alt, aus Wallisellen, wird am 14. X. 90. ins Kantonsspital aufgenommen.

Anamnese. In der Familie ist keine Tuberculose nachweisbar. Patient war gesund bis 1880, wo er Lungenentzündung durchmachte und dann mehrere Jahre an Husten litt. Ausserdem plagten in öfters heftige Rheumatismen der untern Extremitäten. Anfangs dieses Monats erkrankte Patient mit einem Schüttelfrost, hatte Appetitlosigkeit und fühlte sich sehr abgeschlagen. Dazu stellte sich Husten und Auswurf ein.

Status praesens. Mittelgrosser, ziemlich kräftig gebauter Mann mit etwas schlaffer Muskulatur und mässigem panniculus adiposus. Haut trocken, blass. Patient fiebert nicht. Auf der Aussenseite des l. Armes ein Atherom. Patient klagt über Schmerzen in den untern Thoraxpartien. Am Kopf und Hals nichts besonderes. Keine Oedeme. Puls zweiundneunzig, von mittlerer Spannung und Füllung. Atmung ruhig, vorwiegend abdominal. Thorax ziemlich kräftig, rechte fossa supraclavicularis stärker eingesunken als l., r untere Thoraxpartie etwas vorgewölbt. Die r. fossa supra- und infraclavicularis ist gegenüber l. gedämpft, dann ist lauter Schall. Intensive Dämpfung beginnt erst am untern Rand der sechsten Rippe, an der r. Seite beginnt relative Dämpfung an der dritten, intensive an der vierten Rippe; hinten ist die fossa supraspinata leicht gedämpft, dann beginnt wieder relative Dämpfung am vierten, intensive zwischen dem fünften und sechsten Brustwirbel. L. ist über allen Lungenpartien der Schall normal. Über der untern Dämpfung ist Stimmfremitus und Bronchophonie abgeschwächt, Baccllisches Phaenomen nicht vorhanden. Über der r. Spitzendämpfung abgeschwächtes Vesiculäratmen, über der untern nach unten zu abnehmendes Compressionsatmen, l. überall reines lautes Vesiculäratmen; nirgends Rasselgeräusche. Patient hustet selten und expectoriert wenig dünnflüssig schleimiges Sputum. Am Herz und Abdomen ist nichts pathologisches nachweisbar. Harn und Stuhl normal. Appetit gering, Durst nicht gesteigert, Schlaf ordentlich.

Diagnose: *Pleuritis serosa dextra. Cirrhosis apicis dextri.*

Krankengeschichte. 17. X. 90. Im Sputum wurden keine Tuberkelbacillen gefunden. Patient erhält Sol. Kal. nitr. 10,0 : 200,0.

24. X. 90. Hinten intensive Dämpfung vom dritten Brustwirbel. Patient wird am neunten JCR. hinten punktiert. Wegen Verstopfung der Canüle durch Flocken läuft nichts ab.

29. X. 90. Patient hat Schmerzen r. vorn. Hinten hört man beiderseits etwas Schnurren und Pfeifen. T. B. werden im Sputum nie gefunden.

10. XI. 90. Patient erhält seit 24. X. Jodkali. Die Dämpfung steht jetzt hinten am sechsten Brustwirbel, man hört in beiden Spitzen ab und zu einen Ronchus sonorus. Da Patient über beiden Scapulae Acneeruption zeigt, wird Jodkali ausgesetzt und er erhält Saturatio scillae.

15. X. 90. Die Dämpfung ist weniger intensiv als früher und beginnt am fünften Brustwirbel. Saturatio scillae wegen Leibschmerzen ausgesetzt.

6. I. 91. Patient erhielt 0,001 T. ohne eine Reaction zu zeigen.

10. I. 91. Patient erhielt 0,005 T., hatte als höchste Temperatur am zweiten Tag 37,9° und Puls 108; sonst keine Andeutung von Reaction. Die Probepunktion entleert nur sehr wenig seröses Fluidum. Die Intercostalräume sind gegen früher enger geworden.

16. I. 91. Die relative Dämpfung beginnt jetzt am achten Brustwirbel. Daselbst Stimmfremitus, Bronchophonie und Vesiculäratmen abgeschwächt und einige dumpf crepitierende Ronchi.

20. I. 91. Zweimalige Punktion entleert nichts. Die JCR. sind eng, die percutorischen und auscultatorischen Verhältnisse sind noch wie am 16. Die Leber ist respiratorisch verschieblich. Das Körpergewicht hat beträchtlich zugenommen. Patient wird entlassen.

82.

Jungfrau N. N., Seidenwinderin, 33 Jahre alt, aus Hinweil, wird am 30. V. 91 ins Kantonsspital aufgenommen.

Anamnese. In der Familie ist keine Tuberculose. Vor 12 Jahren hatte Patientin Polyarthritis; seither hat Patientin Herzklopfen. Seit 4 Jahren wurde Patientin anaemisch, bekam Husten und zeitweilig stechende Schmerzen auf der Brust, sowie Magenschmerzen. Das alles besserte sich wieder. Mitte Mai bekam sie jedoch Schüttelfröste, Durst, Hitzegefühl, Stechen auf der Brust und Dyspnoe. Dazu stellte sich Schwellung des l. Fusses ein, Patientin konnte nur links liegen und war schlaflos.

Status praesens. Mittelgrosse, ordentlich entwickelte und genährte Patientin. Fiebernd. Puls regelmässig, 88, klein und leicht zu unterdrücken. Zunge belegt. Gesicht und Hals ohne Besonderheiten. Thorax etwas lang und flach, verknöchert, J. C. R. breit, Supraclaviculargruben etwas eingesunken. An der Atmung beteiligt sich fast nur die rechte Seite. Die Percussion ergibt über der r. Spitze vorn und hinten leichte Dämpfung, sonst überall r. normalen Schall, l. beginnt seitlich an der vierten Rippe, hinten

im Interscapularaum und der fossa infraspinata Dämpfung, die nach unten zu intensiv wird. Der Stimmfremitus ist daselbst stark abgeschwächt.

Man hört in der r. Spitze neben verschärftem Vesiculäratmen einzelne mittelblasige deutlich klingende Ronchi, hinten bronchiales Exspirium, sonst überall reines Vesiculäratmen, das über der Dämpfung l. stark abgeschwächt, nach unten verschwindet, nur r. im Interscapularraum einige mässig helle mittlere Blasen; nirgends Bronchialatmen.

Herzspitzenstoss nicht zu bestimmen. Das Herz überragt den r. Sternalrand um 2 *cm*. Der erste Ton über der Mitralis ist nicht ganz rein; über der Tricuspidalis hört man ein ziemlich lautes systolisches Geräusch; das l. vom Sternum am dritten Rippenknorpel am deutlichsten ist. Man hört es auch neben zwei dumpfen Tönen über der Pulmonalis, nicht über der Aorta. Traubescher Raum im hintern Teil gedämpft. Sonst am Abdomen nichts pathologisches nachweisbar. Appetit gering, Durst nicht vermehrt. Schlaf ordentlich. Stuhl retarliert. Harn etwas vermindert, enthält kein Eiweiss.

Diagnose: *Pleuritis serosa sinistra. Cirrhosis pulmonis sinistri et apicis dextri. Stenosis et insufficientia valvulae mitralis. (s. u.)*

Krankengeschichte. 18. VI. 91. Dämpfung steht l. am neunten Brustwirbel. Man fühlt ein praesystolisches frémissement und hört ein solches Geräusch über allen Klappen.

27. VI. 91. Probepunktion entleert vollkommen klares Serum. Patientin hat einen stenocardischen Anfall, der durch Morphium coupirt wird.

7. VII. 91. Die Dämpfung l. ist vollständig verschwunden. Patientin erhält 0,0001 T. Sie reagiert in keiner Weise allgemein, hat aber etwas Schmerzen auf der l. Brustseite und Bauchschmerzen und Durchfälle, die zwar tags vorher in ganz geringem Grad schon bestanden. Der objektive Lungenbefund hat sich in keiner Weise geändert.

14. VII. 91. Patientin wird auf Wunsch entlassen. Man hört jetzt über der gedämpften l. Spitze beim Husten etwas Knattern. Kein pleuritisches Reiben und keine Dämpfung unten.

83.

Jungfrau N. N., Wäscherin, 60 Jahre alt, wird am 13. XII. 90 ins Kantonsspital aufgenommen.

Anamnese. Wegen hochgradiger dementer Apathie nicht mit Sicherheit zu eruiren.

Status praesens. Mittelgrosse Patientin mit gracilem Bau, atrophischer Muskulatur und Fettpolster. Haut trocken, blass. Patientin fiebert hoch. Puls beschleunigt, unregelmässig, klein, ordentlich gespannt. Keine Dyspnoe. Patientin ist apathisch. Gesicht cyanotisch. Lippe, Zunge, trocken, grau belegt. Am Halse und Kopf sonst nichts besonderes. Atmung costo-abdominal. Thorax gewölbt, Sternum unten eingezogen, JCR. breit.

Percussion ergibt überall normale Verhältnisse. Das Atemgeräusch ist scharfvesiculär vorn oben von einzelnen kleinen bis mittleren nicht klingenden Blasen, hinten von Schurren begleitet. Am Herzen nichts besonderes. Herztöne dumpf, der 2. Pulmonalton klappend. Am Abdomen nichts besonderes nachweisbar, als dass die Leber den Brustkorbrand um 1 *cm* überragt. An den untern Extremitäten alte ulcera cruris. Appetit schlecht, Durst vermehrt, Schlaf ordentlich. Kein Husten und Erbrechen. Stuhl obstipiert, Harnmenge vermindert, Harn stark saturiert, enthält ziemlich viel Eiweiss.

Diagnose: *Tuberculosis miliaris disseminata. Tuberculosis pulmonum.*

Krankengeschichte. 20. XII. 90. Patientin ist ziemlich collabiert. Auf dem l. Augenhintergrund in der Nähe der Maculagegend an der Gabelung der Gefässe fünf senfkorngrosse rundlichovale choroiditische Herde. Patientin hat nie Auswurf.

22. XII. 91. Patientin erhielt gestern trotz ihres Collapses 0,001 T., reagierte aber in gar keiner Weise; auch die Choroidalherde blieben gänzlich unverändert. Der Collaps war trotz Campher und Cognac nicht aufzuhalten. Patientin machte abends $6^3/_4$ Uhr exitus letalis.

Sectionsprotocoll. Die Section ergibt: Tuberculosis cavernosa pulmonum. Tuberculosis miliaris disseminata pulmonum, pleurae, peritonei, renum, hepatis, splenis. Meningitis tuberculosa.

84.

N. N., Schumacher, 38 Jahre alt, aus Riesbach, wird am 27. IV. 91 ins Kantonsspital aufgenommen.

Anamnese. Der Vater des Patienten starb an Tuberculose. Patient war gesund, hatte 1889 eine Gonorrhoe. Herbst 1890 während des Truppenzusammenzuges bekam er Schmerz beim Urinieren und blutigen Urin. Nachher wurde der Urin getrübt und blieb seither immer so.

Status praesens. Kräftiger Mann mit gutem Allgemeinbefinden, der über häufigen Harndrang und Brennen in der Urethra klagt. Haut, Kopf, Hals, Lungen, Herz und Abdomen lassen nichts pathologisches nachweisen. Der Harn an Menge und spez. Gewicht normal, enthält ein starkes, lockeres, weisses Sediment aus reichlichen Schleimmassen, viel Rundzellen und einzelnen grossen Epithelien, reagiert sauer, filtriert klar und enthält dann kein Eiweis. Aus der Urethra kein Ausflusss.

Diagnose: *Tuberculosis renis sinistri primaria.*

Krankengeschichte. 1. V. 91. Patient erhält Salol und zeigt exquisiten Salolharn. Sediment weniger reichlich. Patient erhält ol. Terebinthinae.

18. V. 91. Patient klagt über Schmerzen in der l. Nierengegend, die er schon seit einiger Zeit leicht gespürt habe. Lungenspitzen intact.

20. V. 91. Im Sediment wurden Tuberkelbacillen nachgewiesen. Patient erhält 0,001 T. und reagierte darauf mit Fieber und Pulsbeschleunigung und etwas vermehrten Schmerzen in der Nierengegend. Am Sediment war nichts besonderes wahrzunehmen. Er erhält ac. boricum.

4. VI. 91. Sediment geringer als früher. Heute etwas blutige Fetzen, nachdem Patient gestern abend spontan gefiebert hat.

13. VI. 91. Patient verlässt das Spital im gleichen Zustand wie bei der Aufnahme.

85.

Jungfrau N. N., Dienstmädchen, 29 Jahre alt, aus Zürich, wird am 9. VII. 90 ins Kantonsspital aufgenommen.

Anamnese. Patientin inficierte sich im Jahre 1888 mit Lues. In diesem und im folgenden Jahr traten pleuritische Hautausschläge auf. Im Oktober 1889 begann die Wirbelsäule schmerzhaft zu werden und die Kraft der Beine abzunehmen. Patientin liess sich ins Spital aufnehmen, wo eine Myelomeningitis luetica constatiert wurde. Mehrere Schmierkuren brachten die Sensibilität wieder. Dagegen trat Contracturstellung der untern Extremitäten auf. Patientin war gravida und verliess das Spital und gebar ein Kind, das 14 Tage nach der Geburt einen Hautausschlag zeigte, jetzt gesund ist. Nach dreiwöchentlicher Badekur liess sie sich wieder im Spital aufnehmen.

Status praesens. Mittelgrosse Patientin von mittlerem Ernährungszustand ohne Hautausschlag. Zahnfleisch blutet leicht. An Kopf, Augen und Hals nichts besonderes. An den innern Organen lässt sich nichts pathologisches nachweisen. Im Gesicht und an den Armen keine Lähmung. Keine deutlichen Drüsenschwellungen. Beide Beine sind in spitzwinkliger Flexionsstellung nach r. hin geneigt. Die Muskulatur ist contracturiert. Die Streckung ist nur unter bedeutendem Kraftaufwand und mit Schmerzen möglich. Die Sehnenreflexe sind stark erhöht. Sensible Sphaere intact. Patientin kann das Wasser nur mit Mühe halten. Wenn die Blase gefüllt ist, tritt nach zwei Minuten schon Harnträufeln ein. Festen Stuhl kann Patientin gut halten.

Diagnose: *Myelomeningitis luetica chronica.*

Krankengeschichte. Auszug: Patientin erhält am 23. XII. 90 0,001 Tuberculin ohne jede Spur von Reaction. Sie wird am 12. II. 91 entlassen, ohne dass sich ihr Zustand irgendwie geändert hätte.

86.

N. N., Schülerin, 15 Jahre alt, aus Bisikon, wird am 9. II. 91 ins Kantonsspital aufgenommen.

Anamnese. Beide Eltern litten an Tuberculose. Die Geschwister sind gesund. Patientin hatte Masern, mit sechs Jahren eine Pneumonie, war seither gesund bis wieder vor einem Jahr eine doppelseitige Pneumonie auftrat. Sie klagt über beständiges Stechen auf der Brust und Husten, hatte nie Bluthusten. Das Allgemeinbefinden ist gut.

Status praesens. Kleine schwächliche Patientin mit geringem Fettpolster. Haut glatt, trocken. Patientin fiebert nicht. Puls regelmässig, ziemlich klein und leicht zu unterdrücken. Atmung ruhig. Am Kopfe und Hals nichts besonderes, keine Drüsenschwellungen. Thorax nicht besonders kräftig gebaut, flach, ohne angulus Ludovici. Die Percussion und Auscultation ergibt über allen Lungenpartien normale Verhältnisse, nirgends Rasselgeräusche. Am Herz und Abdomen absolut nichts pathologisches nachweisbar. Appetit ordentlich. Schlaf gut. Patientin hustet ziemlich viel und wirft p. d. ca. 60 *gr.* fast reineitriges dünnflüssiges Sputum aus. Stuhl und Harn normal.

Diagnose: *Bronchorrhoea. Bronchiectasiae sinistrae. (s. u.)*

Krankengeschichte. 16. II 91. Viermalige Sputumuntersuchung ergibt keine Tuberkelbacillen. Das Sputum hat heute etwas nummulären Character. Patient erhält Myrtol.

26. III. 91. Patientin erhielt 0,003 T., antwortete darauf mit 38,0°. Hatte sonst keine subjective und locale Reactionserscheinungen.

1. III. 91. Patientin reagierte auf 0,006 T. nicht. Sie erhält ol. Terebinthenae.

19. III. 91. Das citrige Sekret wird unter ol. Tereb. etwas schleimiger und spärlicher. Patientin muss mehr husten, wenn sie auf der linken Seite liegt.

25. III. 91. Man hört in der Höhe des zehnten Brustwirbels hinten u. l. lautes Bronchialatmen mit mittlern Blasen, sonst status idem.

1. IV. 91. Patientin wird entlassen auf Wunsch. Der Auswurf hat dieselbe Beschaffenheit wie anfangs. T. B. wurden nie gefunden, die Lungen zeigen den am 25. beschriebenen status.

87.

N. N., Taglöhner, 54 Jahre alt, aus Unterstrass, wird am 13. XII. 90, ins Kantonsspital aufgenommen.

Anamnese. In der Familie keine Tuberculose. 1872 machte Patient die erste Pneumonie durch. Am 9. XII. erkrankte er mit Schüttelfrost und hatte rostfarbenen stinkenden Auswurf.

Status praesens. Schwach gebauter Mann. Fiebert 39,0°, ist sehr matt und apathisch, hat Schmerzen in der seitlichen Bauchgegend und Stechen auf der Brust, besonders beim Husten. Atmung 48 p. m. abdominal. Puls

elend, 118. Keine Oedeme. Thorax symmetrisch, lang, flach, verknöchert. Die Perkussion ergibt hinten l. vom vierten Brustwirbel ab Dämpfung, die vom neunten ab tympanitischen Beiklang hat und bis zur vorderen Axillarlinie geht, sonst überall normaler Schall. Über der Dämpfung hört man lautes Bronchialatmen mit feinem Knistern, sonst reines Vesiculäratmen, nirgends pleuritisches Reiben. Traubescher Raum nicht gedämpft. Patient hustet oft und expectoriert ca. 200 cm^3 dünnflüssiges rostfarbenes Sputum. Herzspitzenstoss 3 *cm* ausser der l. Mml. Ausserdem überragt die Herzdämpfung den r. Sternalrand um 1 1/2 *cm*. Herztöne rein. Milz weich palpabel. Sonst am Abdomen nichts besonderes. Harn an Menge vermindert, enthält etwas Eiweiss; im Sediment granulierte Cylinder und vereinzelte Rundzellen, keine roten Blutkörperchen; darunter Tripelphosphate, Krystalle von oxalsauren Kalk und von Harnsäure.

Diagnose: *Pleuropneumonia sinstra inferior.*

Krankengeschichte. 17. XII. 90. Krisis gestern eingetreten. Über den Lungen status idem.

3. I. 91. Über den Lungen annähernd noch status idem. Im Sputum wurden nie Tuberkelbacillen gefunden.

14. I. 91. Patient erhält 0,001, 0,002, 0,005 und 0,01 T. ohne jede Reaction. Im Urin immer noch Eiweiss. Die Resolution vollzieht sich langsam.

20. I. 91. Die Herzdämpfung bleibt immer gleich gross. Im Harn Rundzellen, keine Cylinder.

30. I. 91. Über den Lungen keine Veränderungen mehr zu constatieren. Der Spitzenstoss geht bis in die vordere Axillarlinie, die Dämpfung reicht bis 2 *cm* über den r. Sternalrand, die Herztöne sind rein. Patient wird entlassen.

III.

Bei Sichtung der vorliegenden Fälle behufs Gruppierung sehen wir zunächst, dass von der Gesammtzahl von 87 zwölf Fälle nur zu Probeinjectionen benutzt, die übrigen 75 einer therapeutischen Behandlung unterworfen wurden. Unter beiden Categorien befanden sich sowohl Fälle von gesicherter Diagnose, als Fälle, bei denen die Diagnose einen gewissen Grad von Wahrscheinlichkeit nicht überschritt, als schliesslich Fälle, wo mit Bestimmtheit eine andere Diagnose gestellt werden musste. Tabellarisch zusammengestellt, erhalten wir folgendes Verhältniss der einzelnen Gruppen:

Tafel 1.

	Therapeutisch behandelt	Probeinjectionen	Summe
I. Fälle mit gesicherter Diagnose	68 (No. 1-14, 16-23, 25, 27, 28, 30-46, 51-72, 74-78 incl.)	6 (No. 15, 24, 29, 42, 83, 84)	74
II. Fälle mit unsicherer Diagnose	6 (No. 26, 47, 48, 49, 50, 80)	3 (No. 79, 81, 82)	9
III. Fälle mit anderweitiger Diagnose	1 (No. 73)	3 (No. 85, 86, 87)	4
Total . .	75	12	87

Trennen wir diese Fälle nach dem jeweiligen Sitz der Erkrankung, wie er diagnostisch vor Behandlung mit Tuberculin festgesetzt war, so erhalten wir folgende Uebersicht:

Gruppe I.

Tafel 2.

	Therap. Inject.	Probeinject.	Summe
1. Tuberculosis pulmonum ohne Complic. mit anderer Tuberculose	31 (No. 3-6, 16-23, 25, 35-41, 52, 53, 56-59, 61, 70-72, 76 incl.)	3 (No. 15, 24, 42)	**34**
2. Tuberculosis pulmonum et laryngis	13 (No. 27, 31-33, 43-44, 51, 54-55, 63, 65-67 incl.)	—	**13**
3. Tuberculosis pulmonum et intestini	4 (No. 7, 8, 28, 68)	1 (No. 29)	**5**
4. Tuberculosis pulmonum laryngis et intestini	3 (No. 9, 10, 11)	—	**3**
5. Tuberculosis pulmonum laryngis et intestini u. Tub. anderer Organe	3 (No. 13, 14, 30)	1 (No. 83)	**4**
6. Tuberculosis pulmonum compliciert mit Affectionen der Pleuren u. des Pericards	5 (No. 12, 46, 60, 62, 69) Hieher kann auch No. 13 in Gruppe 5 gezählt werden	—	**5**
7. Tuberculosis pulmonum complic. mit chirurgischen Tuberculosen	2 (No. 45, 64) hieher gehören auch No. 13 u. 30 in Gruppe 5, sowie No. 60 in Gruppe 6	—	**2**
8. Chirurgische Tuberculosen	1 (No. 75) Hieher auch No. 13, 30, 60, 45, 64, aus Gruppe 7 u. No. 1, 2, 34 u. 78 aus Gruppe 9	—	**1**
9. Myelitis compressiva	5 (No. 1, 2, 34, 77, 78)	—	**5**
10. Tuberculosis renum	1 (No 74) compl. mit Tub. pulm.	1 (No. 84)	**2**
11. Meningitis cerebrospinalis	Hieher No. 14 aus Gruppe 5	—	—
Total . .	**68**	**6**	**74**

Anmerkung: Hievon waren 3 Fälle (No. 25, 46, 82) mit Vitium Cordis behaftet.

Gruppe II.

Tafel 3.

	Therap. Inject.	Probe-injectionen	Summe
Verdacht auf Tub. pulmonum	4 (No. 26, 48, 49, 50)	—	4
Verdacht auf Tub. pulmonum und chir. Tuberculose	1 (No. 47)	—	1
Pleuritiden mit Spitzenaffection ohne Bacillennachweis	—	2 (No. 81 u. 82)	2
Pleuritis ohne Lungenaffection	1 (No. 80)	1 (No. 79)	2
Total . .	6	3	9

Gruppe III.

Therapeutisch: Chorditis vocal. hypertroph. inferior (No. 73).
Probeinjection: Myelomeningitis luetica (No. 85).
Bronchorrhoea serosa (No. 86).
Pleuropneumonie (No. 87).

Die Fälle von Gruppe II und III verliefen zur Zeit der Injectionen alle fieberlos.

Bezüglich des Fiebers vor der Anwendung der Injectionen lassen sich in Gruppe I folgende 3 Gruppen aufstellen:

Tafel 4.

Gruppe I.	Therapeutische Injectionen	Probe-injectionen	Summe
a) Fälle deren Temp. vorher dauernd unter 38,0° geblieben waren	39 (No. 1, 4, 9, 16, 18-23, 25, 27, 30-31, 34-35, 37, 39-41, 43-44, 46, 52-54, 56, 57, 60, 62, 64-68, 70, 75, 77-78 incl.)	3 (No. 15, 42, 84)	42
b) Fälle deren Temp. vorher nie 38,5° überstieg	10 (No. 10, 12, 17, 32, 55, 61, 63, 69, 74, 76)	—	10
c) Fälle, welche vorher schon höher als 38,5° fieberten	19 (No. 2-3, 5-8, 11, 13-14, 28, 33, 36, 38, 45, 51, 58-59, 71-72 incl.)	3 (No. 24, 29, 83)	22
Total . .	68	6	74

Bezüglich der Intensität der tuberculösen Erkrankung lassen sich folgende 3 Stufen in Gruppe I und II unterscheiden, während Gruppe III als Gruppe der nicht tuberculosen Fälle diese Einteilung ausschliesst:

Tafel 5.

	Gruppe I.		Gruppe II.		Summe
	Therapeutische Injectionen	Probe-injectionen	Therapeutische Injectionen	Probe-inject.	
α. Leichte Fälle	11 (No. 16, 25, 38-40, 43, 56*β*, 57-58, 70, 78, incl.)	2 (No. 15, 42)	5 (No. 26, 47-50 incl.)	1 (No. 79)	19
β. Mittlere Fälle	20 (No. 17, 18, 20, 27, 28, 35, 36*α*, 37*γ*, 41, 44, 52, 53, 54*γ*, 61, 64, 65, 66*γ*, 75-77 incl.)	1 (No. 84)	—	1 (No. 82)	22
γ. Schwere Fälle	37 (No. 1-14, 19, 21-23, 30-34, 45-46, 51, 55, 59, 60, 62, 63, 67*β*, 68-69, 71-72, 74, 80 incl.)	3 (No. 24, 29, 83)	1 (No. 80)	1 (No. 81)	42
Total	68	6	6	3	83
Zusammenfassung	74		9		83

Anmerkung: Die griechischen Buchstaben neben den Ziffern bedeuten, dass die betreffenden Fälle auf der Grenze zwischen den 2 Kategorien stehen.

An Hand dieses gesammten Krankenmaterials wurden im ganzen 1521 Injectionen vorgenommen und eine Menge von 43,5198g Tuberculin verbraucht. Die Injectionen verteilten sich auf die verschiedenen Gruppen wie folgt:

Tafel 6.

	Therap. Inject.	Probeinject.	Summe
I. Gruppe	1382	8	1390
II. Gruppe	108	6	114
III. Gruppe	10	7	17
Total .	1500	21	1521

Davon fallen auf Gruppe I a 956, I b 167, I c 267 Injectionen.

Die Injectionen wurden mit vorher sorgfältig in Alkohol desinficirter und getrockneter Pravazspritze meist zwischen den Schulterblättern, selten in die Bauchdecken ausgeführt; die verwandte Verdünnung genau nach Koch'scher Vorschrift bereitet. Als Anfangsdosis wurde meist 1 Miligramm benutzt; sobald die Intensität der Folgeerscheinungen geringer geworden, wurde mit der Dosis gestiegen.

Reactionssymptome.

Prüfen wir nun das Mittel zunächst im Bezug auf die Erscheinungen, die durch dasselbe unmittelbar nach dessen Injection hervorgerufen werden, und welche den Namen Reaction erhalten haben, so sehen wir, dass die Symptome dieser Reaction eine gewisse Mannigfaltigkeit zeigen und dass sich eine grosse Menge von Einzelsymptomen in den Vordergrund stellen kann. Weitaus das constanteste aller Symptome war bei der auf der Zürcher Klinik geübten Anwendungsweise die Temperatursteigerung. Dieselbe wurde im ganzen 651 mal beobachtet und zwar sowohl bei den Fällen, in welchen vorher kein Fieber bestand, als relativ ebenso häufig in den Fällen, die auch vorher schon Fieber aufwiesen. Diese Temperatursteigerung vollzog sich bald ohne dass der Patient sich derselben bewusst wurde, dreimal dagegen war sie von intensivem Hitzegefühl begleitet. Dieses Hitzegefühl trat sowohl als Begleiterscheinung sehr hoher Temperaturen bei intensiver Reaction auf, als auch ohne fieberhafte Temperaturen (siehe Fall 37. 40, 67) als einzige Reactionserscheinung von dieser Seite. Dieses subjective Hitzegefühl trat meist bei sonst fieberlos verlaufenden Fällen ein, ausgenommen Fall 28. Frösteln und Frost finden wir 39 mal verzeichnet. Auch von diesem Symptom lässt sich das gleiche sagen wie vom Hitzegefühl. Nur in ganz wenigen Fällen war ein richtiger Schüttelfrost (z. B. Fall 54) mit nachher stark steigender Temperatur zu verzeichnen, meist handelte es sich mehr um ein unbestimmtes Frösteln das bald von geringerem bald stärkerem Fieber gefolgt war (z. B. Fall 16, 55, 56, 60).

Als zweithäufigstes Symptom ist die Steigerung der Pulsfrequenz zu verzeichnen. Dieselbe trat 434 mal ein. Meistens mit der Temperatursteigerung verbunden, trat sie oft auch ohne dieselbe auf. Besonders lässt sich das an den Fällen der Gruppe I c (fieberhafte Tuberculosen) verfolgen während bei den fieberlosen Fällen die Temperatursteigerung fast ausnahmslos prävalirt. In einem Fall von vitium cordis (Nr. 26) war dabei Herzbeklemmung und starke Palpitationen, unregelmässige Herzaction zu verzeichnen. Diesen Hauptsymptomen gegenüber treten die andern der Zahl nach stark zurück. Unter den übrigen Allge-

meinsymptomen zeigt sich zunächst eine Vermehrung der Nachtschweisse neunmal. Dieselben zeigten sich auch in Fällen, wo solche vorher nicht vorhanden waren, (z. B. Fall 21) sowie in Fällen wo eine Temperatursteigerung nicht stattfand. Oft treten diese Schweisse nicht nur in der der Injection folgenden Nacht auf, sondern dauern eine ganze Zeit lang an, oft um anzuhalten, oft um im weitern Verlauf der Injectionsbehandlung wieder langsam abzunehmen.

Ein weiteres in die Augen springendes Symptom ist das Auftreten von Kopfschmerzen, welche im ganzen 46 mal zur Notierung gelangten. Dieselben fehlten merkwürdiger Weise im Anschluss an die Injectionen in Fall 14 (meningitis cerebrospinalis); in Fall 20 schienen sie auf eine Otitis hinzuweisen, trotzdem jeder positive Befund daselbst fehlte. In allen übrigen Fällen liess sich ebenfalls nichts nachweisen, was auf eine meningeale oder Hirnerkrankung hätte hinweisen können. In einigen Fällen trat übrigens auch Kopfschmerz ohne Injection ein. Ungefähr gleich häufig nämlich 45 mal wurde Uebligkeit zur Kenntniss gebracht, die viermal mit exquisitem Brechreiz verknüpft war. Auch diesem Symptom geht alle locale Bedeutung ab, und es gilt von ihm dasselbe, was von den übrigen gesagt ist, dass dasselbe nicht proportional der Stärke der Reaction auftrat. Oefters jedoch trat es bei den ersten Injectionen auf, während es bei spätern in der Reihe, wie überhaupt alle subjectiven Symptome zurücktrat und sich dann da nur bei stärkeren Reactionen nach Pausen oder rascher Steigerung der Dosis zeigte. Appetitlosigkeit ist mir siebenmal ausgedrückt notiert im Gefolge der Injectionen. Dieses Symptom bildete insofern eine gewisse Schwierigkeit der Controle, als die Mehrzahl der Phtisiker schon von vorne herein ab und zu an Appetitlosigkeit leiden. Zu förmlichem Erbrechen kam es 18 mal, wobei nur die Fälle gezählt sind, wo das Erbrechen nie anders als im Zusammenhang mit den Injectionen auftrat, während mehrere Fälle namentlich aber Fall 39 mit Gastroectasie auch sonst des öftern Erbrechen zeigten. Das Erbrochene bestand zumeist in Speisebrei und war nie mit Blut vermischt und zeigte wechselnde Quantität. Es trat meist Abends spät auf, wenn Morgens um 11 Uhr eine Injection stattfand, nur selten erst am folgenden Tage, und war in Fall 31 das einzige Symptom der Reaction, wo dünne Stühle im Gefolge der Injectionen ausserdem eine Intestinalerkrankung vermuten liessen, während in Fall 36 eine solche nicht angenommen werden konnte, wo das Symptom auch allein auftrat. In Fall 37 und 68 da-

gegen musste eine solche wieder angenommen werden. Die übrigen Fälle zeigen das Erbrechen ohne Localerkrankung in Begleitung vieler anderer Symptome. Bei 14 Reactionen ist Mattigkeit zu verzeichnen, in weitern 7 Schlafsucht. Die betreffenden Patienten fühlten sich abgeschlagen und schliefen jeweils viel besser als früher und auch viel länger. Eine meningeale Erkrankung war nie zu constatiren, auch keine Alteration des Bewusstseins. Im Gegensatz dazu zeigte sich elfmal bedeutende Schlaflosigkeit, welche meist nicht mit heftigem Fieber oder andern etwa schmerzhaften Symptomen zusammenhing. Einmal (Fall 21) kam es zu Delirien bei einer besonders heftigen, auch stark fieberhaften und lange dauernden Reaction auf hohe Dosis nach 14tägiger Pause, nachdem derselbe Fall früher das umgekehrte Symptom, nämlich starke Neigung zu schlafen gezeigt. Als weiteres Allgemeinsymptom wird achtmal Schwindel erwähnt. Derselbe trat meist in Verbindung mit Kopfschmerz und Uebelichkeit auf, zum Teil am gleichen Tag, in einigen Fällen (z. B. Fall 17, 61 etc.) am folgenden Morgen beim Versuch aufzustehen oder aufzusitzen und dauerte jeweils eine viertel bis halbe Stunde.

Mit der Steigerung der Respirationsfrequenz und Dyspnoe gehen wir schon zur Erwähnung der Localsymptome über. Derselben sind eine ganze Reihe. Erstere wird zwar nur 14 mal, letztere 7 mal ausdrücklich erwähnt. Durchgehen wir die Fälle, wo dieses Symptom aufgetreten, so finden wir zwei Fälle von leichter Tuberculose der Lungen (56 und 58), wo die Dyspnoe und Athembeschleunigung nur bei starker Reaction in hoher Dosis auftrat, zwei Fälle von schwerer Lungenphtise (23 und 30), wo sich die Reaction ebenfalls leicht erklären lässt; von den 10 Fällen wo pleurale Erkrankungen vorlagen, zeigen drei dieses Symptom, einer davon (Nr. 69) zeigte freilich dasselbe erst nach Verschwinden des Exudates, doch lässt sich gut annehmen, dass eine Reizung der Pleura zu oberflächlicher und damit beschleunigter Atmung führte. In Fall 77 muss wohl die Kyphose zur Erklärung genügen, in Fall 40 ist die Ursache dunkel, da die Dyspnoe in keiner Proportionalität mit Injection, übriger Reaction und Höhe der Erkrankung steht (nervöse Dyspnoe?). Am interessantesten ist dieses Symptom in Fall 26 (Cirrhos. apicis sinistri. Recurrens-Lähmung), wo die Injectionen ausser Dyspnoe noch stärkere Lähmungserscheinungen provocierten. Ob nun die Dyspnoe Folge letzterer sei, oder ob beide zusammen Folge einer dritten verborgenen Reaction

waren, die doch als Erklärung der Lähmung herbeigezogen werden muss, bleibt für den Fall gleichgültig — man muss wohl bei absolutem Nichtreagieren der beiden Spitzen annehmen, es habe eine Localreaction in den wahrscheinlich tuberculös inficierten Tracheobronchialdrüsen zu einer Schwellung derselben geführt und dadurch die soeben erwähnten Symptome hervorgerufen.

Am zahlreichsten unter allen Localsymptomen traten uns locale Spontanschmerzen entgegen. Dieselben sind 79 mal verzeichnet. Denselben kann nicht in allen Fällen dieselbe Wichtigkeit und Bedeutung zugesprochen werden. Am wichtigsten sind sie bei solchen Fällen von Tuberculosen, wo der Schmerz als practisches Symptom verwertet werden kann, d. h. bei all den Fällen von Knochentuberculosen und anderen chirurgischen Tuberculosen, bei Nierentuberculosen, — während sie bei Lungentuberculose, wo andere physikalisch nachweisbare Symptome weit in den Vordergrund rücken, von secundärer Bedeutung sind.

Durchgehen wir nun die vorliegenden Krankengeschichten nach diesem Symptom, so finden wir, dass die chirurgischen Tuberculosen fast alle dasselbe darbieten. Wir finden es bei 3 Fällen von Wirbelcaries, während es freilich im Fall 78 fehlt (siehe darüber unten). Es findet sich ebenfalls bei dem Fall von Gesichtslupus. Es fehlt bei einem Fall von manifester Tuberculosis calcanei mit secernierender Fistel (Fall 13), während es in Fall 47, wo die Tub. nicht mehr zu diagnosticieren war, auftrat. In Fall 64 (Tendovaginitis) fehlte es. Interessant ist sein Verhalten in Fall 45 und 60, welche beide eine Otitis darboten. Von diesen reagierte Fall 60, der auch sonst die Symptome einer tuberculosen Otitis bot, während Fall 45, bei dem diese Diagnose sonst nicht gestellt werden konnte, das Symptom nicht darbot. Als Ursache der Spontanschmerzen ist wohl nur stärkere Durchtränkung und Sekretion und damit Drucksteigerung anzunehmen, wobei es verständlich wird, dass derselbe in Fall 13 bei bestehender Fistel, den freien Abfluss sicherte, ausblieb. Das Ausbleiben lässt sich aber auch noch anders erklären. Wir werden nämlich sehen, dass gar nicht alle Fälle physikalisch wahrnehmbare Zeichen einer Localreaction darboten. Die beiden Fälle von Nierentuberculose zeigten ebenfalls, der eine neu auftretende, der andere vermehrte Spontanschmerzen. Bei Larynxaffection trat das Symptom als »Reiz« (z. B. Fall 43) oder als Gefühl von trockener Hitze (Fall 65) oder Brennen (z. B. Fall 72) auf, oder als Würgen (Fall 31), oder als Stechen (Fall 44), nie als eigentlicher Schmerz auf.

Merkwürdig sind die localen Spontanschmerzen in Fall 73, wo es sich um eine Chorditis vocal. hypertrophicans inferior handelt, und wo sie neben andern ebenso bemerkenswerten Symptomen bestanden. Ein Kratzen im Hals ist auch in Fall 40 zu verzeichnen, wo eine Larynxtuberculose beobachtet wurde. Ueber den Lungen wurde des Symptom oft beobachtet, ohne dass an der betreffenden Stelle irgend welche andere Veränderung hätte nachgewiesen werden können als etwa früher bestehende (z. B. Fall 15, 17, 20, 48, 8, 63, 71). In andern Fällen war damit vermehrtes Rasseln verbunden, oder es zeigten sich die ersten Symptome eines neuen oder bisher verborgenen Herdes (z. B. Fall 19, 31). In Fall 27 und Fall 53 entwickelte sich nach voraufgehenden Spontanschmerzen ein pleurales Exudat. Von den übrigen Pleuralaffectionen mit Tuberculosenbefund (8 Fälle, — 2 Fälle wobei Cirrhose der Spitzen bestand [No. 81 und 82]) zeigten nur Fall 46, vielleicht Fall 82 das Symptom. Zu notiren ist, dass Fall 11 (Meningitis tuberculosa) die localen Spontanschmerzen nicht darbot. Die localen Spontanschmerzen komten sowohl für sich allein, von Druck unabhängig, bestehen, als auch durch Druck verstärkt werden. Sie lassen sich in den Fällen, wo ein anderer Befund daneben fehlt, nicht immer als spezifisches Symptom erklären.

Am wichtigsten unter allen Symptomen der Localreaction sind unzweifelhaft die an Zahl dem vorstehenden Symptom nur wenig nachstehenden an den Herden beobachteten, physikalisch nachweisbaren Veränderungen. Dieselben wurden 62 mal ausdrücklich notiert. Wie schon oben angedeutet, decken sich diese 62 Notizen nicht mit den obigen 79. Physikalisch wurde Localreaction oft beobachtet, wo Schmerzen ausblieben, wie auch das Umgekehrte stattfand. Die 62 Notizen beziehen sich nun freilich nicht auf ebensoviele verschiedene Fälle, sondern dieses Symptom kam oft in einem Falle mehrmals zur Beobachtung, so dass von den 87 Fällen nur eine beschränkte Zahl, nämlich 22, wovon noch ein nicht tuberculöser, nämlich der schon erwähnte Fall 73, dasselbe darboten. Am besten kam das Symptom zum Ausdruck bei sichtbaren Tuberculosen, also bei Lupus und Larynxtuberculose, in zweiter Linie bei subcutan gelegenen Drüsen- und Knochenaffectionen, und nur sehr spärlich bei tiefer liegenden Erkrankungen. Als Paradigma für diese Categorie von Symptomen kann wohl die Lupusreaction gelten (Fall 75). Es wird daselbst über starke Rötung und seröse Durchtränkung berichtet, welche zu einer Loslösung der Crusten und Abhebung der Epidermis stellenweise in Bläs-

chenform mit spannendem Gefühl führte. Die Localreaction nahm später ab. Am Larynx, wo es sich meist um Ulcerationen handelte, war ebenfalls auch die Rötung das constanteste Symptom, daneben zeigten die Ulcera einen verschiedenen Befund. Bald sah man, dass der eitrige Belag verschwand und die Granulationen sich reinigten (z. B. Fall 67, 54), bald sah man stärkere Schwellung und zwar an Stellen, die vorher nichts davon zeigten (z. B. 65), bald bemerkte man rapide entwickelt neue Ulcerationen mit starken eitrigen Belägen (z. B. Fall 62, 65, 72) — Symptome, die alle bei Aussetzen oft rapid nachliessen (z. B. Fall 65). Speziell wieder anzuführen ist hier die Reaction der Chorditis voc. hypertrophicans inferior, wo die Injectionen zu vermehrter Schwellung und dadurch zu vermehrter Heiserkeit und Dyspnoe führten. Schon bei den Larynxaffectionen traten die wirklich sichtbar beobachteten Symptome gegenüber den geäusserten Spontanschmerzen zurück. Von den chirurgischen Fällen bot Fall 30 deutliche Localsymptome in Form von Schwellung und Secretion aus der Fistel am Fuss, sowie Fall 64, wo nebst Schwellung und Secretion noch lebhafte Rötung die Tendovaginitis begleitete. Auch Fall 60 bot Localsymptome in Form von Eitersekretion am Ohr. Derselbe Fall zeigt noch eine eigentümliche Reaction einer tuberculosen Supraclaviculardrüse, welche durch die Injectionen zu einer schmerzhaften, förmlich diffusen Schwellung sich entwickelte. In Fall 74 wurden bisher verborgene Herde im Hoden durch Rötung manifestirt. Die übrigen chir. Fälle (Knochentuberculose) d. h. fast zwei Drittel (7 Fälle, davon aber 2 mit ungesicherter Diagnose) boten nichts local bemerkenswertes, ausser schon oben erwähnten Spontanschmerzen, und unten zu erwähnenden weiteren Erscheinungen, die in den Fällen von Wirbeltuberculose dafür eintraten. Die 2 Fälle von Nierentuberculose boten objectiv keine Localsymptome dar. Während die Pleuritiden mit Ausnahme von Fall 46 keine Symptome im direkten Zusammenhang mit den Injectionen darboten, sondern nur solche, welche besser bei der Besprechung des therapeutischen Resultates Erwähnung finden, boten von sämmtlichen einfachen und mit andern Organtuberculosen complicierten Lungentuberculosen (im ganzen 71, wovon 7 aus Gruppe II) nur 9 aus Gruppe I physicalisch nachweisbare Localsymptome als Reactionserscheinung. Hievon boten 2, wie Fall 46 (27 und 53) pleurale Symptome, welche bei Fall 46 nur in Reiben, in den beiden andern aber in rapider Entstehung eines Exudates bestand, welche Symptome sich

aber nicht schon bei der ersten Injection zeigten. In Fall 62 und 63 handelte es sich um Zunahme der Rasselgeräusche in einem alten Herd, in den übrigen 5 Fällen (19, 31, 21, 28, 71), ein Auftreten von Rasselgeräuschen an Stellen, die vorher normalen Befund darboten, nach mehreren Injectionen. Veränderungen im Character des Atmungsgeräusches, sowie Veränderungen in pulmonalen Dämpfungen konnten während der Reaction nie mit Sicherheit diagnosticiert werden.

Statt dessen finden wir als Ausdruck der Localreaction 59 mal eine Vermehrung des Hustens notiert, eine Zahl, welche sich zwar nur auf 17 Fälle verteilt (siehe z. B. Fall 16, 20, 37, 56, 70, 69, 78). In den meisten Fällen war die Vermehrung des Hustens auch von einer Aenderung des Auswurfs begleitet, nämlich in 11 Fällen, während die übrigen 6 Fälle einfach eine Vermehrung trockenen Hustens aufwiesen. Von den 17 Fällen waren sämmtliche mit Tuberculosis pulmonum (darunter Fall 48 fraglich) behaftet, nur einer mit Pleuralaffection compliciert (Fall 69), wobei freilich das Symptom mehrere Male beobachtet wurde. Vier davon waren mit Larynxtuberculose compliciert, was freilich auf das Erscheinen des Symptoms keinen nachweisbaren Einfluss ausübte (Fall 10, 13, 27, 31). Eine Veränderung des Auswurfes während der Reactionszeit wurde ausser bei den schon oben erwähnten 11 Fällen noch bei 10 andern, die sich nicht über mehr Husten beklagten, beobachtet und gelangte im ganzen 51 mal zur Notierung. In vielen Fällen handelte es sich nur um einfache Vermehrung des Sputums ohne Aenderung der Qualität, (diesbezügliche Notizen z. B. in Fall 6, 16, 37, 48?, 57, 59, 67, 68, 69); es handelte sich in diesen Fällen meist um ein schleimigeitriges nur in Fall 67 und 68 daneben kleingeballtes und nummuläres Sputum, in Fall 48 (?) um einen rein schleimigen Auswurf. Andere Fälle zeigten eine Zunahme der flüssigen Bestandteile, also dünnflüssigeres Sputum, so z. B. Fall 29 wie auch Fall 21. Andere schleimigeitrige Sputa gehen in rein schleimige über, so z. B. in Fall 40 und 43. Wieder andere schleimigeitrige, zum Teil schleimige und geballte Sputa werden gleichmässig eitrig rahmartig, so Fall 14 und 31. In Fall 53 erhält das glasige Sputum eitrige Beimengungen. Eine Ausnahme zu all diesen Fällen, die auf eine Vermehrung des Sputums hinauslaufen, bietet Fall 20, bei dem der vorher nummuläre Auswurf vermindert schleimigeitrig, ballig-krümelig wird. Zu bemerken ist, dass alle diese Veränderungen nur ab und zu auftreten und in den meisten Fällen ganz fehlten.

Wenn wir nun im Anschluss an dieses Symptom noch auf das Verhalten der Bacillen im Auswurf eingehen, so muss von vorneherein bemerkt werden, dass Zählungen während den einzelnen Reactionen fehlen. Gleichwohl können wir aber bemerken, dass die von Berlin aus frühzeitig erwähnte Bacillenveränderung nur in einem einzigen Falle (Fall 31) zur Beobachtung kam, woselbst sie genauer beschrieben ist.

Als einer practisch äusserst wichtigen Veränderung soll nun ebenfalls an dieser Stelle der Haemoptoe gedacht werden. Von den mit Tuberculin behandelten Fällen bekamen 11 Bluthusten, im ganzen 13 Mal. Bei der für den Organismus so gefahrbringenden Wirkung der Haemoptoe, empfiehlt es sich wohl, die Umstände, unter denen sie eintrat, genauer zu studieren. Betrachten wir zunächst den Einfluss der Dosierung des Tuberculins, so finden wir, dass einmal bei der Dosis von 0,2 bei der 25. Injection nach Anstrengung Haemoptoe eintrat; es handelte sich dabei um einen Fall, der diese Dosis zum 10. Male ohne besondere Erscheinungen bekam (Fall 43). Nicht direkt hieher zu stellen ist Fall 31, bei welchem aus unbekannter Ursache Haemoptoe 6 Tage nach der letzten (32.) Injection eintrat, die ebenfalls 0,2 betragen hatte. 2 Fälle (nämlich No. 22 und 67) bekamen Haemoptoe bei 0,05 T., der erstere geringe, nachdem dieselbe Dosis schon 3 Mal ohne besondere Erscheinungen gegeben und überhaupt schon 19 Injectionen gemacht worden waren, der 2. bei der erstmaligen Anwendung dieser Dosis, nach 14 Injectionen. Der erstere Fall bekam, als nach Stillung der Haemoptoe dieselbe Dosis wiedergegeben, nochmals Haemoptoe, der zweite und später auch der erste bei Steigerung der Dosis nicht mehr. Bei den übrigen Fällen handelte es sich aber beim Eintritt der Haemoptoe um viel geringere Dosierung des Mittels. So bekam Fall 11 bei der drittmaligen Anwendung von 0,01 (10. Inject.) am 2. Tag Haemoptoe. Fall 44 bekam bei der erstmaligen Injection von 0,006 (8. Inj.) leichte Haemoptoe, die sich nach Stillung bei der 4.maligen Application derselben Dosis wiederholte, ohne dass sonst eine irgendwie erhebliche Reaction stattgefunden hätte. Fall 38, der schon vor Beginn der Injection starke Lungenblutung aufwies zeigte nach der 5. Injection bei erstmaliger Dosis von 0,004 wieder arterielle Spuren, die allerdings in der Folge verschwanden. Aber auch Fall 57 zeigte bei der gleichen Dosis bei starker Reaction am 3. Tag Blutspuren. Practisch am wichtigsten ist, dass Fall 56 und 76 schon

bei der ersten Injection von 0,001 T. leichte Haemoptoe aufwiesen. Dabei handelte es sich um Fälle ganz verschiedener Art, die letzten beiden Fälle gehörten z. B. in die Categorie leicht und mittelschwer, als schwere Fälle figurieren unter diesen 11 nur 4 (11, 22, 31, 67), als mittelschwere 3 (27, 44, 76) und als leichte 4 (38, 43, 56, 57) zur Zeit als die Haemoptoe eintrat, so dass die Art der Fälle keinen Schluss auf das Eintreten der Haemoptoe bei bestimmten Zuständen zulässt, — ebensowenig wie eine auch vorsichtige Dosierung davor schützt. Geringere Bedeutung kommt dem Nasenbluten zu, das im ganzen nur 5 mal (Fall 31, 41, 43. 56, 64) zur Notiz kam.

Localsymptom ist auch die Vermehrung der Heiserkeit, die in 10 Fällen ca. 15 Mal zur Notierung gelangte. Davon waren 7 wirkliche Larynxtuberculosen, wo die Heiserkeit wohl als directe Folge der Veränderung des Kehlkopfstatus aufgefasst werden muss (Fälle no. 31, 43, 44, 54, 67, 11, 63), dann 2 Fälle von Kehlkopfmuskellähmung, nämlich Fall 26 und 59. Bei beiden wurde eine Zunahme der Lähmungen direkt beobachtet. Ein Versuch einer Erklärung wurde für Fall 26 schon oben unter dem Abschnitt Dyspnoe gemacht; Fall 59 bedarf wohl einer ähnlichen Erklärung. Interessant ist das Verhalten der Chorditis voc. hypertroph. infer. (no. 73), die ebenfalls unter einem frühern Abschnitt über physikalisch nachweisbare Zeichen der Localreaction schon erwähnt wurde.

Vermehrte Lähmungserscheinungen wie in Fall 26 und 59 wurden noch in 3 Fällen von Compressions-myelitis (1, 77 und 78) beobachtet und beruhen wohl darauf, dass die stärkere Schwellung des tuberculösen Gewebes eine stärkere Compression zustande brachte. Auf der gleichen Basis beruhen die Reizerscheinungen, die Fall 34 aufweist (Vermehrte Schmerzen in den Beinen und Zuckungen.) Von sämmtlichen 5 Fällen von Compressions-myelitis zeigt nur Fall 2, der schon sehr hochgradige Lähmungen, Blasen- und Mastdarmparese aufweist, keine acute Verschlimmerung, während diese besonders deutlich und sicher auf die Reactionen zurückführbar auftritt bei Fall 78.

Als Localsymptom muss auch das Auftreten von Durchfällen gelten. Bei der Unsicherheit der Diagnose von Darmtuberculose fehlte zwar dieselbe oft vor dem Auftreten der Durchfälle oder konnte wegen zu geringer Dauer der Beobachtung noch nicht gestellt werden. Im Ganzen kam das Symptom ca. 25 mal in 10 Fällen zur Beobachtung, wo das mehrfache Auftreten bei ein und demselben Fall wieder für

obige Ansicht spricht. Sicher war die Diagnose vorher nur in Fall 28 und 30. In einzelnen übrigen (z. B. 52) waren auch schon vorher dünne Stühle beobachtet, bei andern nicht (z. B. Fall 64). Als eines ganz wichtigen Ereignisses muss der einmal bei Fall 68 aufgetretenen Darmblutung gedacht werden, welche bei der erstmaligen Dosis von 0,15 bei der 15 Injection eintrat bei einem Fall, welcher vorher gar keine Symptome von Darmtuberculose darbot.

Damit kann die Reihe der Localsymptome zum Abschluss gelangen und es bleibt nun noch übrig eine Anzahl mehr accidenteller Symptome zu erwähnen, welche sich in keine der beiden bisher behandelten Categorien einreihen lassen. Der Zahl nach am hervorragendsten sind die Erscheinungen an den Injectionsstellen, welche in Schmerzen und Rötung bestehen. Sie gelangten ca. 15 mal in 14 Fällen zur Notiz. Da die Injectionen immer aseptisch gemacht wurden, muss doch wohl der Grund in der Injektionsflüssigkeit zu suchen sein, um so mehr, als erwähnte Symptome immer nur im Anfang eintraten und bei den spätern Injectionen eines jeden Falles nicht mehr zur Beobachtung gelangten. Diesbezügliche Fälle sind z. B. Fall 23, 26, 30, 31, 37, 38. 41, 43, 48, 52, 54, 65, 78). Zu bemerken ist noch, dass die Injectionsstellen in den Bauchdecken jeweils länger und stärker empfindlich waren, als zwischen den Schulterblättern.

Ebenfalls noch ziemlich häufig kam Gliederreissen (7 mal in 4 Fällen) und vagierende Schmerzen (5 mal in 3 Fällen) zur Beobachtung. Die diesbezüglichen Fälle sind 27, 31, 37, 64, und 37, 41, 44. Es handelte sich dabei um Fälle, wo die Schmerzen absolut ohne irgend welche andern Erscheinungen an Gelenken und Extremitäten bestanden und wo auch Affectionen des Rückenmarks und der Meningen nicht gefunden wurden. Die Schmerzen waren meist ähnlich wie sog. Rheumatismen beschrieben werden.

Als ganz vereinzelt kamen 2 mal Exantheme vor. Dieselben zeigten kein übereinstimmendes Verhalten. In Fall 63 handelte es sich um eine diffuse Rötung an Leib und Oberschenkeln nach einer Dosis ven 0,07 T. In Fall 2 handelte es sich um ein bullöses Exanthem an den Fusssohlen, welches zugleich von Herpes labialis begleitet war.

In 2 Fällen ist Albuminurie zu verzeichnen (Fall 18 und 52). Beide Fälle hatten vorher an Menge etwas verminderten Urin ohne Eiweiss; dasselbe trat auf bei der Dosis 0,001 bez. 0,003 T. und verschwand später wieder.

Das 2 mal notierte Auftreten von Oedemen (Fall 1 und 59) ohne Nachweis einer Thrombose kann nicht mit den Injectionen im Zusammenhang gebracht werden, sondern rührt wohl eher von der begleitenden Herzschwäche her.

Seit Beginn der Anwendung des Mittels sind nun alle diese Erscheinungen, die im unmittelbaren Anschluss an die einmalige Injection des Tuberculin sich dem Beobachter darboten, unter dem Namen Reaction zusammen gefasst worden. Das Durchgehen der Symptome ergibt, dass dieselbe oft ein verschiedenes Bild darbot, dass aber doch dabei eine Anzahl Symptome durch ihre Constanz hervortreten. Da statt eines Symptomencomplexes oft nur einzelne der angeführten Symptome mit Anschluss an die Injectionen auftraten, ist es nötig zu wissen, welchen dieser Symptome und Symptomencomplexe auf der Zürcher Klinik, die sich in dieser Beziehung an das allgemein übliche Mass hielt, den Rang einer vollgültigen und vollzähligen Reaction zuteilte. Es gibt zunächst eine Reihe von Symptomen, die die Bezeichnung der Reaction schon an und für sich allein verdienen. Hieher gehört die Temperatursteigerung, sofern sie in sonst nicht erklärbarer Weise über die Norm der vorhergehenden und nachfolgenden Tage hinausging, dann die gesammte Zahl aller frühern Localsymptome, wozu zu rechnen wäre: Auswurfveränderung, physicalisch nachweisbare locale Veränderungen, rapide Zunahme der Lähmungserscheinungen, deutlich vermehrte Heiserkeit, Haemoptoe, blutiger Stuhl. Dann gibt es eine Reihe von Symptomen, die unter sich zu zwei oder dreien combiniert, oder mit obigen combiniert, die Bezeichnung Reaction rechtfertigen. Hieher gehören die unsichern Localsymptome, d. h. vermehrter Husten, locale Spontanschmerzen und Durchfälle, von den allgemeinen Sypmtomen Steigerung der Pulsfrequenz, Erbrechen, Steigerung der Respirationsfrequenz, Delirien, Frösteln und Frost, Schweisse. Eine dritte Categorie von Symptomen verdient einzeln oder unter sich gruppirt nicht den Namen Reaction, sondern nur in Combination mit einer Gruppe von Symptomen der Categorie 2 oder einem einzelnen Symptom der ersten Categorie. Hieher gehören alle noch nicht aufgezählten Symptome der Gruppe der Allgemeinreaction, d. h. Kopfschmerz, Uebligkeit, Appetitlosigkeit, Mattigkeit, Schlafsucht, Schwindel, Schlaflosigkeit, dann die accidentellen Symptome, d. h. Rötung der Injectionsstelle, rheumatische Schmerzen, Oedeme, Albuminurie, Exantheme.

Treten wir nun ein auf die Erfahrungen, die am hiesigen Orte, bezüglich der Frage gemacht wurden, wie lange nach der Injection die ersten Erscheinungen der Reaction auftraten — eine Zeit, die der Bequemlichkeit wegen hier Latenzzeit genannt werden soll, so erhalten wir nachfolgende tabellarische Uebersicht. Es ist dabei zu bemerken, dass zur Berechnung der Latenzzeit jeweils die deutlichsten oder die Mittelzahl aus den deutlichsten Reactionen aller der Fälle verwendet, welche verwendbar waren. Es war dies von 77 Fällen, welche Reactionen aufwiesen, nur bei 56 mit einiger Sicherheit möglich. Das Resultat war folgendes:

Tafel 7.

Die Reaction trat ein	nach 2 Stunden	nach 3 Stunden	nach 4 Stunden	nach 5 Stunden	nach 6 Stunden-
in ? Fällen	1	4	3	12	9
Krankengeschichte	(No. 36)	(No. 2, 8, 21, 60)	(No. 29, 32, 62)	(No. 1, 18, 19, 22, 25, 26, 30, 54, 56, 61, 63, 68)	(No. 16, 34, 41, 46, 52, 53, 57, 65, 81)

Die Reaction trat ein	nach 7 Stunden	nach 8 Stunden	nach 9 Stunden	nach 12 Stunden	nach 16 Stunden
in ? Fällen	14	5	6	1	1
Krankengeschichte	(No. 15, 27, 31, 35, 40, 42, 43, 44, 48, 66, 69, 70, 73, 79)	(No. 37, 39, 47, 75, 76)	(No. 9, 13, 49, 67, 80, 84)	(No. 86)	(No. 77)

Das Gros der Fälle findet sich also bei 7 und 5 Stunden. Es mag wohl Zufall sein, dass keine Reaction später als nach 16 Stunden eintrat; immerhin wird ein solches Vorkommniss ein vereinzeltes sein. Als Mittel aus den obigen Zahlen ergibt sich für uns eine Latenzzeit von 6 Stunden 20 Minuten, was auch mit dem Resultat anderer Beobachter ziemlich im Einklange steht.

Schwieriger als der Beginn der Reactionen zu bestimmen, ist die Dauer derselben. Am besten möglich ist dasselbe an Hand der Fiebercurve, wobei freilich die Fälle unberücksichtigt bleiben mussten, bei denen die Reaction ohne Fieber verlief. Es konnten daher zur diesbezüglichen Statistik nur 49 Fälle verwendet werden und als Reactionsdauer die Zeit angenommen von dem Moment, wo die Temperatur das Tagesmittel zu übersteigen begann bis zu dem Moment, wo sie wieder

in dasselbe eintrat. Auch hier wurden zur Bestimmung nur die prononcierten Reactionen benutzt. Es ergibt sich dabei folgendes Resultat:

Reactionsdauer.

Tafel 8.

Stunden	4	5	6	7	8	9	10	12
Es dauerte die Reaction	1 × (No. 9)	—	1 × (No. 19)	4 × (No. 21, 63, 65, 66)	5 × (No. 35, 40, 44, 47, 67)	4 × (No. 20, 39, 46, 62)	9 × (No. 25, 27, 29, 37, 41, 43, 54, 56, 73)	2 × (No. 34, 76)

Stunden	13	14	15	16	18	24	36	48
Es dauerte die Reaction	1 × (No 52)	3 × (No 38, 53, 68)	3 × (No. 13, 42, 60)	4 × (No. 15, 16, 18, 69)	4 × (No. 3, 57, 75, 80)	3 × (Nr. 1, 70, 86)	1 × (No. 2)	4 × (No 26, 49, 77, 79)

Das Gros der Fälle liegt somit bei 10 Stunden. Als Mittel ergibt sich jedoch eine Reactionszeit von 14 Std. 20 Min. Dieselbe kann keine genaue Zahl sein. Beim Durchgehen der Temperaturkurven (s. Beilagen) fällt sofort auf, dass sehr oft die Temperatur sich am zweiten Tag wieder aus der Norm erhob und dass sich die Reactionserscheinungen in schwächerem Masse wiederholten.

Wenn wir auf das Wesen der Reaction eintreten, so stellt sie sich nur eben dar als eine Steigerung der bisherigen Entzündungserscheinungen, die nicht sowohl von der Injection allein, als vielmehr noch von dem bestehenden Erkrankungszustand abhängt, sowie von einer gewissen persönlichen und zeitlichen Differenz gegenüber dem Mittel und der in der Folge zu beobachtenden Angewöhnung (Näheres siehe unten).

Gehen wir nun mit Berücksichtigung der obigen Ausführungen über die Erscheinung der Reaction auf unser Resultat bezüglich der Häufigkeit des Eintritts der Reaction ein, so liefern unsere Fälle folgendes Ergebniss: 1521 Injectionen lieferten im ganzen 802 Reactionen, d. h. es waren nur 53,04 % Injectionen von spezieller Reaction begleitet. Bei einem als Specificum gerühmten Mittel wird mit Recht dieses Ergebniss einer Erklärung bedürfen. Dieselbe wird gefunden in verschiedenen Tatsachen. Zunächst sei dessen gedacht, dass viele Fälle im Anfange nicht reagierten, während sie nachher meist auf höhere Dosen reagierten. Dieses Verhältniss wird am besten durch folgende Tabelle illustrirt:

Totalresultat.

Tafel 9.

Auf eine Dosis von	0,0005	0,001	0,002	0,003	0,004	0,005	0,006
reagirten zum ersten Male	1 (1,29%)	31 (40,27%)	18 (23,40%)	5 (6,50%)	5 (6,50%)	6 (7,80%)	2 (2,58%)
reagirten nicht	2	48	18	15	5	11	4

Auf eine Dosis von	0,007	0,008	0,01	0,012	0,02	0,09	Total der Reactionen
reagirten zum ersten Male	1 (1,29%)	3 (3,90%)	2 (2,58%)	1 (1,29%)	1 (1,29%)	1 (1,29%)	77 Fälle
reagirten nicht	1	2	3	—	—	—	

Es geht aus dieser Tabelle hervor, dass nur 77 Fälle einmal eine Reaction darboten, während 10 Fälle, worunter 5 mit nur Probeinjectionen solche nie darboten. Die procentualischen Ziffern in Klammern sind nur auf die 77 Fälle berechnet, die überhaupt Reactionen darboten. Wir erhalten aus dieser Tabelle als Mittel derjenigen Tuberculinmenge, die für eine erstmalige Reaction hervorzurufen nötig war, die Menge von 0,0041 Tuberculin. Von der Gesammtzahl aller injicierten Fälle reagierten 88,50 %. Dieses Resultat erhält eine interessante Beleuchtung, wenn wir es auf die oben gebildeten drei Categorien von Fällen mit ihren Untergruppen verteilen.

Es ergibt sich dabei für *Gruppe I* folgendes Resultat:

Resultat für Gruppe I.

Tafel 10.

Auf eine Dosis von	0,0005	0,001	0,002	0,003	0,004	0,005	0,006
reagirten zum ersten Male	1 (1,4%)	28 (37,8%)	17 (22,9%)	3 (4,0%)	5 (6,8%)	4 (5,4%)	2 (2,7%)
reagirten nicht	?	40	16	12	5	9	2

Auf eine Dosis von	0,007	0,008	0,01	0,012	0,02	0,09	gar nicht
reagirten zum ersten Male	1 (1,4%)	3 (4,0%)	2 (2,7%)	—	1 (1,4%)	1 (1,4%)	
reagirten nicht	1	2	2	—	—	—	9,1% (6 Fälle)

Als Mittelwert, für die zu einer Reaction notwendigen Menge Tuberculin ergibt sich hier die Zahl 0,0040. Es reagierten 90,9 %. Diese Tabelle enthält nun eine Reihe bemerkenswerter Tatsachen. Erstens sehen wir daraus, dass 6 ganz sichere Fälle von Tuberculose auf die Injectionen überhaupt nicht reagierten. Es sind dies die Fälle No. 3, 5, 7, 24 und 83, sowie Fall 36, der nie eine deutliche Reaction bot. In gewissem Sinne konnte man dazu auch Fall 6 zählen. Für Fall 83 und 24 war jedenfalls die angewandte höchste Dosis von 0,001 T zu gering, denn wir sehen, dass die Mehrzahl der Fälle, d. h. 40 von 77, auf diese Dosis überhaupt nicht reagirten. Dasselbe kann wohl von Fall 7, sowie 3 (höchste Dosis 0,003), 5 (höchste Dosis 0,002) gesagt werden. Fall 36 reagirte hingegen noch auf eine Dosis von 0,05 nicht. Wir werden zwar in einem spätern Abschnitt sehen, dass zur Beurteilung dieses Ergebnisses auch die Angewöhnung herbeigezogen werden muss. Es ist wahrscheinlich, dass Fall 36 bei gleich anfänglicher Application dieser Dosis reagirt hätte. Zu notieren ist, dass Fall 36 ein Fall von deutlicher Lungentuberculose ist, der sich unter den Injectionen rapid verschlechterte. Sodann ist ebenso wichtig die Tatsache, dass ein Fall (No. 21, ein schwerer aber fieberloser Fall von Tub. pulmon.) erst auf 0,09 T deutliche Reactiou zeigte, und dass bei Fall 54, einem mittelschweren Fall von Tub. pulm. et. laryng. dieselbe erst auf 0,02 T. eintrat. Es sind dies Dosen, bei welchen selbst nicht Tuberculöse, wie Koch selbst zugibt, Reaction zeigen, sodass also bei diesen Fällen die diagnostische Bedeutung des Mittels sich ganz hinfällig erwiesen hat.

Im Ganzen sehen wir freilich, dass die Mehrzahl der Fälle schon bei einer Dosis von 0,002 T reagirten. Weitere interessante Tatsachen erhalten wir wenn wir dieses Resultat noch weiter verteilen auf die Untergruppen, in welche diese Categorie zerfällt (s. dieselben oben Tafel 4 und 5). Es ergibt sich:

Gruppe I a (fieberlose Fälle). **Tafel 11.**

Auf eine Dosis von	0,0005	0,001	0,002	0,003	0,004
reagierten zum ersten Mal	**0** (—)	**14** (33,3%)	**11** (26,2%)	**2** (4,8%)	**3** (7,1%)
No. der Fälle	—	1, 4, 18, 19, 20, 27, 34, 35, 46, 60, 62, 78, 84, 39	15, 16, 23, 40, 41, 44, 56, 57, 64, 65, 77	42, 43	33, 52, 66

Auf eine Dosis von	0,005	0,006	0,007	0,008	0,01	0,012	0,02	0,09	gar nicht
reagierten zum ersten Mal	**4** (9,5 %)	— (—)	**1** (1,5 %)	**3** (7,1 %)	**2** (4,8 %)	— (—)	**1** (1,5 %)	**1** (1,5 %)	—
No. der Fälle	22, 67, 75, 25,	—	31	37, 53, 70	9, 68	—	54	21	—

Total **42** Fälle. — Als Mittelwert der zur Reactiou erforderlichen Tuberculinmenge ergibt sich 0,0056 T. Es reagirten 100 %.

Gruppe I b (Fieber unter 38,5°).

Tafel 12.

Auf eine Dosis von	0,0005	0,001	0,002	0,003	0,004	0,005
reagirten zum ersten Mal	—	**6** (60 %)	**3** (30 %)	—	—	—
No. der Fälle	—	10, 12, 17, 55, 63, 74	32, 61, 76	—	—	—

Auf eine Dosis von	0,006	0,007	0,008	0,01	0,012	0,02	0,09	gar nicht
reagirten zum ersten Mal	**1** (10 %)	—	—	—	—	—	—	—
No. der Fälle	69	—	—	—	—	—	—	—

Total **10** Fälle. — Als Mittelwert der zur Reaction erforderlichen Tuberculinmenge ergibt sich 0,0029 T. Es reagirten 100 %.

Gruppe I c (Fieber über 38,5°).

Tafel 13.

Auf eine Dosis von	0,0005	0,001	0,002	0,003	0,004	0,005	0,006
reagirten zum ersten Mal	**1** (4,6 %)	**8** (36,4 %)	**3** (13,6 %)	**1** (4,6 %)	**2** (9,0 %)	—	— ?
No. der Fälle.	59	8, 28, 29, 33, 38, 45, 58, 71	11, 51, 72	2	13, 14	—	(30 ?)

Auf eine Dosis von	0,007	0,008	0,01	0,012	0,02	0,09	gar nicht
reagirten zum ersten Mal	—	**1?** (4,6 %)	—	—	—	—	**6** (27,2 %)
No. der Fälle	—	6?	—	—	—	—	siehe oben im Text

Total **22** Fälle. — Als Mittelwert der zur Reaction erforderlichen Tuberculinmenge ergibt sich 0,0026 T. Es reagirten 72,8 %.

Bei dieser letzten Gruppe muss freilich in Berücksichtigung fallen, dass die 6 gar nicht reagierenden Fälle bei der Berechnung der Durchschnittszahl für die Tuberculinmenge nicht in Berücksichtigung gezogen werden konnten. Aus diesen Teiltabellen gehen nun zwei interessante Tatsachen hervor. Die erste besteht darin, dass sämmtliche 6 nicht reagirenden Fälle der Gruppe I c (Tafel 4) angehören. Es würde hienach erscheinen, als ob hohes Fieber eine Wirkung des Tuberculins beeinträchtigen oder doch wenigstens eine genaue Beobachtung der Reaction erschweren würde. Mit dieser Tatsache steht nun freilich die zweite direkt im Widerspruch. Wir sehen nämlich, dass die Menge des nötigen Tuberculins für Fieberlose fast das Doppelte beträgt gegenüber der zweiten Gruppe, die leichtes Fieber aufweist, sowie auch gegenüber der dritten Gruppe. Letzteres Verhalten kann zwar nicht so stark in die Wagschaale fallen, da die letzte Zahl nicht frei von Fehlerquellen ist.

Wollten wir uns auf den Boden der Hypothese begeben, so läge uns folgende Annahme am nächsten: Gegen die Endprodukte des Stoffwechsels der Tuberkelbacillen zeigen die verschiedenen Individuen verschiedenes Verhalten bezüglich des Fiebers. Viele reagieren erst auf schwere Intoxication mit Fieber. Dies sind zum Teil die fieberlosen Fälle. Diese brauchen daher eine grössere Menge von Endprodukten (Tuberculin) um zu reagiren. Die leichter alterationsfähigen sind die Fiebernden. Deshalb braucht es hier weniger Tuberculin, um eine Reaction herbeizuführen. Die schwer Fiebernden sind mit Tubercelbacillenprodukten und gewöhnlich auch mit Produkten septischer Vorgänge (in Cavernen) schon derart überladen, dass eine leichte Steigerung des Gehaltes durch Einführung einer geringen Tuberculinmenge nicht angezeigt wird, daher die nicht reagierenden Fälle dieser Categorie.

Ebenso interessant ist das Resultat, wenn wir das Gesammtergebnis der Gruppe I (Tafel 9) auf die Unterabteilungen nach Tafel 5 verteilen. Wir erhalten dabei folgendes:

Gruppe I α (leichte Fälle). **Tafel 14.**

Auf eine Dosis von	0,0005	0,001	0,002	0,003	0,004	0,005	0,006
reagierten zum ersten Mal	—	**4** (30,7 %)	**5** (38,5 %)	**2** (15,4 %)	—	**1** (7,7 %)	—
No. der Fälle	—	38, 39, 58, 78	15, 16, 40, 56, 57	42, 43	—	25	—

Auf eine Dosis von	0,007	0,008	0,01	0,012	0,02	0,09	gar nicht
reagierten zum ersten Male	—	1 (7,7%)	—	—	—	—	—
No. der Fälle	—	70	—	—	—	—	—

Total 13 Fälle. — Als Mittelwert der zur Reaction erforderlichen Menge Tuberculin ergibt sich 0,0025 T.

Gruppe I β (mittelschwere Fälle).

Tafel 15.

Auf die Dosis von	0,0005	0,001	0,002	0,003	0,004	0,005	0,006
reagierten zum ersten Mal.	—	7 (33,3%)	7 (33,3%)	—	2 (9,5%)	1 (4,8%)	1? (4,8%)
No. der Fälle	—	17, 18. 20, 27, 28, 84, 35	41, 44, 61, 64, 65, 76, 77	—	52,66	75	36?
Auf eine Dosis von	0,007	0,008	0,01	0,012	0,02	0,09	gar nicht.
reagierten zum ersten Mal	—	2 (9,5%)	—	—	1 4,8%	—	—
No. der Fälle	—	37,53	—	—	54	—	—

Total 21 Fälle. Als Mittelwert der zur Reaction erforderlichen Menge Tuberculin ergibt sich 0,0036 T. Es reagirten 100%.

Gruppe I γ. (Schwere Fälle).

Tafel 16.

Auf die Dosis von	0,005	0,001	0,002	0,003	0,004	0,005	0,006
reagierten zum ersten Mal	1 (2,5%)	17 (42,5%)	5 12.5%	1 (2,5%)	3 (7,5%)	2 (5,0%)	1 (2.5%)
No. der Fälle	59	1, 4, 8, 10, 12, 19, 29, 33, 34, 74, 45, 46, 55, 60, 62, 63, 71	11, 23, 32, 51, 72	2	13, 14, 30	22, 67	69
Auf die Dosis von	0,007	0,008	0,01	0,012	0,02	0,09	gar nicht
reagierten zum ersten Mal	1 (2,5%)	—? (—?)	2 (5,0%)	—	—	1 (2,5%)	6 15,0%
No. der Fälle	31	(6?)	9,68	—	—	21	siehe im Text

Total 40 Fälle. Als Mittelwert der zur Reaction nötigen Menge Tuberculin ergibt sich 0,0049 Tuberculin. Es reagierten 85%.

Aus diesen 3 Teiltabellen geht hervor, dass ausgedehnte Tuberculosen weniger rasch reagirten, als leichtere, indem die Gruppe I γ bei einer Durchschnittsmenge, die fast das Doppelte der Gruppe I α beträgt nur 85 % Reactionen aufweist, während in Gruppe Iα alle Fälle reagirten.

Wollen wir diese Tatsache mit obiger Hypothese unter gleichzeitiger Berücksichtigung der später zu betrachtenden Angewöhnung in Einklang bringen, so können wir uns vorstellen, dass bei schweren Fällen die Angewöhnung des Organismus an die Endprodukte des tuberculösen Processes schon soweit vorgeschritten ist, dass eine grössere Menge denselben einverleibt werden muss, um den Organismus deutlich zu alterieren. Naturgemäss steht deshalb die Gruppe I β in der Mitte.

Wenden wir uns nun dem Verhalten der diagnostisch unsichern Fälle zu, so haben wir das folgende Resultat:

Gruppe II (Fälle mit unsicherer Diagnose).

(Siehe Tafel 1.)

Tafel 17.

Auf eine Dosis von	0,0005	0,001	0,002	0,003	0,004	0,005
reagierten zum ersten Mal	—	3 (33,4%)	1 (11,1%)	1 (11,1%)	—	2 (22,2%)
No. der Fälle	—	47, 49, 80	26	48	—	79, 81

Auf eine Dosis von	0,006	0,007	0,008	0,01	0,012	0,02	0,09	gar nicht
reagierten zum ersten Mal	—	—	—	—	—	—	—	2 (22,2%)
No. der Fälle	—	—	—	—	—	—	—	50, 82

Total 9 Fälle. — Als Mittelwert der zu einer Reaction nöthigen Menge Tuberculin ergibt sich 0,0026 T. Es reagirten 77,8 %.

Sehen wir nun die einzelnen hier figurierenden Fälle etwas durch, so bemerken wir zunächst, dass Fall 82 nur eine einzige Injection und von nur $^1/_{10}$ Milligramm Tuberculins erhielt, wodurch die Nichtreaction genügend erklärt wird, wenn auch zu beachten ist, dass die Lungenpercussion und -Auscultation deutliche cirrhotische Processe nachwies, bei welchen Bacillennachweis fehlen. Es ist auch letzteres der Grund, warum dieser, wie alle ähnliche Fälle, in die Categorie II gestellt wurden. Ungleich wichtiger ist das Verhalten von Fall 50. Es

war daselbst ein beidseitiger Spitzencatarrh zu constatieren, ohne ganz deutliche Infiltrationserscheinungen. Dieser Fall blieb auch auf die Dosis von 0,0045 absolut reactionslos, eine Dosis, die den Mittelwert für leichte Fälle um 2 Milligramm übersteigt. Diesem Verhalten steht diametral gegenüber das Verhalten von Fall 49. Derselbe zeigte starke Reaction selbst noch auf die verminderte Dosis von 0,0003 T, während physikalisch mit Sicherheit keine deutlichen Veränderungen nachweisbar waren. Es liegt nun hier die interessante Frage vor, war Fall 50, der für eine Tuberculose gehalten werden musste, wirklich auf anderer aetiologischer Basis und war Fall 49, für den das Vorhandensein einer Tuberculose nicht constatirt werden konnte, wirklich eine? Wir haben ausserdem zu notiren, dass Fall 48, dessen physikalischer Status mit dem von Fall 50 fast vollständig identisch ist, auf einer Dosis von 0,002 deutlich Reaction zeigte. Fall 47, der wegen einer deutlichen Knochentuberculose operirt worden war und nun verdächtig auf Lungentub. war, reagirte deutlich, aber local an der Lunge unsicher. Es bleibt in diesem Fall daher auch unsicher, ob die Reaction vom Stumpf herrührte oder von der Lunge. Fall 26, der schon mehrfach erwähnt, ist wohl ziemlich sicher als Tuberculose aufzufassen; Bei den übrigen zwei Fällen (79 und 81, seröse Pleuritiden) ist dies für den zweiten Fall so wie so wahrscheinlich, für den ersten nicht nachweisbar. Als Facit aus dieser Gruppe erhalten wir den Eindruck, als ob trotz der Injectionen bezüglich der Diagnose Unklarheiten bestehen blieben, die nicht entschieden werden konnten, wenn man bedenkt, welches Verhalten einzelne Fälle in Gruppe Ia (Fall 21, 54, etc.) und in Gruppe III (Fall 73 und 84) zeigten. Immerhin ist es dieser Gruppe entsprechend, dass sie gegenüber der Gruppe I, bei der 90,9% der Fälle reagierten, nur eine Procentzahl von 77,8% aufweist und daher weit unter der Durschschnittsziffer 88,5% bleibt.

Bei Gruppe III stehen uns nun nur vier Fälle zur Verfügung. Das diesbezügliche Resultat ist:

Gruppe III (nicht Tuberculose). **Tafel 18.**

Auf die Dosis von	0,0005	0,001	0,002	0,003	0,004	0,005	0,006
reagierten zum ersten Mal.	—	—	—	1 25%	—	—	—
No. der Fälle.	—	—	—	86	—	—	—

Auf die Dosis von	0,007	0,008	0,01	0,012	0,02	0,09	gar nicht
reagierten zum ersten Mal.	—	—	—	1 (25%)	—	—	2 (50%)
No. der Fälle.	—	—	—	73	—	—	85, 87

Total 4 Fälle. Als Mittelwert der zur Reaction nötigen Menge Tuberculin ergibt sich 0,0075 T. Es reagierten 50% der Fälle.

Die beiden nicht reagierenden erhielten 0,001, bez. 0,01 Tuberculin. Von den Reagierenden war Fall 86 ein Mädchen von 15 Jahren mit seröser Bronchorrhoe, Fall 73 die chorditis vocalis hyperthophicans inferior, bei der ulcerierende Vorgänge nie beobachtet wurden und die auch sonst aus nicht tuberculöser Familie stammend, keinerlei Zeichen von Tuberculose vor und während der Reaction darbot. Das Gesammtresultat steht ganz secundum ordinem unter dem der ersten und zweiten Gruppe. Es scheint für nicht tuberculöse demnach die Reactionsfähigkeit nicht gleich null, doch aber an eine höhere Dosis im allgemeinen Durchschnitt gebunden als bei Tuberculösen. Diese Tatsache steht im scheinbaren Widerspruch mit der Erfahrung, dass leichte Tuberculosen weniger Tub. zur Reaction bedürfen als schwere, harmoniert dagegen besser mit dem Ergebniss der Gruppierung I. a b und c. Wir können uns aber vorstellen, dass, während bei Gruppe I ;' die Angewöhnung eine hohe Dosis Tuberculin erfordert, es überhaupt zur Reaktion einer Dosis von Endprodukten bedarf, die eine Injection unter 1 *cgr.* T. nicht enthält, weshalb Gesunde darauf noch nicht reagieren, während leicht Erkrankte doch schon soviel davon in ihrem Kreislauf mitführen, dass es nur wenig bedarf, um das nötige Mass zu erreichen. Gleichzeitig müssen wir noch beifügen, dass wohl die Individualität eine sehr grosse Rolle spielt und dass auch wohl hier eine Idiosynkrasie bestehen kann, die das abwechslungsreiche Verhalten von Gruppe II und der reagierenden Fälle in Gruppe III erklärt.

Beruht also die Tatsache, dass von 1521 Injectionen nur 802 Reactionen erzeugt worden, einerseits darauf, dass in vielen Fällen die Dosis zu klein war, so ergibt andererseits folgende Tabelle weitere Aufschlüsse:

Tafel 19.

Bei Gruppe ?		trat von ? Injectionen	? Mal Reaction ein	d. h. ? % der Inject. waren von Reaction begleitet?
I	a	956	526	55,02%
	b	167	77	46,11%
	c	267	113	42,33%
II		114	58	50,88%
III		17	8	47,06%
Total		1521	802	53,04

Es ergibt sich hierauf die interessante Wahrnehmung, dass bei fieberhaften Zuständen Reactionen öfters ausbleiben. als bei nicht fiebernden und zwar gleichgiltig ob Tuberculöse oder nicht Tuberculöse. Zu unterst im Rang stehen hoch fiebernde Tuberculöse, dann folgen mittelstark fiebernde, dann die Gruppen III., II und I a. Es steht dieses Ergebnis nicht in Harmonie mit den Durchschnittswerten für die erstmalige Reaction. Wir müssen wohl annehmen, dass fieberhafte Zustände im stande sind, die Reaction rascher zu verdecken und nicht mehr deutlich der Wahrnehmung zugänglich zu machen, als fieberlose.

Das Hauptcontingent der erfolglosen Injectionen lieferten aber weder die erste noch die soeben besprochene Tatsache, sondern vielmehr die spätern Injectionen in einem jeden Fall. Wir sehen nämlich, dass die spätern Injectionen in einem jeden Fall geringere Reactionen herbeiführten als die anfänglichen, derart dass, wenn dieselbe Dosis, die anfänglich von starker Reaction begleitet war, mehrmals gegeben wurde, successive schwächere Reaction bis zum vollständigen Ausbleiben eintrat. Dieses Verhalten lässt sich z. B. in den Adnexen zu Krankengeschichte Nr. 6, 16, 31, 34 deutlich sehen. Besonders deutlich tritt

dies zu Tag bei Adnex zu Nr. 34. Wir wollen diese Erscheinung der Kürze halber als Angewöhnung bezeichnen, ohne damit das Wesen der Sache zu präjudicieren. Da wir aber sehen werden, dass diese Erscheinung auch bei den Fällen anzutreffen, wo inzwischen der tuberculöse Process weitere Fortschritte machte, so werden wir nicht stark fehlgehen, wenn wir obige Angewöhnung doch als ein Analogon der bei den Narcotica beobachteten gleichen Erscheinung betrachten. Es ist diese Ansicht auch im Einklang mit dem oben schon ausgeführten Erklärungsversuch.

Dass diese Erscheinung nun nicht rein zu Tag tritt in allen Fällen, dafür liegt der Grund in einer anderen Erscheinung, welche mit dieser in Concurrenz tritt. Wir wollen dieselbe nach dem Vorgange Biederts als Cumulativwirkung bezeichnen. Wir sehen nämlich in verschiedenen Fällen (Adnex zu Krankengeschichte Nr. 22, 14), dass bei rascher Aufeinanderfolge von zwei gleichstarken Injectionen die zweite eine stärkere Reaction aufweist als die erste. Diese Erscheinung tritt nur ein, wenn dabei ein gewisses Zeitintervall nicht überschritten wird, das sich nie über 2 Mal 24 Stunden erstreckt, wenn wir nicht den Ausnahmefall von Krankengeschichte Adnex Nr. 49 hieher zählen wollen. Es richtet sich die Grösse des Zeitintervalles jedenfalls nach der Stärke und Dauer der ersten Reaction. Die Cumulativwirkung tritt ein, wenn die zweite Injection gemacht wird vor Ablauf der Wirkung der ersten, wie wir dies auch bei der Digitalis antreffen. Es beansprucht also jedenfalls der Organismus zur Ausscheidung des Tuberculins eine gewisse Zeit, innerhalb welcher neue Dosen einfach summierende Wirkung haben. Ebenfalls mit der Angewöhnung tritt in Concurrenz noch die zweite gegenteilige Erscheinung, welche entsprechend als Entwöhnung bezeichnet werden müsste. Wenn nämlich eine gewisse Zeit verfliesst ohne Injection, nachdem die Angewöhnung sich schon auf grosse Dosen erstreckt, so kehrt in allen Fällen wieder die Reactionsfähigkeit für kleinere Dosen zurück — eine Erscheinung, wie wir sie ganz bei der Wirkung der Narcotica antreffen. Dieses Verhalten ist besonders deutlich zu sehen im Adnex zu Nr. 21 am Schluss. Fall 49 dürfte auch teilweise hieher gehören. Als kürzestes Zeitintervall, innerhalb welchem wieder eine Abnahme der Angewöhnung stattfinden kann, muss die Zeit von 3 Mal 24 Stunden betrachtet werden. Durch gegenseitige Vermischung von Angewöhnung und Cumulation, wobei jeweils die Angewöhnung in einer Serie rasch

aufeinander folgender (täglicher) Injectionen überwiegt (s. Adnex zu Nr. 31, 41, 17), sowie durch die dazu noch in Concurrenz tretende Erscheinung der Entwöhnung entstehen nun eine Reihe von Mischformen, wie sie in den meisten der im Anhange stehenden Adnexen zu Tage tritt.

Ausser diesen Fällen gibt es aber noch eine Anzahl von Fällen, welche nicht in dieses Schema hineinpassen (z. B. Fall 26 Adnex am Schluss). Wir müssen annehmen, dass die Angewöhnung in den verschiedenen Stadien eines Falles verschieden rasch sich einstellt, so dass rasch darauf schon stark gesteigerte Dosen ohne Reaction ertragen werden.

Kommen wir nun schliesslich noch zur Frage, ob eine Proportionalität zwischen der Wirkung der Injection und der Ausdehnung des tuberculösen Gewebes besteht, so müssen wir dieselbe auf Grund der Tafeln 13, 14 und 15 verneinen, schon auf Grundlage der Durchschnittswerte, noch vielmehr, wenn wir das ganz widersprechende Verhalten der einzelnen Fälle in den Tabellen selbst berücksichtigen. Es scheint daher auch aus diesem Grunde die Reaction eher einer Wirkung nach Art der Narkotica zu entsprechen, denn einer spezifischen Wirkung, wie sie bisher nicht beobachtet — ein Ergebnis, das mit unserm Erklärungsversuch in vollem Einklange steht.

Einer eigentümlichen Erscheinung müssen wir an dieser Stelle noch gedenken. Am 9. III. 91 wurden die Injectionen mit einer neuen Sendung Tuberculin begonnen und es tritt fast durchweg die Erscheinung zu Tag, dass mit Beginn derselben die Reactionen wenigstens gleich Anfangs etwas deutlicher wurden bei gleichbleibender Dosis. Dies tritt fast in allen Krankengeschichten zu Tage bei den Fällen, die in diesem Monat behandelt wurden.

Endlich ist noch zu bemerken, dass in einer Anzahl von Fällen eine Zeit lang Tuberculinum depuratum Klebs verimpft wurde, was in den Krankengeschichten mit T. d. bezeichnet wurde. Das genaue Durchgehen dieser Fälle ergibt keine Verschiedenheit der Wirkung zwischen beiden Tuberculinarten (s. z. B. Fall 47 und 33).

Mit diesen Andeutungen wollen wir das Gebiet der Einzelreaction verlassen und uns dem therapeutischen Resultat zuwenden. Tabellarisch zusammengestellt ist bei unsern 87 Fällen folgendes Resultat zu constatieren:

Tafel 20.

			Therapeut. Inject.		Probeinject.	
geheilt	8	geheilt	4	No. 46, 47, 48, 49	3	No. 81, 82, 87
		geheilt?! (bis gebessert)	1	No. 75	—	
gebessert	27	gebessert	12	No. 37, 38, 39, 43, 44, 50, 57, 64, 70, 73, 76, 80	3	No. 42, 79, 86
		gebessert? (bis ungeheilt)	12	No. 35, 40, 41, 45. 56, 60, 61, 62, 63, 65, 66, 69.	—	
ungeheilt	35		31	No. 16, 17, 18, 19, 20, 21, 22, 23, 25, 26, 27, 28, 30, 31, 32, 33, 34, 36, 51, 52, 53, 54, 55, 58, 59, 67, 68, 71, 72, 77, 78.	4	No. 24, 29, 84, 85.
gestorben	17		15	No. 1, 2, 3, 4, 5, 6, 7, 8, 9, 10, 11, 12, 13, 14, 74.	2	No. 15, 83.
Total . .	87		75		12	

Macht schon dieses Allgemeinresultat keinen besonders günstigen Eindruck, so wird derselbe noch verschärft, wenn wir dasselbe auf die einzelnen Gruppen verteilen, die wir eben aufgestellt haben. Wir werden dabei das Resultat der Probeinjectionen ausser Acht lassen. Wir lernen aus demselben nur, dass punkto spätern Verlaufs der Krankheit eine oder einige Probeinjectionen bedeutungslos sind, da gerade die Hälfte der Fälle nachher eine Besserung aufwies, während die andere Hälfte sich verschlimmerte.

Von den therapeutisch behandelten Fällen ergibt sich folgendes Resultat, das folgende Tafel am specialisiertesten wiedergibt (Gruppierung nach Tafel 1—5):

Diagnosen-Tafel.	Gruppe: α=leicht; β=mittel, γ=schwer.	Gruppe I												II				III			
		a. Fieberlose				b. Bis 38,5° Fiebernde				c. Hochfiebernd				Verdacht auf Tubere.				nicht Tuberculöse			
		geheilt	gebessert	ungeheilt	gestorben	geheilt	gebessert	ungeheilt	gestorben	geheilt	gebessert	ungeheilt	gestorben	geheilt	gebessert	ungeheilt	gestorben	geheilt	gebessert	ungeheilt	gestorben
		No.	No.	No	No	No	No	No	No	No	No	No	No	No	No	No	No	No	No	No	No
Tuberculosis pulmonum	α	—	39 57 70	16	—	—	—	—	—	—	38	58	—	48 19	50	26	—	—	—	—	—
			40? 56?	25																	
	β	—	37	18, 20			76														
			—		—	—	—	17	—	—	—	36	—	—	—	—	—	—	—	—	—
			35? 41?	52 53			61?														
	γ	—	—	19 21 22 23	4	—	—	—	—	—	—	59 71 72	3 5 6	—	—	—	—	—	—	—	—
— —	α	—	43 44	—	—	—	—	—	—	—	—	—	—	—	—	—	—	—	—	—	—
Tuberculosis pulmonum et laryngis	β	—	— 65? 66?	27 54	—	—	—	—	—	—	—	—	—	—	—	—	—	—	—	—	—
	γ	—	—	31 67	—	—	63?	32 55	—	—	—	33 51	—	—	—	—	—	—	—	—	—
Tuberculosis pulmonum et intestinorum.	α	—	—	—	—	—	—	—	—	—	—	—	—	—	—	—	—	—	—	—	—
	β	—	—	—	—	—	—	—	—	—	—	28	—	—	—	—	—	—	—	—	—
	γ	—	—	68	—	—	—	—	—	—	—	—	7 8	—	—	—	—	—	—	—	—
Tuberculosis pulmon. laryngis et intest.	γ	—	—	—	9	—	—	—	10	—	—	—	11	—	—	—	—	—	—	—	—
Tuberculosis pulmon. u. anderer Organe	γ	—	—	30	—	—	—	—	—	—	—	—	13 14	—	—	—	—	—	—	—	—
Tuberculosis pulmon., pleur. et pericard.	γ	46	60? 62?	—	—	—	69?	12	—	—	—	—	— (13)	—	—	—	—	—	—	—	—
Tuberculosis pulmon., compliciert mit chirurg. Tuberc.	α	—	—	—	—	—	—	—	—	—	—	—	—	(47)	—	—	—	—	—	—	—
	β	—	64	—	—	—	—	—	—	—	—	—	—	—	—	—	—	—	—	—	—
	γ	—	— (60?)	— (30)	—	—	—	—	—	—	45?	—	— (13)	—	—	—	—	—	—	—	—
Chir. Tuberculosen	α	—	—	— (78)	—	—	—	—	—	—	—	—	—	— (47)	—	—	—	—	—	—	—
	β	75?	— (61)	—	—	—	—	—	—	—	—	—	—	—	—	—	—	—	—	—	—
	γ	—	— (60?)	— (30, 34)	— (1)	—	—	—	— (74)	—	— (45?)	—	— (43,2)	—	—	—	—	—	—	—	—
Myelitis compressiva	α	—	—	78	—	—	—	—	—	—	—	—	—	—	—	—	—	—	—	—	—
	β	—	—	77	—	—	—	—	—	—	—	—	—	—	—	—	—	—	—	—	—
	γ	—	—	34	1	—	—	—	—	—	—	—	2	—	—	—	—	—	—	—	—
Pleuritis		—	—	—	—	—	—	—	—	—	—	—	—	—	80	—	—	—	—	—	—
Tuberc. renum	γ	—	—	—	—	—	—	—	74	—	—	—	—	—	—	—	—	—	—	—	—
Chorditis vocalis hypertrophic. inferior		—	—	—	—	—	—	—	—	—	—	—	—	—	—	—	—	—	73	—	—

Zur Erklärung dieser Tabelle möge beigefügt werden, dass die Zahlen die No. der Krankengeschichten bedeuten, und dass die eingeklammerten Zahlen Fälle bedeuten, die schon in einer andern Rubrik mitgezählt worden und die nur der Vollständigkeit halber, um einen Überblick über sämmtliche Fälle gleicher Diagnose, am zweiten Ort wieder angeführt worden.

Betrachten wir nun zunächst das Resultat von Gruppe I, indem wir eine Zusammenstellung nach Gruppen a, b, c und α, β, γ vornehmen, so erhalten wir folgende Übersicht:

Tafel 22.

	Gruppe a	Gruppe b	Gruppe c
Geheilt: { geheilt	1=2,6% } =2=5,2%	— } =—=0%	— } =—=0%
geheilt ?	1=2,6% }	— }	— }
Gebessert: { gebessert	7=18,0% } =15=38,5 %	1=10% } 4=40%	1=5,2% } 2=10,4%
gebessert ?	8=20,5% }	3=30% }	1=5,2% }
Ungeheilt	19=48,7%	3=30%	8=42,1%
Gestorben	3=7,7%	3=30%	9=47,4%
Total . .	39	10	19

Wir sehen hieraus, dass hochfiebernde Fälle durchweg ein schlechtes Resultat ergaben, indem eigentlich nur 5,2 % eine wirkliche Besserung ergaben. Besser ist schon das Ergebnis bei leicht fiebernden, indem daselbst 10 % wirkliche Besserung und 40 % überhaupt mit verbessertem Zustand gefunden wurden, während die Mortalität geringer ist als in Gruppe c. Am günstigsten ist das Resultat in Gruppe a, indem daselbst ein Fall als ganz sicher, und einer als wahrscheinlich geheilt gelten kann. Immerhin beträgt auch hier die Zahl der Fälle, welche ungünstigen Verlauf nahmen, noch mehr als die Hälfte, nämlich 56,4 %; wahrlich kein glänzendes Resultat für ein als Specificum gerühmtes Mittel.

Verteilt auf die Gruppen α, β und γ stellt sich das Ergebnis folgendermassen dar:

Tafel 23.

		Gruppe α	Gruppe β	Gruppe γ
Geheilt:	geheilt	— = 0 %	—	1 = 2,6 %
	geheilt ?		1 = 5 % = 1 = 5 %	— — = 1 = 2,6 %
Gebessert:	gebessert	5 = 45,5 %	4 = 20 %	—
	gebessert ?	2 = 18,2 % = 7 = 63,7 %	5 = 25 % = 9 = 45 %	5 = 13,5 % = 5 = 13,5 %
Ungeheilt		4 = 36,3 %	10 = 50 %	16 = 43,4 %
Gestorben		— = 0 %	— = 0 %	15 = 40,5 %
Total . .		11	20	39

Auch bei dieser Gruppierung fallen die meisten Besserungen auf die Gruppe der leichten Fälle, alle Todesfälle auf die schweren. Doch erhält der Wert dieser Wahrnehmung einen empfindlichen Stoss dadurch, dass die beiden geheilten Fälle in Gruppe β und γ fallen. Wenn wir dazu noch beobachten, dass der in Gruppe β stehende Fall der lupus No. 75 ist, bei welchem nach Erfahrungen, die von anderer Seite publicirt worden, auch ein Recidiv zu erwarten ist, so bleibt ein einziger sicher geheilter Fall von sicherer Tuberculosis pulmonum bestehen, der zudem merkwürdiger Weise der Gruppe der schweren Fälle angehört. Und ist nun dieser eine geheilte Fall wirklich auf Rechnung des Tuberculins zu setzen? Wenn wir ihn (Fall 46) durchsehen, so handelte es sich nur um Symptome einer Caverne rechts im Oberlappen mit adhaesiver Pleuritis und Spitzentuberculose links. Die Cavernenerscheinungen verschwanden aber bereits vor den Injectionen fast vollständig, hingegen waren ähnliche im Mittellappen zu constatieren, die ebenfall verschwanden noch vor Beginn der Injectionen. Zur Zeit des Beginn derselben war neben Spitzendämpfungen nur noch an einer Stelle Bronchialatmen, daneben an zwei Stellen Crepitieren und hinten unten Dämpfung. Auch das Körpergewicht hatte schon um 4 ½ Kilo zugenommen. Während nach der 4. Injection Tuberkelbacillen nicht mehr gefunden wurden wurde durch dieselben links eine leichte Pleuritis sicca entfacht. Di Dämpfung rechts unten verschwand allmälig, ebenso das Crepitieren und Bronchialatmen und es blieb nur oben leichte Retraction und Dämpfung, eine Folge der Vernarbung der Cavernen. Das Körpergewicht nahm nicht mehr zu. Dieser Verlauf macht es mehr al wahrscheinlich, dass der Fall auch so geendet hätte ohne Tuberculinbehandlung, denn die Hauptbesserung hatte bereits vorher gefunden.

Wenden wir uns dem Resultate der Gruppe II zu, so haben wir da Heilungen 3 = 50 %, Besserungen 2 = 33 % und ungeheilt gebliebene Fälle 1 = 17 %. Die geheilten Fälle hatten alle auf 0,001 bis 0,002 reagiert, die Veränderungen an den Lungen waren aber in allen Fällen nicht deutliche. Von den zwei gebesserten Fällen reagierte Fall 50 mit scheinbar deutlichen Veränderungen nicht. Fall 80, eine Pleuritis, zeigte durch die Injection keine Veränderung, nachdem schon vorher Besserung eingetreten. Fall 26, die Stimmparalyse, die schon oben eine Deutung erhalten hat und als auf tuberculöser Grundlage beruhend angenommen wurde, wurde nicht gebessert.

Wir müssen bei dieser Gruppe jedenfalls constatieren, dass Fälle, die deutliche Veränderungen boten, nicht zu den geheilten gerechnet werden konnten, während anderseits bei Fällen, die schon an und für sich sehr undeutliche Verhältnisse zeigen, der Begriff der Heilung schwer zu fixieren ist.

Die Gruppe III stellt zu den theurapeutisch behandelten Fällen nur einen einzigen Fall. Derselbe war schon in dem Sinn merkwürdig, dass er ausgesprochene allgemeine und Localreaction darbot. Derselbe konnte in die Categorie gebessert gestellt werden. Doch bleibt auch natürlich hier nicht ausgeschlossen, dass die Besserung der anderweitigen Therapie zuzuschreiben ist. Übrigens zeigt auch wieder dieser Fall, dass das Tuberculin an und für sich vermöge seiner Zusammensetzung irritierend zu wirken vermag.

Wenden wir uns nun den einzelnen Factoren zu, die das Heilresultat zusammensetzen und studiren wir, unter diesen zuerst den Localbefund, so ergibt sich folgendes, wobei wir zunächst die Änderung des Befund an den Lungen reproducieren.

Der einzige hierher gehörige, geheilte Fall wurde bereits oben besprochen. Es stellt sich demnach die Heilung dar als die Bildung einer Narbe unter Aufhören der catarrhalischen Processe in deren Umgebung. Unter den als wirklich gebessert notierten Fällen haben wir folgende Veränderungen zu constatieren:

In Fall 39 tritt statt Schnurren Dämpfung und Knattern auf (aα).
« « 57 bleibt nur noch die Dämpfung. Überall Vesiculäratmen und kein Rasselgeräusch (aα).
« « 70 verschwinden links die Veränderungen und rechts die Dämpfung, dafür aber daselbst mehr Rasseln und rauhes

Vesiculäratmen, das Status daselbst im Allgemeinen verschlimmert (aα).

In Fall 37 verschwindet der Herd rechts, bleibt links gleich (aβ).

« « 43 wird die Dämpfung etwas deutlicher, nehmen aber die Rasselgeräusche ab (aα).

« « 44 ist narbige Retraction und Abnahme der Rasselgeräusche notiert (aβ).

« « 64 entwickelt sich links eine manifeste Spitzentuberculose, während rechts status idem bleibt (aβ).

« « 76 wird status idem notiert, nur zeigt eine Stelle Bronchialatmen, die vorher Vesiculäratmen aufwies und tritt in der l. Spitze feuchtes Rasseln statt Knattern auf (bβ).

« « 38 tritt stellenweise statt Vesiculäratmen bronchiales auf und wird das Rasseln spärlicher. Der Process schreitet etwas weiter (cα).

Zeigt sich nun bei diesen gebesserten Fällen mit Lungentuberculose nur in kaum der Hälfte der Fälle ein wirkliches Zurückgehen des Processes (nämlich in vier Fällen von neun), so tritt das noch auffälliger zu Tag bei den mit einem Fragezeichen als gebessert notierten Fällen. Wir finden daselbst:

Fall 40 zeigt etwas weniger Rasselgeräusche, dagegen als neu Auftreten von Tuberc. laryngis (aα).

» 56 zeigt beidseitig Auftreten von bronchialem statt Vesiculäratmen und Rasseln. Die Herde vergrössern sich (aα).

« 35 zeigt etwas Abnahme der Dämpfung und der Rasselgeräusche (aβ).

« 41 zeigt links status idem, rechts Fortschreiten des Processes. Auftreten kleinblasiger Rasselgeräusche (aβ).

« 65 zeigt eine Besserung rechts, links dagegen rasches Auftreten eines Herdes und rapide Verschlechterung daselbst (aβ).

« 66 zeigt rechts status idem, links ebenfalls Ausbreitung (aβ).

« 60 zeigt eine Ausdehnung der Dämpfung, die aber weniger intensiv wird; das pleuritische und pericardiale Reiben nimmt ab. Die Rasselgeräusche werden spärlicher (aγ).

« 62 zeigt Zunahme der Rasselgeräusche, während die Dämpfung von der Pleura gleich bleibt (aγ).

« 61 zeigt status idem (bβ).

Fall 63 zeigt in den alten Lungenherden status idem. Es entwickelt sich ein neuer im rechter Unterlappen (bγ).

« 69 notiert Intensiverwerden von Bronchialatmen und Dämpfung während die Pleuritis verschwindet. In der r. Spitze tritt Bronchialatmen auf (bγ).

« 45 notiert Gleichbleiben der Dämpfung und momentan weniger Rasselgeräusche.

Eine Besserung kann hier also nur in zwei von zwölf Fällen sicher constatiert werden. Natürlich gestalten sich die Verhältnisse bei den ungeheilten Fällen noch entsprechend schlechter. Wir haben:

Fall 16 zeigt status idem auf der r. Seite; links wird in der Spitze ein Herd manifest (aα).

In « 25 bleibt die Lungenaffection gleich, es entwickelt sich aber dazu eine Pleuritis (aα).

In « 18 bleibt die Spitzentuberculose unverändert, es entwickelt sich aber ein neuer Herd mit bronchialem Atmen in der Höhe der l. Brustwarze (aβ).

« 20 zeigt statt Bronchialatmen im alten Herd Auftreten von amphorischem Atmen, und in der rechten Spitze Auftreten von Rasselgeräuschen (aβ).

In « 52 geht das Bronchialatmen zurück. Es entwickeln sich dafür aber zwei neue Herde (aβ).

« 53 zeigt wie Fall 25 bei gleichbleibender Lungenaffection Auftreten von Pleuritis (aβ).

« 19 zeigt links im Allgemeinen status idem, rechts ein erster neuer Herd unten, überall mehr Rasselgeräusche (aγ).

In « 21 wurden die Rasselgeräusche überall, besonders in der l. Spitze häufiger und treten an neuen Stellen auf (aγ).

« 22 weist status idem in Haemoptoe auf (aγ),

In « 23 wird die Dämpfung intensiver und es entwickelt sich Larynxtuberculose (aγ).

« 27 notiert Auftreten von Pleuritis und Haemoptoe sonst status idem (aβ).

« 54 weist Rasseln auf, das früher fehlte (aβ).

In « 31 werden die Rasselgeräusche zahlreicher und nimmt die Zahl der Bacillen zu (aγ).

In « 67 wird die Dämpfung intensiver und ausgebreiteter und tritt daselbst Bronchialatmen an die Stelle von vesic. Die Rasselgeräusche nehmen ab (aγ).

Fall 68 zeigt rechts unten mehr Rasselgeräusche und Knattern, während in der l. Spitze ein Herd manifest wird (aγ).

In « 30 verbreiten sich die Rasselgeräusche und das Knattern über die ganze Lunge, der Auswurf wird putrid (aγ).

« 17 notiert status idem (bβ).

Ebenso verhält sich Fall 32 (bγ).

Dasselbe gilt von Fall 55 (bγ).

Fall 12 notiert Steigen des pleuritischen Exudates und Herstellung einer Communication von Lungen und Pleura nach Ausbleiben deutlicher Reactionen (bγ).

Fall 58 notiert am Schluss Bronchialatmen wo früher vesiculäres. Ausdehnung des Processes rechts und ziemlich viel Rasseln (cα).

In Fall 36 entwickeln sich Cavernen, wo früher Vesiculär- und Bronchialatmen war (so rechte Spitze). Dazu Entwicklung von Tuberculosis laryngis und immens viele Tuberkelbacillen (cβ).

Fall 59 berichtet bei status idem über Auftreten von Oedemen (cγ),

Fall 71 weist status idem auf (cγ).

Dasselbe notiert Fall 72, in welchem sich aber Tub. Laryngis entwickelt (cγ).

Fall 33 zeigt status idem (cγ).

Ebenso verhällt sich Fall 51 (cγ).

Fall 28 notiert eine Vermehrung von Rasselgeräuschen und neues Auftreten von Bronchialatmen (cβ).

Wir sehen also, dass von dieser Categorie kein einziger Fall mehr ein Zurückgehen der localen Erscheinungen darbietet, sondern dass nur sechs Fälle ein weiteres Fortschreiten nicht nachweisen lassen, während die 22 andern eine wirkliche Verschlimmerung erfahren haben.

Die mit exitus letalis verzeichneten Fälle zeigen folgendes Verhalten:

In Fall 4 ist local keine Anderung, rascher collaps (aγ).

Fall 9 weist rasches Manifestwerden von Herden beiderseits auf, die rasch zunehmen; an mehreren Stellen tritt statt Vesiculäratmen Bronchialatmen mit vielen Rasselgeräuschen auf, sowie Tuberculose der Bronchialdrüsen (aγ).

Fall 10 zeigt keine Änderung des Localstatus ausser Schmerzen auf der r. Seite (bγ).

Fall 3 notiert status idem (cγ).

In Fall 5 nehmen Dämpfung, Bronchialatmen und Rasselgeräusche zu (cγ).

Fall 6 notiert status idem (cγ).

In Fall 7 tritt in einem Herd links hinten unten mehr Rasseln und Bronchialatmen statt vesiculärem auf. Die übrigen Herde bleiben unverändert (cγ).

Fall 8 notiert status idem (cγ).

Fall 11 notiert an den Lungen status idem (cγ).

Dasselbe zeigen Fall 13 und 14 (cγ).

Wir haben also hier eine grosse Reihe von Fällen, die status idem aufweisen, nämlich sieben von elf. Dasselbe ist aber leicht erklärlich, wenn wir bedenken, dass bei den meisten dieser Fälle der exitus letalis so rasch wegen des schon sehr schlechten Allgemeinbefindens eintrat, dass die Veränderungen an den Lungen nicht mehr gross sein konnten.

Verlassen wir hiemit das Gebiet der Tuberculosis pulmonum, nachdem wir constatirt, dass von im ganzen 60 Fällen nur sechs, also gerade 10% eine wirkliche Besserung erreicht, — ein Resultat, das auch früher ohne Tuberculin und in geeigneten Klimas vielfach übertroffen wurde — und wenden wir uns der Tuberculosis laryngis zu.

Total geheilte Fälle figurieren hier nicht. Unter den gebesserten wird folgendes verzeichnet:

In Fall 43 nimmt die Larynxaffection stark zu, die Geschwüre reinigen sich dann und es beginnt stellenweise Vernarbung (aα).

In Fall 44 vernarben die Larynxgeschwüre (aβ).

Fall 65 notiert starke Verschlechterung der Larynxaffection (aβ)

In Fall 66 ist status idem notiert (aβ).

Fall 63 notiert status idem (bγ).

Wir sehen also, dass bei den gebesserten Fällen 1 Mal entschiedene Besserung, 2 Mal status idem, nur 1 Mal Verschlimmerung notiert ist. Zu bemerken ist die Tendenz zur Reinigung und Vernarbung in vielen Fällen. Durchsehen wir nun die Fälle der Categorie «ungeheilt», so haben wir daselbst:

In Fall 27 status idem (aβ). In Fall 54 Verschlechterung des laryngialen status (aβ). In Fall 31 stärkere Schwellung am larynx (aγ). In Fall 67 status idem (aγ). In Fall 30 status idem (aγ). In Fall 32 dito (bβ). In Fall 55 starke Verschlechterung an der Epiglottis (bγ). In Fall 33 status idem (cγ). In Fall 81 Heilung (die Tub. lar. von Anfang an gering) (cγ).

Wir haben also in dieser Categorie die interessante Erscheinung einer Heilung der Larynxtuberculose, während die Tuberculose ander-

weitig Fortschritte machte. 5 mal ist status idem und nur 3 mal eine wirkliche Verschlechterung notiert.

Die mit Tod abgegangenen Fälle weisen folgendes Verhalten auf:

Fall 9 und 10 weisen status idem auf (aγ und bγ). In Fall 11 wird Rötung, Reinigung und frische Granulation, aber keine Verkleinerung notiert.

Zusammengezogen ergibt sich für Larynxtuberculose von 17 Fällen 1 Heilung, 1 wirkliche Besserung, 2 unbestimmte Fälle, 9 stillstehende Fälle und 4 mal entschieden Verschlimmerung. Das Resultat ist also ein etwas besseres, als das der Lungentuberculose.

Bei der Intestinaltuberculose lässt sich der Localbefund nur schwer verfolgen. Ueber das Verhalten des Stuhlganges soll nachher extra berichtet werden.

Die Affectionen der serösen Häute zeigen folgendes Verhalten: In Fall 60, 69 ist eine Besserung zu constatieren. Fall 13 und 62 zeigen status idem. Fall 12 zeigt entschiedene Verschlimmerung. Das Verhalten der serösen Häute erschiene demnach nicht sehr ungünstig, man muss aber bei der Beurteilung noch die Fälle von Lungentuberculose dazuziehen, bei denen während der Injectionsbehandlung plötzlich Pleuritis auftrat. Es sind dies 3 Fälle, so dass auch hier die Besserungen in Minderzahl bleiben.

Die chirurgischen Tuberculosen weisen folgendes Resultat auf:

Bei dem Lupus Fall 75 verschwanden die Knötchen. Die Rötung nahm zunächst zu, dann ab. Die Borken fallen ab. Nachdem zunächst lebhafte Secretion stattfand, verschwand dieselbe fast vollständig. Der Lupus war zur Zeit der Entlassung noch mit Schuppen bedeckt. Bei Lupus in Fall 34, der local reagirte, zeigt sich keine Aenderung, ausser Rötung.

Von den beiden Fällen von Knochentuberculose mit Fisteln zeigen Fall 13 status idem und Fall 30 noch Zunahme der Schwellung und Secretion der Fisteln.

Die beiden Fälle von Otitis, Fall 45 und 60, änderten sich nicht.

Fall 64, bei dem sich während der Injectionsbehandlung eine tuberculose Tendovaginitis entwickelt hatte, heilte dieselbe erst nach Ausschabung.

Der Fall von Nierentuberculose zeigte keine Tendenz zur Heilung, die begleitende Hodentuberculose zeigte ebenfalls status idem.

Zeigt also auch diese Serie von Fällen, mit Ausnahme des Lupus, kein günstiges Resultat, so zeigt die folgende Categorie, nämlich die Compressions-myelitiden geradezu deutlich, wie durch das Tuberculin eine Verschlechterung mit Sicherheit herbeigeführt wurde. Während Fall 2 rasch exitus machte und in Fall 34 die Lähmungserscheinungen nicht stark änderten, wurde in Fall 77 aus Paresen vollständige Paralysen, in Fall 1 entwickelten sich sensible Lähmungen, und Fall 78, der schon fast geheilt war, zeigte bei seinen 2 Injectionen eine solche Verschlechterung der fast geheilten Lähmungen, dass man sofort mit der Behandlung aussetzte und längere Zeit vergieng, bis Pat. wieder den status quo erreicht hatte.

Es bleibt uns nun noch zur Vervollständigung dieses Abschnittes das Studium der Sectionsbefunde. Dasselbe ergibt:

In Fall 1 sind die käsigen Granulationen mit viel Eiter durchsetzt. Es wird eine frische käsige Pneumonie des Unterlappens und frische Milzschwellung constatirt.

In Fall 2 sind die käsigen Massen im Rückenmarkskanal äusserst und auffallend zerfliesslich. Das daselbst gefundene Darmgeschwür hat vollkommen glatte Ränder und ist in Heilung begriffen.

Fall 3 notiert gelatinöse Hepatisation zwischen den Käseknoten; ein Teil der letztern partiell sequestriert. Frischer Milztumor. Im Dünndarm verkäste in Geschwüre übergehende Follikel.

In Fall 4 zeigen die alten Cavernen geglättete Wände, mehrere Nachschübe mittleren Alters, die jedenfalls schon vor den Injectionen entstanden, dazu eine frische Tuberculose der Tracheobronchialdrüsen, die stark geschwellt, gerötet und succulent sind.

Fall 5 mit 3 Injectionen zeigt sehr frische tuberculöse Pneumonien neben alten Cavernen und ganz frische Pleuritis, dazu beginnende eitrige Tuberculose der Hals- und Bronchialdrüsen.

Fall 6 (10 Inject.) zeigt nicht gerötete Cavernenwand, frische käsige Pneumonie und verkäste Lymphtuberkel im Darm.

In Fall 7 fehlt das Sectionsprotocoll.

In Fall 8 sind die käsigen Herde weisslich und weicher als gewöhnlich; lingula gelatinös hepatisiert die meisten käsigen Herde in Erweichung begriffen. Die Kehlkopfgeschwüre sind gereinigt, ebenso die Darmgeschwüre, die scharfrandig sind.

In Fall 9 zeigten die Lungen nichts Abweichendes. Die Larynxgeschwüre sind nicht gereinigt, die Umgebung gerötet; dagegen sind die Darmgeschwüre rein, darunter aber frische Serosa-Knötchen.

Fall 10 (3 Inject.) zeigt verschieden alte tuberculöse Nachschübe in der Lunge, ohne Besonderheiten. Larynxgeschwüre ziemlich gereinigt, ebenso Darmgeschwüre. Die erhaltenen Partien der plâques sind auffallend gerötet und geschwellt.

Fall 11 zeigt Perforation eines Darmgeschwürs. Ausgedehnte Phtise und Miliartuberculose. Die Kehlkopfgeschwüre sind gereinigt. Die Darmgeschwüre haben meist geröteten Grund, dazwischen verkäste Follikel.

Fall 12 zeigt nichts von dem gewöhnlichen Bild einer Tuberculose Abweichendes.

In Fall 13 bietet die Tuberculose alle verschiedenen Bilder, harte Käseknoten bis zu vereiterten Cavernen, gereinigte und nicht gereinigte Geschwüre, frische, tuberculöse Pneumonien und frische Pleuritis und Pericarditis, alte und frische Drüsentuberculose. Frische Milztuberkel (?). Floride Knochentuberculose.

In Fall 14 sind verschiedene frische Herde in den Lungen mit fibr. Pleuritis notiert. Die Innenfläche der Cavernen zeigt stellenweise auffallenden Gefässreichtum. Die Pia ist äusserst durchfeuchtet. Darmgeschwüre nicht gereinigt. Frische Bronchialdrüsentuberculose.

Fall 74 notiert gereinigte, zum Teil vernarbte Darmgeschwüre, sonst nichts Besonderes.

Wir lernen aus diesen Sektionsberichten viererlei.

In 5 von 15 Fällen wird von einer auffallenden Durchtränkung des Gewebes, was in einigen Fällen zu eitrigem Zerfall der Käsemassen geführt, berichtet. Es scheint also local, entsprechend den Beobachtungen von Lupus und Larynx doch zu einer Steigerung der Entzündungserscheinungen in einem Teil der Fälle zu kommen.

Die meisten Fälle von Geschwürbildung in Larynx in Darm berichten von Reinigung, was begreiflich erscheint, wenn die Käsemassen erweichen. Doch sind in 4 Fällen auch nicht gereinigte Stellen beobachtet.

Drittens sehen wir, dass meist in der Umgebung der gereinigten Darmgeschwüre frische Miliartuberkel auftauchen, welche den Process weiter verbreiten, so dass er auf die Serosa übergreift und einmal zu Darmruptur geführt hat.

Viertens sehen wir auffallend häufig frische tuberculöse Schübe in den den afficirten Organen zunächst gelegenen Lymphdrüsen, sowie Dissemination des Processes in den Lungen selbst, wie sich dies schon bei der Schilderung des Localbefundes oben gezeigt. Eine solche Dissemination weisen 7 von 15 Fällen auf. Es ist dies eine sehr hohe Zahl, so dass wir recht wohl auf die Vermutung gelenkt werden mussten, es möchte das Tuberculin die Gefahr der Dissemination erhöhen.

Wenden wir uns nun an dieser Stelle dem Verhalten der Intestinaltuberculosen zu, so haben wir den controlierbaren Localbefund schon in den Sectionsberichten studiert und es bleibt uns noch übrig, über das Verhalten der Folgeerscheinung, des Durchfalls, zu referieren. Eine Besserung desselben wurde in *keinem* Falle durch das Tuberculin erzeugt, dieselbe trat jeweils erst ein nach Aussetzen, wenn längere Zeit Bismuth mit Opium verabreicht wurde. Das Resultat wird aber um so bedenklicher, wenn wir sehen, dass von 7 vorher sicher diagnosticierten Fällen von Intestinaltuberculose 2 eine Verschlimmerung in den Durchfällen (No. 10 und 11) und einer eine Darmblutung (No. 68) aufweist. Ausserdem ist in Fall 11 Perforation eines Darmgeschwürs eingetreten.

Durchfälle sind während der Injectionsbehandlung noch in 3 andern Fallen (33, 37, 53) aufgetreten, bei denen man vorher keinen Grund hatte, eine Intestinaltuberculose zu denken.

Ueber das Verhalten des Symptoms lässt sich nichts anderes sagen, als bereits unter dem Abschnitt Localreaction gesagt ist. Während freilich einzelne Fälle (siehe Beispiele in den Adnexen) gegen den Schluss eine Verminderung der gesammten Auswurfmenge zeigen, ist bei den meisten Fällen nichts Derartiges zu bemerken, ebenso ist von einem nennenswerten Verschwinden der Bacillen, mit Ausnahme von Fall 46, der geheilt ist, nirgends die Rede. Ueber die einmal beobachtete Veränderung im Aussehen der Bacillen wurde schon oben berichtet.

Ebenso verschieden und nicht gesetzmässig ist auch das Verhalten der Körpertemperatur. Während in den meisten Fällen ein Einfluss nicht zu constatieren ist und sich eine nennenswerte Aenderung überhaupt nicht bemerkbar macht (s. z. B. Adnexe No. 26, 14, 49, 47, 29, 37, 16, 31, 41) so zeigen eine Anzahl Fälle deutlich, dass seit Beginn der Injectionen das Fieber stark hectisch geworden. Es sind

dies z. B. Fall 13, 17, 34, 7, 22, 28, 18, deren Adnexe im Anhang zu sehen sind.

Es bleibt uns noch übrig, über das Verhalten des Körpergewichtes zu referieren. Es wurde anfänglich dem Tuberculin hauptsächlich die Eigenschaft zugesprochen, auf das Körpergewicht günstig einzuwirken. Unsere diesbezüglichen Erfahrungen ergeben in tabellarischer Uebersicht, wenn wir nur die Veränderung des Körpergewichts in's Auge fassen, vom Moment des Beginns der Injectionen bis zum völligen Aussetzen derselben, folgendes:

Tafel 24.

<table>
<tr><th>Das Körpergewicht</th><th colspan="2">nahm zu</th><th colspan="2">nahm ab</th><th>blieb gleich</th></tr>
<tr><td>bei sofort behandelten Fällen</td><td colspan="2">17 (Nr. 21, 41, 48, 51, 57, 59, 61, 66, 67, 69, 70, 71, 72, 73, 76, 78, 80)</td><td colspan="2">18 (Nr. 4, 10, 11, 14, 17, 18, 27, 32, 33, 49, 55, 58, 60, 61, 68, 74, 75, 28.)</td><td rowspan="4">16 (Nr. 6, 7, 23, 25 26, 35, 39 40, 43, 44, 50 52, 53, 56, 63 65.)</td></tr>
<tr><td rowspan="3">bei Fällen, deren Körpergewicht vorher zugenommen</td><td>rascher</td><td>—</td><td rowspan="3">4 (Nr. 13, 20, 36, 62)</td><td rowspan="3"></td></tr>
<tr><td>gleich</td><td>2 (Nr. 37, 38)</td></tr>
<tr><td>langsamer</td><td>3 (Nr. 46, 47, 54)</td></tr>
<tr><td rowspan="3">bei Fällen, deren Körpergewicht vorher abgenommen.</td><td colspan="2" rowspan="3">3 (Nr. 19, 22, 31)</td><td>rascher</td><td>4 (Nr. 5, 8, 12, 45)</td></tr>
<tr><td>gleich</td><td>—</td></tr>
<tr><td>langsamer</td><td>2 (Nr. 1, 16)</td></tr>
</table>

Wir haben also nur 25 Zunahmen gegen 16 Fälle von Gleichbleiben und 28 Abnahmen zu verzeichnen.

Eine Anzahl Paradigmata lieferten die Adnexe. So zeigen die Curven von Krankengeschichten No. 19, 21, 31, 41 eine langsame Zunahme des Körpergewichtes mehr oder weniger stetig. Adnex zu No. 56 zeigt einen Fall, wo die Injectionen ohne Einfluss auf das Körpergewicht geblieben.

Interessant ist dagegen das Bild der Adnexe zu No. 13, 16, 18, 28, 45. Es sind dies alles Fälle, bei denen das Körpergewicht abgenommen. Während dies nun bei Fall 18 in ganz allmäliger Weise geschieht, zeigt Fall 45 einen rapiden Absturz des Körpergewichts von Beginn der Injectionen ab. Derselbe rapide Absturz findet sich auch bei den andern drei Fällen, wobei in Fall 13 sofort wieder ein kleines Steigen erfolgt wie die Injectionen seltener gemacht werden, um wieder in einen Absturz überzugehen bei häufiger Anwendung derselben. Noch deutlicher zeigt sich dieses Wiederansteigen in Fall 28. Auch Fall

16 zeigt ein Wiederansteigen, sobald längere Zeit die Dosis nicht gesteigert wurde. Ob nun dieses Verhalten auf Rechnung des Fiebers oder der in Fall 13 und 28 vorhandenen Darmtuberculose zu setzen ist, bleibt für die Schlussfolgerung ziemlich gleichgültig. Aus der obigen Tabelle geht mit Sicherheit hervor, dass dem Tuberculin keine Körpergewichts steigernde Eigenschaft beigelegt werden kann, da erfahrungsgemäss ungefähr dasselbe Resultat auch bei rein diätetischer Behandlung der Tuberculose erhalten wird.

Wir können den Bericht über das therapeutische Resultat nicht verlassen, ohne noch einen kleinen Abschnitt der Frage zu widmen, ob die, wenn auch minimalen, Besserungsresultate nun doch unter einer reinen Tuberculinbehandlung zu Stande gekommen sei, und ob also demnach das Mittel doch im Stande sei, in einer, wenn auch geringfügigen Zahl von Fällen eine Besserung hervorzurufen. Da müssen wir dann zunächst anführen, dass eine kräftige diätetische Behandlung allen Patienten zu Teil wurde, dass 15 Fälle ferrum lacticum mit Arsen, ca. acht Fälle Decoctum Chinae, ca zehn ol. jecoris aselli, zwei pill. Blaud., ca. 20 Fälle von Lungentuberculose Benzosol, mehrere Kephir etc. erhielten, wobei der Anteil am therapeutischen Erfolg für diese Mittel keineswegs unterschätzt werden darf, so dass wir die Frage wohl offen lassen müssen, ob nicht das therapeutische Resultat mehr diesen Mitteln als dem Tuberculin zuzuschreiben sei.

Wir kommen auf Grund unserer gesammten Ausführungen zu folgenden Schlusssätzen:

1. Der therapeutische Wert des Tuberculin ist ein äusserst fragwürdiger und nicht erwiesener. Schwere Fälle von Tuberculose zeigen auch unter der Tuberculinbehandlung selten eine Besserung. Eine sichere Heilung eines leichten Falles von Tuberculose wurde nicht constatiert. Die einzige Heilung betrifft einen schweren Fall.

2. Die Tuberculinbehandlung setzt den Kranken einer Reihe übler Zufälle aus. Zu erwähnen sind hauptsächlich das Auftreten frischer Herde, das Auftreten von Pleuritis, Haemoptoe, profuse Diarrhoe, Darmblutung und Darmruptur, sowie rapide Lähmungserscheinungen bei Compressions-myelitiden.

3. Die Anwendung des Tuberculins ist in einer Reihe von Fällen absolut contraindiciert. Hieher gehören vor allem sämmtliche Compres-

sions-myelitiden und Nephritiden; dann die Intestinaltuberculosen, die Nierentuberculosen, schweren Larynx- und Lungentuberculosen.

4. Die Tuberculinbehandlung darf nur probeweise angewandt werden bei leichter Lungentuberculose, isolierter Larynxtuberculose, oberflächlicher Knochentuberculose und Lupus. Ein Erfolg ist in keinem Falle mit Wahrscheinlichkeit anzunehmen.

5. Die Tuberculinbehandlung ist sofort für immer aufzugeben bei mangelnder Heilungstendenz, beim anhaltenden Sinken des Körpergewichts, bei Auftreten irgend einer der unter 2 erwähnten üblen Zufälle.

6. Der diagnostische Wert des Tuberculin ist kein absolut sicherer.

7. Bei Kindern ist die Dosis des Tuberculins, auf welche nicht tuberculöse reagieren, so gering, dass eine Unterscheidung zwischen Tuberculosen und Nichttuberculosen sich nicht durchführen lässt.

8. Der diagnostische Wert des Mittels für Erwachsene wird dadurch getrübt, dass es unter den sicher Tuberculösen ziemlich viel Ausnahmefälle gibt, die erst auf hohe Dosen reagieren, während anderseits auch nicht Tuberculöse eine Idionyskrasie gegen das Mittel derart besitzen, dass sie auf ganz geringe Dosen reagieren.

9. Der diagnostische Wert steht weit unter dem Werte des Nachweises von Bacillen und wird letzteres diagnostisches Hülfsmittel nie verdrängen. Der Schluss, den die bisherigen Untersuchungsmethoden erlauben, ist diagnostisch wertvoller als die Tuberculinreaction.

10. Das Tuberculin scheint durch Einbringung von Endprodukten des Stoffwechsels der Tuberkelbacillen in den Kreislauf eine Störung des Allgemeinbefindens zu verursachen, derart, dass bei einer gewissen Menge bis zu vollzogener Ausscheidung das Bild einer kurzen Infectionskrankheit (Allgemeinreaction) entsteht. Local wird durch genügende Vermehrung der Endprodukte eine Steigerung der Entzündung verursacht, welche zu einem raschern Ablauf der Krankheit, bei dem mangelnden Ausscheidungsvermögen des Organismus aber gleichzeitig auch zu einer ebenso raschen Ausbreitung führt.

11. Das von verschiedenen Culturen gewonnene Koch'sche Tuberculin zeigt nicht genau dieselbe Beschaffenheit.

12. Das Tuberculinum depuratum scheint sich von dem ursprünglichen Tuberculin in seiner Wirkungsweise nicht wesentlich zu unterscheiden.

Anhang.

No.	Fall und Beruf	Diagnose	Zahl der Injectionen	Gesammtmenge des injic. Tubercul.	Erstmalige Reaction auf wie viel Tuberculin	Reagirt nach 5 Injectionen auf wie viel Tuberculin	Eintritt der Reaction nach wie viel Stunden	Dauer der Reaction
1.	Frau N. N., Wärterin, 59 Jahre alt. 91. 5. 1891. 10. X. 90—27. II. 91.	Tuberculosis vertebr. dorsal. IX et X. Myelitis compressiva.	3	0,004	1,000 fiebert bei den beiden folg. Inject. von 0,002, aber ohne weitere Symptome.	—	Nach 5 Std. beginnt Temp.steig.	Fiebertemperatur während 48 Std., das 2. mal 18 Std., das 3. mal 36 Std.
2.	Jfr. N. N., Schenkmädchen, 18 jährig. 87. 12. 1891. 13. I. 91—15. III. 91.	Tuberculosis vertebr. dorsal. I—V. Myelitis compressiva.	6	0,026	0,003	Reaction auf 0,005 nicht mehr deutlich wegen contin. besteh. Fieber.	Nach 3 Std.	Höheres Fieber während 31 Std. bei der 1. Reaction.
3.	N. N., Schiffsmann, 34 j. Abs. 4. 1891. 6. I. 91—16. I. 91.	Tuberculosis pulmon. cavernosa.	2	0,002	Reagirt auf 0.001 nur (sehr undeutlich) mit Steigen der Pulszahl.	—	—	—
4.	N. N., Bäcker, 28 J. alt. 113. 9. 1891. 23. II. 91—10. III. 91.	Tuberculosis pulmon. duplex cavernosa.	Injectionen in Davos		?	?	?	?
5.	N. N., Küfer, 31-jährig. Abs. 11. 1891. 10. XII. 90—14. I. 91.	Tuberculosis pulmon. cavernosa.	4	0,006	Reaction nicht zu erkennen.	—	—	?
6.	Frau N. N., Hausfrau, 36 jährig. 113. 4. 1891. 18. XII. 90—13. I. 91.	Tuberculosis pulmon. cavernosa gravis.	10	0,049	0,001 und 0,002 ohne Reaction. 0,003 nur vermehrter Husten, keine deutliche Reaction.	0,005 keine deutl. Reaction.	—	—
7.	N. N., Apotheker, 31 jährig. 115. 7. 1891. 23. I. 91—17. II. 91.	Tuberculosis pulmon. imprim. sinistr. Tuberculosis intestinalis.	7	0,007 (7×0,001)	Reagirt auf 0,001 nicht, ausser mit Appetitmangel.	—	—	—
8.	Frau N. N., Seidenwinderin, 28 J. alt. 95. 2. 1891. 26. IX. 90—11. II. 91.	Tuberculosis pulmonum. Tuberculosis intest. Peritonitische Attaquen.	10	0,030	0,001	Reaction nicht mehr deutlich.	Nach 3 Std. Temp.-Erhöhung.	Temp. über dem Mitteldes vorigen Tages während 19 Std.

Reactions-erscheinungen	Höchste Temperatur während d. Reaction	Höchste Temperatur der Zwischenzeit	Localreaction. Verhalten der T. B.	Begleit-erscheinungen	Therapeutisches Resultat				Sonstige Behandlung
					Geheilt	Gebessert	Ungeheilt	Gestorben	
Subj. Schlechtbefinden. Puls bis144. Schmerzen in der linken Hüfte.	39,5, 9 Std. nach der Inject.	37°,8, nur an 3 Tagen, an 45 Tagen 37°,5 nicht übersteigend. Mittlere Pulszahl 100.	Keine Schmerzhaftigkeit d. Wirbelsäule.	—			Lähmung dauert fort. Sensibil. wird gestört. Decubitus, Eintritt von Parese der Blase und Mastdarm.	†	Decoct. Chinae. Infus. Valer
Herpes, Blasen an den Fusssohlen. Gestörter Schlaf. Cyanose der Arme.	40°,3, 8½ Std. nach der Inject. Puls 140. Temp.-Diff. gegen vorherg. Tag: 2°,0.	39°,7. 38°,5 an 7 Tagen, unter 37°,5 an 22 Tagen. Pulsmittel 92.	Vermehrte Schmerzhaftigkeit in dem oberst. Brustwirbel.	—			Lähmung u. Incont. vesicae et alvi dauert fort. Decubitus wird grösser. Paraesthesien im l. Arm. Kräfteabnahme.	†	Pill. Blaud. Chapman ac. salicyl. sol. kal. jod.
Steigen der Pulszahl auf 132. Nachts grosse Unruhe.	39°,5	Fieb. dauernd ausser Phenacetinzeit bis 39°,7. Puls im Mittel 108.	Fehlt.	—			Zunehmen des Collaps.	†	Benzosol. Phenacetin
Fieber, Abgeschlagenheit.	?	Soll vorher fieberfrei gewesen sein.	?	—			Der vordem fieberfreie Zustand wurde zu einem dauernd fieberhaften.	†	Myrtol. Benzosol. Atropin.
?	40°,4, Puls 144. Temper.-Steig. undeutlich (fehlt Antifebr.-Wirkung).	Fiebert continuirlich ausser Antifebrin bis 40°,3. Puls im Mittel 124.	Fehlt. Menge des Auswurf geringer.	—			Abnahme des Körpergewichts. Thromb. ven. crur. dupl. Collaps.	†	Infus rad. Ipec. Eiergrog. Antifebrin.
Vermehrter Hustenreiz. Auswurf gegen gewöhnliche Tage kaum vermehrt. Vermehrte Mattigkeit.	39°,6. Puls 144.	Fieb. hectisch bis 40°,0. Puls im Mittel 120.	Fehlt. T.-B. nach Zahl und Form nach den Inject. ohne Veränderung.	Schmerz an der Injectionsstelle.			Zunahme d. Schweisse. Mehr Auswurf, münzenförmig. Thromb. mar. crus. dextr. Collaps. Körpergewicht steigt.	†	Benzosol. Kephir. Eiergrog. Campher.
Appetitmangel. —	39°,0. Puls 108, Morgens 112. 3 Std. post. inject.	Fieb. hectisch bis 39°,3. Temp. exacerbiert jeweils morgens.	Fehlt. T.-B. nach wie vor sehr reichlich.	Schmerzen an der Injectionsstelle.			Körpergewicht ohne Veränd. Zunehmende Athemnot. Langsamer Collaps.	†	Arsen Campher subcutan.
Temp.-Erhöh. gegen den vorh. u. folg. Tag um 1°,7, bei spätern Inject. Temp.-Erniedrigung.	39°,7. Puls 144.	Fiebert vorher schon bis 39°,2, einmal bis 40°,0 (Puls im Mittel 124).	Schmerzen im l. Schulterblatt in der Tiefe. Tub.-B. ohne Veränderung.	—			Körpergewichtsabnahme. Schmerzen in abdomine. Durchfälle trotz opium. Collaps.	†	Decoct. Chinae. Codein 0,01 3 × t. Bism. c. op.

No.	Fall und Beruf	Diagnose	Zahl der Injectionen	Gesammtmenge des injic. Tubercul.	Erstmalige Reaction auf wie viel Tuberculin	Reagirt nach 5 Injectionen auf wie viel Tuberculin	Eintritt der Reaction nach wie viel Stunden	Dauer der Reaction
9.	N. N., Schreiner, 63 J. alt. 88. 18. 1891. 16. I. 91—4. III. 91.	Tuberculosis pulmon. Tuberculosis laryngis et intest.	5	0,029	Reagirt erst auf 0,010 bei der 4. Inject.	—	Temperat.-steig. nach 9 Std.	Fieberhafte Temp. während 4 Std.
10.	Jfr. N. N., Weberin, 22 j. Abs. 15. 1891. 21. I. 91—3. II. 91.	Tuberculosis pulmon. dupl. cavernosa. Tuberculosis laryngis. Enteritis tuberculosa.	3	0,005	0,001	—	?	?
11.	N. N., Bildhauer, 40 j. Abs. 21. 1891 6. I. 91—1. III. 91.	Tuberculosis pulmonum laryngis et intest.	14	0,084	0,002 reag. nicht auf 0,001.	0,005	Undeut. wegen besteh. Fieber.	dito.
12.	N. N., Maurer, 50 j. 96. 10. 1891. 7. I. 91—23. II. 91.	Pleuritis tuberculosa sinistra.	5	0,012	0,001	0,005	Undeut. wegen besteh. Fieber.	dito.
13.	Frau N. N., Hausfrau, 23 j. 105. 2. 1891. 2. IX. 90—18. I. 91.	Tuberculosis pulmon. cavern. permagn. imprim. sin., Pleuritis et Pericarditis adhaes. Tuberculosis lar. et intest. caries calcan. sinistr.	16	0,1259	Ausser Pulsbeschleunigung deutliche Reaction erst auf 0,004.	0,004	Beginn des Fiebers nach 9 Std.	ca. 15 Std.
14.	N. N., Färber, 33 j. Abs. 188. 1890. 14. XI. 90—8. XII. 90.	Tuberculosis pulmon. dupl. Meningitis tub. cerebrospin. Tuberculosis laryng., hepat., lien., ren., intest., perit.	11	0,042	Reagirt erst bei der 5. Inj. auf 0,004, nicht auf 0,001, 2, 3.	0,004 reagirt nach 5 weitern Inject. nicht mehr auf 0,005.	Undeut. wegen besteh. Fieber.	dito.
15.	N. N., Seiler, 67 j Abs. 189. 1890 19. XI. 90—9. XII. 90.	Tuberculosis pulmon. Pneumonia inf. dupl. induratoria. Arteriosclerot. Schrumpfniere.	1 Probeinj.	0,002	0,002	—	7 Std. nach d. Injection.	16 Std.
16	N. N., Sattler, 23 J. alt. Abs. 6. 1891. 30. XI. 90—10. III. 91.	Tuberculosis pulmonis dextri. Ruminatio.	40	2,441	0,002 reagirt nicht auf 0,001	0,005 Temp.-Erhöh. nicht mehr deutl., aber Pulsfrequ. u. subject. Sympt.	6 Std. nach der Inject.	16 Std.

Reactionserscheinungen	Höchste Temperatur während d. Reaction	Höchste Temperatur der Zwischenzeit	Localreaction. Verhalten der T. B.	Begleiterscheinungen	Therapeutisches Resultat: Geheilt	Gebessert	Ungeheilt	Gestorben	Sonstige Behandlung
Puls nicht erhöht. Temp.-erhöh. Keine subject. Sympt.	38°,5. Puls 88.	Sonst immer fieberfrei.	Fehlt. T.-B. anfängl. nicht, später in spärlicher Zahl nachweisbar.	—				† Lungentub. macht Fortschritte. Während Lungentub. vordem physikal. nicht nachweisbar, entwickelt sich B.-A. u. Kn-rasseln. Dyspnoe. Collaps.	Infus Ipec. Campher. Benzoe.
Steigerung d. schon besteh. Fiebers. Erhöh. d. Pulszahl subjectiv nichts.	39°,1. Puls 132.	Höchste Temp vordem 38°,5, Puls im Mittel 108.	Fehlt.	Auch an den zwischen den Injectionstagen lieg. Tagen stärkere Temp.-Steig. als vordem.				† Plötzliche Leibschmerzen. Durchfälle. Collaps. Schmerzen auf d. r. Brust. Körpergewicht abnehmend.	Bism. salicyl c. op.
Steigerung d. schon best. Fiebers. Puls erhöht. Kopfschmerz und Schwindel bei 0,010. Starke Heiserkeit.	39°,5. Puls 120.	Höchste Temp. vordem 39°,2, (hectisches Fieber.) Puls im Mittel 96.	Larynx stärker gerötet. Geschwüre gereinigt. Lungen nichts besonderes.	Fieber auch an den injectionsfreien Tagen höher als früher (39°,4).				† Geschwüre gereinigt. Blutspur im Sputum. Körpergewicht nimmt ab. Lungenstatus idem.	—
Steig. des besteh. Fiebers Zunehmende Frequ. von Puls und Resp. nur b. 1. Mal deutl.	39°,1. Puls 160. Resp. 50.	Fiebert contin. bis 38°,5, Pulsmittel 140, Resp. 42.	Fehlt. Im Sputum nie T.-B.	Fieber auch an den Zwischentagen höher als früher bis 38°,7.				† Es entsteht Haemopneumothorax sin., zunehmender Kräfteverfall. Körpergewicht sinkt.	Sol. kal. jod. Punction.
Steig. des besteh. Fiebers. Zunahme der Pulsfrequenz Schwindel. Kopfschmerz. Dyspnoe.	39°,4. Puls 144.	Fieb. hectisch bis 39°,2, gewöhnlich weit über 38°,5, Pulsmittel 120	Fehlt.	Schmerzen am cariösen Calcaneus geringer.				† Körpergewicht nimmt ab. Stimme wird immer mehr heiser. Veränderungen über den Lungen breiten sich aus. Vermehrte Durchfälle.	Benzosol. ol jec. asell. Morph. inj.
Stärkere Temp.-Steig., erhöhte Pulsfrequenz, keine subject. Symptome.	39°,9. Puls 132.	Fiebert constant bis 38°,7 u. 39°,0, Pulsmittel 86.	Fehlt. Das früher schleimig eitrig geballte Sputum jetzt gleichmässig eitrig enthält immer viel T.-Bac.	Albuminurie.				† Meningitis u. deren Lähmungserscheingn. machen rasche Fortschritte. Collaps. Abnahme des Körpergewichts.	Benzosol. Antipyrin.
Erhöhte Temp Pulsbeschleun Schmerzen im Rücken.	37°,9. Puls 92.	Höchste Temp. vorher 37°,2, Pulsmittel 76.	Fehlt.					† Exitus letalis wegen der complic. Krankheiten.	Infus Ipec.
Erhöhte Temp Pulsbeschleun. Prickeln, Hitzegefühl. Kopfschmerz. Mehr Husten. Erbrechen.	39°,0 Puls 120.	Fiebert vorher nicht 37°,3, Puls 88.	Auswurf vermehrt. Auscultatorisch keine Änderung. An den Tub.-Bac. nichts besonderes.	Viel Nachtschweiss seit den Inject.				Körpergewicht nimmt ab. Nachtschweisse stärker als früher. Lungenstatus eher etwas verschlechtert.	Benzosol. Kephir.

No.	Fall und Beruf	Diagnose	Zahl der Injectionen	Gesammtmenge des injic. Tubercul.	Erstmalige Reaction auf wie viel Tuberculin	Reagirt nach 5 Injectionen auf wie viel Tuberculin	Eintritt der Reaction nach wie viel Stunden	Dauer der Reaction
17.	N. N., Drechsler, 17 J. alt. Abs. 9. 1891. 9. XII. 90—14. I. 91.	Tuberculosis pulmonis sinistri febrilis.	16	0,047	?	0,001	Undeut. wegen besteh. Fieber.	dito.
18.	N. N., Landwirt, 27 J. alt. Abs. 12. 1891. 16. XII. 90—8. I. 91.	Tuberculosis pulmon. dupl. graviter febrilis.	5	0,013	0,001	0,005 React. besonders in der Pulsbeschleunig. deutlich.	5 Std. nach der Inject.	16 Std.
19.	Frau N. N., Hausfrau, 47 J. alt. 107. 19. 1891. 3. I. 91—19. II. 91	Tuberculosis pulmon. duplex. Icterus catarrhalis.	18	0,068	0,001	0,005, Reaction nicht mehr deutlich.	5 Std. nach d. Injection.	4—7 Std. fiebert aberauch am 2. Tag nach der Injection.
20.	Jfr. N. N., Köchin, 46 j. Abs. 3. 1891. 30. IX. 90—13. III. 91.	Tuberculosis pulmon. dextr.	49	0,692	0,001	0,004	3½ St. nach d. Injection.	9 Std.
21.	Frl. N. N., Lehrerin, 25 J. alt. 107. 9. 1891. 17. XII. 90–16. III. 91.	Tuberculosis pulmon. duplex.	23	1,119	Reagirt erst auf 0,090 sehr deutl. Vorher nur einz. Anzeichenv. React	—	3 Std. nach der Inject.	7 Std.
22.	N. N., Fabrikarbeiter, 40 j. Abs. 13. 1891. 16. XII. 90–16. III. 91.	Tuberculosis pulmon. imprim. dextr.	23	0,466	0.005, reag. nicht auf 0,001 und 0,003.	0,005	5 Std. nach d. Injection.	?
23.	N. N., Erdarbeiter, 51 J. alt. Abs. 2. 1891. 5. XI. 90—12. II. 91.	Tuberculosis pulmon. Anthracosis pulmon.	45	0,445	0,002, reag. nicht auf 0,001.	0,001, reag. bei der 51. auf 0,003 nicht.	Undeutlich weil Reaction sehr schwach.	dito.
24.	N. M., Maurer, 30 j. 84. 17. 1891. 19. I. 91—25. II. 91.	Pleuropneumonia fibrinosa dextra superior. Tuberculosis pulmon. dextr. acuta.	1	0,001	—	—	—	—

Reactions-erscheinungen	Höchste Temperatur während d. Reaction	Höchste Temperatur der Zwischenzeit	Localreaction. Verhalten der T. T.	Begleit-erscheinungen	Therapeutisches Resultat				Sonstige Behandlung
					Geheilt	Gebessert	Ungeheilt	Gestorben	
Vermehr. des besteh. Fiebers. Pulsbeschleun. Kopfschmerz. Schwindel.(Frage ob Folge der Injection.)	39°,4. Puls 124.	Fiebert vorher bis 38°,5, Pulsmittel 96, später bis 39°,0.	Auswurf vermehrt. T.-Bac. nichts besonderes.	Seit der Inject. auch an den Zwischentagen u. später hohes Fieber.			×		—
					Lungenstatus idem. Körgergewicht etwas abgenommen.				
Erhöhung der Temp. Pulsbeschleunigung. Schmerzen. Schwindel.	40°,0. Puls 128.	Fiebert vordem nicht über 37°,7, Puls im Mittel 92.	Auswurf stark vermehrt. T.-B. nichts besonderes. Schmerz auf d. Brust.	Seit den Inject. auch an den freien Tagen hohes Fieber. Albuminurie.			×		Ferr. lact. c. arsen.
					Lungenstatus idem. Körpergewicht abgenommen. 14 Tage später gestorben.				
Leichte Erhöh. d. Temperatur u. leichte Pulsbeschleun. Sonst subject. u. obj. nichts.	38°,3. Puls 120.	Fiebert vordem ab u. zu bis 37°,8. Puls 104.	Fehlt. Immer viel T.-B. ohne Besonderheit.	—			×		Aqua reg ia Darminfusionen.
					Icterus geheilt vor Beginn d. Inject. Körgewicht abgenommen. Tub. Veränderungen weiter fortgeschritten.				
Erhöhte Temp. Brechreiz. Pulsbeschleunigung. Schmerz auf der Brust u im Kopf. Schwindel. Vermehrt Brechreiz Verm. Auswurf.	39°,9 auf 0,004. Puls 120.	Höchste Temperatur vordem 37°,8. Puls 100.	Mehr Rasselgeräusch. T.-B. an Zahl u. Form ohne Besonderheit.	--			×		Benzosol.
					Körpergew. nimmt zu, dann abgenommen. Lungenstatus idem, eher etwas verschlechtert.				
Erhöhung von Temp. u. Puls. Schläfrigkeit. Kopfschmerz. Mehr Husten. Delirium. Angst.	40°,4 auf 0,090, auf 0,001 nur 37°,6. Puls 120, auf 0,003 38°,0	Fiebert vordem nicht. Puls 88.	Fehlt. T.-B. nichts Besond. 1 mal mehr Auswurf.	Fiebert auch an d. Zwischentagen hie u. da. Nachtschweisse.			×		Fera. lact. c. arsen. Ol. jec. asel.
					Lungenstatus verschlechtert. Früher nur links, jetzt auch rechts Veränderungen.				
Erhöhuug von Temperatur.	39°,4 bei 0,080. Puls 88.	Fiebert in den 8 Tagen vor der Inject. nie. Puls 84. Fieb. früh. einm. 38°,5	Fehlt.	Fiebert ab u. zu einmal in den Zwischentagen.			×		Eisblase. Hydrast. canad.
					Eintritt von Lungenblutung veranlasst Aussetzen d. Inject. Körpergew. zugenommen. Status idem.				
Erhöhung von Temp. Pulsbeschleun. Kopfweh. Resp.-Beschleunig. 44.	39°,4 bei 0,025. Puls 108.	Fiebert an den inject. - freien Tagen leicht. 33°,7. Puls 92 Resp. 38.	Schmerzen a. d. Brust. Bald T.-B. gefunden, bald fehlend.	—			×		—
					Körpergewicht steigt nach Aussetzen der Injectionen u. ist beim Austritt wie beim Eintritt. Lungentubercul.				
—	Fiebert nach der Injection nicht höher als an vorhergehenden Tagen bis 37°,1.		Im Sputum T.-B. nachgewiesen.	—			×		Infus. rad. ipecac.
					Pneumonie geheilt. Tuberculose nicht behandelt, weil Pat. das Krankenhaus verlässt.				

No.	Fall und Beruf	Diagnose	Zahl der Injectionen	Gesammtmenge des injic. Tubercul.	Erstmalige Reaction auf wie viel Tuberculin	Reagirt nach 5 Injectionen auf wie viel Tuberculin	Eintritt der Reaction nach wie viel Stunden	Dauer der Reaction
25.	N. N., Landwirt, 23 J. alt. Abs. 27. 1891. 17. I. 91—26. II. 91.	Tuberculosis pulmon. sinistri. Insuffic. valv. mitral.	14	0,047	0,005, reag. nicht auf 0,001, 0,002 u. 0,003.	0,005	6 Std. nach Injection.	ca. 10 St.
26.	N. N., Drechsler, 33 J. alt. 92. 5. 1891. 5. XII. 90—2. II. 91.	Paralysis nervi recurr. sin. et musc. thyreo. arythen. intern. dextr. Cirrhosis apic. pulm. sin.	12	0,065	Reag. auf 0,002 nur undeutlich, nicht auf 0,001, bekommt aber am folg. Tag Fieber.	0,005, Reaction deutlich.	Bei der 4. Reaction, die sehr deutlich ist. 6 Std. nach d. Injection.	Fiebert d. ganzen folg. Tag.
27.	N. N., Bierbrauer, 33 J. alt. Abs. 17. 1891. 24. XII. 90—4. II. 91.	Tuberculosis pulmonum imprim. sinistr. Tuberculosis laryngis.	4	0,005	0,001	—	7 Std. post injectionem	ca. 10 St.
28.	N. N., Schneider, 25 J. alt. Abs. 26. 1891. 16. I. 91—16. III. 91.	Tuberculosis pulmon. sinistr. Enteritis tuberculosa.	13	0,083	0,001	0,004	Undeutlich wegen besteh. Fieber.	dito
29. P	Frau N. N., Hausfrau, 28 J. alt. Abs. 7. 1891. 15. XI. 90—7. II. 91.	Tuberculosis pulmon. cavernosa. Enteritis tuberculosa.	3	0,006	0,001	—	3—5 Std. nach der Injection.	ca. 10 St.
30.	N. N., Privatier, 49 J. alt. 115. 3. 1891. 15. XII. 90—22. I. 91.	Tuberculosis pulmon. cavernosa permagn. dupl. Caries artic. ped. sinistr. Amput. fem. dextr. Tuberc. laryng. et int.	14	0,163	0,004, reag. nicht auf 0,001 und 0,002.	0,004	5 Std. nach der Inject.	
31.	N. N., Mineur, 37 J. alt. Abs. 4. 1891. 5. XI. 90—23. II. 91.	Tuberculosis pulmon. duplex. Haemoptoe recens. Tubercul. laryngis.	39	1,592	0,007, reag. nicht auf 0,001, sehr undeutl. auf 0,005.	0,007	7 Std. nach der Inject.	?
32.	Frau N. N., Hausfrau, 30 J. alt. Abs. 12. 1891. 10. I. 91 — 19. III. 91.	Tuberculosis pulmon. cavern. imprim. sin. Laryngitis ulcerosa.	13	0,050	0,002, reag. nicht auf 0,001.	0,004	4 Std. nach der Inject.	Undeutlich weg. besteh. Fieber.

Reactionserscheinungen	Höchste Temperatur während d. Reaction	Höchste Temperatur der Zwischenzeit	Localreaction. Verhalten der T. B.	Begleiterscheinungen	Therapeutisches Resultat: Ungebessert	Gebessert	Unverändert	Verschlimmert	Sonstige Behandlung
Erhöh.d.Temp. Beschleun.Puls. Kopfschmerz. Schmerzen a. d. l. Brust. Hitzegefühl. Durst. Schüttelfrost. Herzbeklemm.	39°,0 bei 0,006. 112 Puls.	Temp. sonst 38°,0 nicht übersteigend.	T.-Bac. nie nachweisbar. Mehr Rasselgeräusch.	—			Körpergew. bleibt gleich. Lungenstatus idem.		—
Erhöh.v.Temp. Keine Pulsbeschleun. Kopfschmerz. Vermehrte Heiserkeit. Dyspnoe.	39°,5 bei 0,005. Puls 88.	Höchste Temperatur vordem 37°,2. Puls 72—68.	Fehlt. Nie T.-B. nachweisbar.	Schmerzen in der Injectionsstelle.			Körpergewicht unverändert.		—
Erhöh.d.Temp. Beschleun.Puls. Brechreiz. Brechen. vermehrt. Husten. Hitze. Gliederreissen.	38°,6. Puls 116.	Fiebert vordem nie. Puls um 100.	Fehlt. Viel T.-B.	—			Es entwickelt sich Pleuritis mit hohem Fieber u. Haemoptoë, daher Inject. ausges.		Campher subcut. Ergotin inj. Morphium.
Hitzegefühl.Müdigkeit. Durst. Steig. d. besteh. Fiebers. Keine Beschl. v. Puls.	40°,2 auf 0,001. Puls 116.	Fiebert vordem bis 38°,9. Puls 104.	Fehlt. Viel T.-B.	—			Körpergew. nimmt ab. Process in d. Lungen schreitet fort.		Bismuth. salic. c. op.
Temp.-Steiger. Puls beschleun.	40°,0 auf 0,002. Puls 124.	Fiebert vordem bis 38°,3 (40°,0). Puls im Mittel 116.	Fehlt. Viel T.-B.	—			Körpergew. nimmt ab.		Benzosol.
Temp.-Steiger. Puls beschleun. Schlafsucht. Hitzegefühl. Schmerz an tub. Stellen.	39°,7 auf 0,02. Puls 144.	Fiebert vordem bis 38°,0. Pulsmittel 108.	Schmerzen am cariös. Gelenk.Schwellg. u. Röthung daselbst	Schmerzen an der Injectionsstelle.			Körpergew. nimmt zu. Fussaffection verschlimmert. Lungenstatus idem.		Benzosol. Ol. jecoris. Bismuth.
Temp.-Steiger. Keine Pulsbeschleun. Kopfschmerz. Hitze. Heiserk. Brechreiz. Starke Schweisse. Schlafsucht. Aufregung. Schmerzen in den Beinen.	39°,3. 92 bei 0,007.	Fiebert vordem nie. Puls 80.	Larynx mehr gerötet und geschwellt. Schmerzen auf d. l. Brustseite. Mehr Rasselgeräusch. T.-B. Sehr viel.	Druckempfindlichkeit an der Inject.-Stelle.			Auftreten dünner Stühle. Körpergewicht zugenommen. Neue Haemoptoë. Daher Inject. ausgesetzt.		Benzosol. Bismuth. Morph.
Temp.-Steiger. Keine Pulsbeschleun. Object. u. subj. sonst nichts.	40°,3 bei 0,004. Puls 116.	Fiebert vordem bis 38°,2. Puls 112.	Fehlt. Viel T.-B.	Auch an den Zwischentagen stets höheres Fieber (bis 39°,0).			Körpergew. abgenommen. Mehr dünne Stühle. Lungen- und Larynxstatus idem.		Infus. fol. Trifol. febr. Bism. c. op.

No.	Fall und Beruf	Diagnose	Zahl der Injectionen	Gerammt-Menge des injic. Tubercul.	Erstmalige Reaction auf wie viel Tuberculin	Reagirt nach 5 Injectionen auf wie viel Tuberculin	Eintritt der Reaction nach wie viel Stunden	Dauer der Reaction
33.	Frl. N. N., Lehrerin, 25 J. alt. 107. 20. 1891.	Tuberculosis pulmon. cavernosa. Tuberculosis laryngis. Amyloidosis renum.	19	0,059	0,001	0,003	Undeutlich wegen besteh. Fieber.	dito.
34.	N. N., Giesser, 41 J. alt. 96. 86. 1890. 18.IX.90–10.XII.90.	Myelitis tuberculosa compress. lumbal. Tub. vert. lumb. I. Lupus an d. Hand.	15	0,034	0,001	0,005	6 Std. nach d. Injection.	12 Std.
35.	N. N., Landwirt, 53 J. alt. Abs. 10. 1891. 10.XII.90—28.II.91.	Tuberculosis pulmon.	35	1,477	0,001, Reaction sehr schwach, bei den folg. gar nicht.	0,008	7 Std. nach d. Injection.	ca. 8 Std.
36.	Jfr. N. N., Weberin, 19 J. alt. Abs. 4. 1891.	Tuberculosis pulmon.	29	0,432	? 0,006 ?	?	Undeutlich wegen besteh. Fieber.	dito.
37.	N. N., Tapezierer, 35 J. alt. Abs. 2. 1891. 31. X. 90—4. III. 91.	Tuberculosis pulmon. duplex.	41	3,182	0,008, nicht auf 0,006–7.	Reag. erst bei der 8. Injection.	8 Std. nach d. Injection.	ca. 10 St.
38.	N. N., Gärtner, 27 J. alt. 92. 1. 1891. 5. IX. 90—13. II. 91.	Typhus abdominalis. Tuberculosis pulmon. Haemoptoë.	22	0,090	0,001	0,004 bei der 6. Injection.	2 Std. nach der Inject.	14 Std.
39.	N. N., Postconducteur, 39 J. alt. Abs. 22. 1891. 6. I. 91—7. II. 91.	Tuberculosis pulmon. sinistr. Gastroectasie.	10	0,104	0,001	0,004	8 Std. nach der Inject.	ca. 9 Std.

Reactionserscheinungen	Höchste Temperatur während d. Reaction	Höchste Temperatur der Zwischenzeit	Localreaction. Verhalten der T. B.	Begleiterscheinungen	Therapeutisches Resultat: Geheilt	Gebessert	Ungeheilt	gestorben	Sonstige Behandlung
Temp.-Steiger. Pulsbeschleun. Brechreiz. Vermehrte Heiserkeit.	39°,4 bei 0,004. Puls 132.	Fiebert vordem bis 38°,7. Puls 104.	Fehlt. Viel T.-B.	Auch an den Zwischentagen oft Fieber bis über 39°,0.			×		Kephir.
					Körpergew. abgenommen. Lungen- und Larynxstatus idem.				
Temp.-Steiger. Pulsbeschleun. Frösteln. Durst. Schüttelfrost.	39°,5 bei 0,001, 40,1 bei 0,002. Puls 132.	Fiebert vordem nie. Pulsmittel 90.	Spontaner Schmerz im Kreuz. Druckempfindl. im I. L. W. Rötung d. Lupus ohne Secretion.	—			×		Sol. kal. jod. Chapmans Eisbeutel.
					Lähmungen zeigen nach wie vor Status idem. Neigung zu Secundärcontracturen.				
Temp.-Steiger. Beklemmung. Pulssteigerung. Schweisse. Frösteln. Schüttelfrost u. unregelmässige Herzaction.	40°,7 bei 0,200. 120.	37°,4. 84.	Schmerz auf d. Brust. T.-B. nie etwas Besonderes.	—			×		Warme Cataplasmen.
					Etwas weniger Rasselgeräusche. Sonst. Status idem. Immer viel T.-B. Körpergew. unverändert.				
Leichte Temp.-Steiger. Pulsbeschleunig. Appetitlosigk. Mehr Husten.	39°,5. 132.	Fiebert vordem bis 39,3. Puls 110.	T.-B. reichlich. Husten.	—			×		Benzosol. Ferr. lact. c. arsen.
					Lungen rapid verschlimmert. Es entwickelt sich Tub. Laryng.				
Erhöhung der Temp. nur 1 ×. Keine Pulsbeschleun. Mehr Husten u. Auswurf. Beschleunigte Atmung. Vermind. Appetit. Schweisse. Kopfschmerz. Schlaflosigkeit. Gliederschmerz.	38°,4. 108.	37°,2. Puls 92—96.	Object. am Lungenstatus nichts. Mehr Sputum. T.-B. anfangs spärlich, dann zahlreich, verschwinden ganz.	Dünne Stühle. Druckempfindlichkeit d. Injeet.-Stelle.		×			Ferr. lact. c. arsen. Benzosol. Ol. jec. asell.
					T.-B. verschwinden. Lungenstatus idem. Körpergewicht zugenommen.				
Erhöhung der Temp. Pulsbeschleun. Muskelschmerz. Hitzegefühl. Vermehrter Hustenreiz. Kratzen im Hals.	39°,7. 120 bei 0,008 nach längerem Aussetzen.	Puls 104. Fiebert ab u. zu etwas (38°,7), gewöhnlich nicht üb. 37°,7.	Frische arterielle Spuren im Sput. T.-B. zunächst vermehrt, dann vermindert.	Druckempfindlichkeit d. Injectionstelle. Zahl d. T.-B. nimmt zu, dann ab.		×			Ergotin inj. Eisblase. Calomel.
					Inject. wegen Haemoptoe sistirt. Starke Zunahme des Körpergewichts nach Sistiren der Injectionen.				
Erhöhung der Temp. Pulsbeschleun. Auswurf u. Husten vermehrt.	39°,2. 126.	Fiebert vordem nie. Puls 92—96.	Tub.-B. nie nachweisbar.	—		×			Salicyl.
					Körpergew. nimmt zu und ab. Rasselgeräusch vermindert.				

No.	Fall und Beruf	Diagnose	Zahl der Injectionen	Gesammtmenge des injic. Tubercul.	Erstmalige Reaction auf wie viel Tuberculin	Reagirt nach 5 Injectionen auf wie viel Tuberculin	Eintritt der Reaction nach wie viel Stunden	Dauer der Reaction
40.	N. N., Fuhrmann, 40 J. alt. Abs. 8. 1891. 4.XII. 90—4. II. 91.	Tuberculosis pulmon. dextri.	32	1,617	0,002, reag. nicht auf 0,001.	0,006, nicht auf 0,004.	7 Std. nach der Inject.	ca. 8 Std.
41.	Frau N. N., Hausfrau, 31 J. alt. 107. 10. 1891. 18.XII.90—17.II.91.	Tuberculosis pulmon. duplex.	28	0,409	0,002, reag. nicht auf 0,001.	0,004	6 Std. nach der Inject.	ca. 10 St.
42.	N. N., Schreiner, 27 J. alt. 100. 24. 1891. 5. III. 91—17. IV. 91.	Tuberculosis pulmon. sin.	1	0,003	0,003	—	ca. 7 Std. nach d. Injection.	ca. 15 St.
43.	N. N., Briefträger, 37 J. alt. 84. 11. 1891. 20.XII.90–17.III.91.	Tuberculosis pulmon. duplex. Tuberculosis laryngis.	31	3,345	0,003, reag. nicht auf 0,001, 0,002.	0,010	7 Std. nach der Inject.	ca. 10 St
44.	N. N., Pfarrer, 27 J. alt. 134. 10. 1891. 18.XII.90–17.III.91.	Tuberculosis pulmon. dextr. Tuberculosis laryngis.	26	0,296	0,002, nicht auf 0,001.	0,003	7 Std. nach der Inject.	ca. 8 Std.
45.	N. N., Dienstmann, 52 J. alt. Abs. 7. 1891. 3. XII. 90—3. I. 91.	Tuberculosis pulmon. Otitis media duplex tuberculosa?	12	0,041	0,001, undeutlich wegen besteh. Fieber.	0,002	Undeutlich wegen besteh. Fieber.	dito.
46.	Frau N. N., Hausfrau, 40 J. alt. Abs. 6. 1891. 14.XI.90—25.II.91.	Tuberculosis pulmon. dextr. Pleuritis adhaes. dextr. Insuff. valv. Mitralis Tumor lienalis embolicus. Ren. mobilis dexter.	22	0.733	0,001, React. undeutlich.	0,006, React. undeutl.	6 Std. nach d. Injection.	ca. 9 Std.
47.	N. N., Schneiderin, 21 J. alt. 107. 26. 1891. 27. I. 91—22. II. 91.	Amputatio femoris (Tub. fem. dextr.). Tuberculosis pulmon.?	9	0,059	0,001	0,006	8 Std. nach der Inject.	ca. 8 Std.
48.	N. N., Krankenwärter, 27 J. alt. Abs. 5. 1891. 27.XI.90—19.I.91.	Tuberculosis pulmonum.	34	1,296	0,003, nicht auf 0,002.	0,003	ca. 7 Std. nach d. Injection.	?

Reactionserscheinungen	Höchste Temperatur während d. Reaction	Höchste Temperatur der Zwischenzeit	Localreaction. Verhalten der T. B.	Begleiterscheinungen	Therapeutisches Resultat: Geheilt	Gebessert	Ungeheilt	Gestorben	Sonstige Behandlung
Erhöhung der Temp. Leichte Pulsbeschleun. Hitzegefühl. Lufthunger. Aufreg., Ausw. Kopfschmerz.	40°,4 bei 0,200. 116.	Fiebert vordem nic. Puls 84.	T.-B. an Zahl gering. Während Reaction mehr Rasseln.	—			×		Ferr. lact. c. arsen.
Erhöhung der Temp. Leichte Pulsbeschleun. Husten, Brechen, Gliederreissen. Mattigk. Kopfschmerz, Schwindel	39°,7 bei 0,003. 112 9 Std. nach der Inject.	Fiebert vorher nie. Puls 100.	Mehr Rasseln. Mehr Husten. T.-B. in gleicher Zahl.	Druckempfind. d. Inj.-Stelle. Fiebert 3 Tage nach der Injection noch.			×		Ferr. lact. c. a. arsen.
Erhöh. von Temp. Pulsbeschleun.	39°,8 bei 0,003. 100.	Fiebert vor- u. nachher nie. Puls 80.	Vermehrte Dämpf. u. Riass. T.-B. vorher keine, nachher zahlreich.	—		×			Ferr. lact. c. arsen. Ol.jec.asell.
Erhöh. von Temp. u. Pulsfrequenz.	38°,5 bei 0,200. 114.	Fiebert vordem nie. Puls 84.	Vermehrter Auswurf. Husten. Mehr Rasseln. Mehr Heiserkeit.	Druckempf. der Injectionsstelle.		×			Ferr. lact. c. arsen. Ol.jec.asell.
Erhöh. von Temp. u. Pulsfrequenz. Rheumat. Schmerzen. Stechen auf der Brust.	39°,1 bei 0,004. 114.	Fiebert vordem nicht. Puls 92.	Kratzen im Hals. Stechen auf Brust. Objectiv nichts. T.-B. nichts besonderes.	—		×			Ferr. lact. c. arsen. Ol.jec.asell.
Erhöhung der Temp. u. Pulsfrequenz.	39°,8 bei 0,002. 108.	Fiebert constant bis 39°,4, 100 Puls um 84.	An d. Ohren nie.	—			×		—
Erhöhung der Temp. Starke Pulsbeschleun Kopfschmerz. Frösteln. Genickschmerzen.	38°,8 bei 0,020. 132.	Fiebert 14 Tage vorher nicht. Puls 96.	Fehlt. T.-B. vorher zahlreich, fehlen nachher.	Fiebert auch am 2. u. 3. Tag nach der Injection.	×				Decoct. Chinae. Eiergrog. Eisblase.
Leichte Erhöh. der Temp. u. locale Schmerzen.	38°,0. Puls 108.	Fiebert vordem nie. Puls 76.	Schmerz im Amput. Stumpf und in der r Spitze.	—	×				Ferr. lact. c. arsen. Ol.jec.asell.
Erhöh. von Temp. Wenig Pulsbeschleunigung. Kopfweh, Schlaflosigkeit. Resp. etwas beschleunigt.	40°,4. 102 bei 0,006.	Fiebert vordem nie. Puls 66.	Vermehrter Auswurf und Husten. Nie T.-B.	Inject.-Stelle schmerzhaft.	×				—

No.	Fall und Beruf	Diagnose	Zahl der Injectionen	Gesammtmenge des injic. Tubercul.	Erstmalige Reaction auf wie viel Tuberculin	Reagirt nach 5 Injectionen auf wie viel Tuberculin	Eintritt der Reaction nach wie viel Stunden	Dauer der Reaction
49.	N. N., Kaufmann. 36 J. alt. Abs. 31. 1891. 7. II. 91—17. III. 91.	Nihil. Tuberculosis pulmon.?	8	0,0048	0,001	0,0005, reag. auch auf 0,0003.	ca. 9 Std. nach d. Injection.	48 Std.
50.	Frl. N. N., 13 J. alt. 113. 40. 1890. 18.XII.90-31.XII.90	Catarrhus bronch. apic. pulm. Bronchiectasiae.	5	0,016	—	—	—	—
51.	N. N., Seidenweber, 16j. Abs. 25. 1891. 16. I. 91—20. III. 91.	Tuberculosis pulmon. duplex. Tub. laryngis.	17	0,085	0,002, nicht auf 0,001.	0,004	Undeutlich wegen besteh. Fieber.	dito.
52.	N. N., Eisenbahnbeamter, 23j. 108. 12. 1891. 29.XII.90–26.III.91.	Tuberculosis pulmon. dupl. imprim. dextr.	17	0,655	0,004, nicht auf 0,001.	0,010	6 Std. nach der Inject.	13 Std.
53.	N. N., Landwirt, 30 J. alt. 88. 5. 1891. 22.XII.90-26.III.91.	Tuberculosis pulmon. imprimis dextri.	30	1,851	0,008, nicht 0,001, 2, 4, 5.	0,015	6 Std. nach d. Injection.	14 Std.
54.	N. N., Commis, 26 J. alt. 104. 114. 1890. 18.XII.90–28.III.91.	Tuberculosis pulmon. et laryngis.	34	3,321	0,020, nicht auf 0,010, 0,016 etc.	0,015	5 Std. nach der Inject.	ca. 10 St.
55.	N. N., Mechaniker, 20 J. Abs. 14. 1891. 16.XII.90–23.III.91.	Tuberculosis pulmon. et laryngis imprimis epiglottidis.	24	0,390	0,001	0,004	Undeutlich wegen besteh. Fieber.	dito.
56.	Frau N. N., Hausfrau, 28 J. alt. Abs. 5. 1891. 15.X.90—26.III.91.	Tuberculosis pulmon. imprim. dextri.	52	2,555	0,002, nicht deutlich auf 0,001.	0,004	5 Std. nach der Inject.	ca. 10 St.
57.	N. N., Schülerin, 13 J. alt. 107. 12. 1891. 18.XII.90–24.III.91.	Tuberculosis pulmon. sinistr.	26	1,899	0,002, undeutl. 0,001.	0,008 bei d. 6. Injection, nicht 0,005.	5½ St. nach der Inject.	ca. 18 St.
58.	N. N., Pferdewärter, 23 J. 88. 6. 1891. 26.XII.90–10.IV.91.	Tuberculosis pulmon. duplex.	27	0,245	0,001	0,005	Undeutlich wegen besteh. Fieber.	dito.

Reactionserscheinungen	Höchste Temperatur während d Reaction	Höchste Temperatur der Zwischenzeit	Localreaction. Verhalten der T. B.	Begleiterscheinungen	Therapeutisches Resultat: Geheilt	Gebessert	Ungeheilt	Gestorben	Sonstige Behandlung
Erhöh. von Temp. Leichte Pulsbeschleunigung. Appetitlosigkeit. Kopfschmerz. Frost.	$39^{9},7$. 96 bei 0,0005.	Fiebert vordem nie. Puls 64.	Rasselgeräusch in der r. Spitze. Nie T.-B.	Fieber noch an den beiden folg. Tagen.	×				—
—	Fiebert nie.	Fiebert nie.	Nie T.-B.	—	An der Lunge keine sichern Veränderungen nachweisbar.				
						×			Benzosol.
Temp.-Steig. Pulsbeschleun. Kopfweh, Müdigkeit, Hustenreiz, Nachtschweiss.	$40^{0},1$. 132 bei 0,006.	Fiebert bis $38^{0},7$, Temp. um $38^{0},0$, Puls 104.	Fehlt. T.-B. zahlreich.	Inject.-Stelle gerötet und schmerzhaft.		×			Ferr. lact. c. arsen.
					Tub. lar. geheilt. Lungenstatus idem. Körpergewicht zuerst zu, dann abgenommen.				
Temp.-Steig. Pulsbeschleun.	$39^{0},7$. 108 bei 0.010.	Febricitiert bis $37^{0},8$, 92.	Fehlt. T.-B. zahlreich.	Inject.-Stelle schmerzhaft. Albuminurie.		×			Decoct. Chinae
					Lungenstatus verschlechtert. Körpergewicht abgenommen, fiebert nachher immer.				
Temp.-Steig. Pulsbeschleun. Mattigkeit. Abgeschlagenheit	$39^{0},4$. 96 bei 0,008.	Fiebert vordem nie. 37^{0}.0. 70.	T.-B. immer zahlreich.	Fiebert ab u. zu am 2. Tage.		×			Ferr. lact. c. arsen.
					Körpergewicht abgenommen. Entwickelt sich Pleuritis, die wieder schwindet und wieder kommt.				
Temp.-Steig. Pulsbeschleun. Schüttelfrost. MehrHeiserkeit.	$38^{0},3$. 120 bei 0,020.	$37^{0},1$. 70. vordem.	Schmerzen über d. Brust. Rötung im Larynx. Tub.-B. zahlreich.	Schmerz der Inject.-Stelle.		×			Ferr. lact. c. arsen. Ol.jec.asell.
					Tub. lar. verschlechtert. Lungenstatus id. Körpergewicht zugenommen.				
Temp.-Steig. Pulsbeschleun. Frösteln. Nachtschweiss. Durst.	$39^{0},0$. 120.	Fiebert vordem bis $38^{0},5$. Puls 100.	T.-B. reichlich. Larynx geröteter.	Fiebert ab u. zu an d. Zwischentag. noch höher ($39^{0},1$).		×			Benzosol. Ol.jec.asell.
					Epiglottis entschieden verschlechtert.				
Temp.-Steig. Pulsbeschleun. Hitze, Schweiss, Brechen, Hustenreiz, Kopfschmerz, Dyspnoe.	$39^{0},8$. 120 bei 0,2.	Fiebert nie vordem. Pulsmittel 96.	T.-B. immer reichlich. Sputum blutig. Schmerz auf Brust.	—		×			Ferr. lact. c. arsen.
					Körpergewicht abgenommen, dann etwas zu. Lungenstatus verschlechtert.				
Temp.-Steig. Pulsbeschleun. Kopfschmerz. Husten vermehrt.	$39^{0},3$ bei 0,040 136. bei 0,200 $40^{0},1$. 144 bei 0,200.	Fiebert nie vorher. Puls 104.	Mehr Rasseln. Tub.-B. weniger, zahlreich.	Fiebert auch am 2. Tage noch.		×			Ferr. lact. c. arsen. Ol.jec.asell.
					Körpergewicht stark zugenommen. T.-B.-Anzahl gering. Keine Rasselgeräusche.				
Steigerung d. Fiebers. Kopfschmerz. Husten vermehrt. Nachtschweiss.	$39^{0},4$. 124.	Fiebert vorher bis $38^{0},9$. 124. Pulsmittel 96.	T.-B. nichts besonderes.	Fiebert auch an den Zwischentagen höher bis $39^{0},5$.		×			Ipecac. Myrtol. Kephir.
					Körpergewicht abgenommen. Lungenstatus verschlechtert. Höheres Fieber.				

No.	Fall und Beruf	Diagnose	Zahl der Injectionen	Gesammtmenge der injic. Tubercul.	Erstmalige Reaction auf wie viel Tuberculin	Reagirt nach 5 Injectionen auf wie viel Tuberculin	Eintritt der Reaction nach wie viel Stunden	Dauer der Reaction
59.	N. N., Landwirt, 33 J. alt. Abs. 37. 1891. 10. III. 91–9. IV. 91.	Tuberculosis pulmon. duplex gravis.	6	0,005	0,0005	Undeutlich.	Undeutlich wegen besteh. Fieber.	dito.
60.	N. N., Dienstmädchen, 16 J. alt. Abs. 8. 1891. 9. XII. 90 – 17. IV. 91.	Tuberculosis pulmon. sinistr. Otitis media sinistra? Pleuritis fibrinosa et Pericarditis.	32	0,203	0,001	0,002	3 Std. nach der Inject.	15 Std.
61.	N. N., Fabrikarbeiterin, 30 J. alt. 107. 10. 1891. 29. XII. 90 – 4. IV. 91.	Tuberculosis pulmon. imprim. sinistr.	36	0,361	0,002, nicht 0,001.	0,004	5 Std. nach der Inject.	Undeutl. wegen besteh. Fieber.
62.	N. N., Dienstmädchen, 24 J. alt. Abs. 1. 1891. 11. IV. 90 – 1. V. 91.	Tuberculosis pulmon. et laryngis. Hæmopneumothorax sinister.	38	0,441	0,001	0,003	4 Std. nach der Inject.	9 Std.
63.	N. N., Schneiderin, 21 J. alt. Abs. 11. 1891. 18. XII. 90–17. IV. 91.	Tuberculosis pulmon. cavernosa duplex imprim. sinistr. Tuberculosis laryngis.	26	1,892	0,001	0,005	5—6 Std. nach der Injection.	7 Std.
64.	N. N., Wärter, 30 J. alt. 104. 4. 1891. 7. XI. 90 – 30. IV. 91.	Tuberculosis pulmon. duplex. Tendovaginitis tuberculosa pollicis dextri.	30	1,520	0,002, reag. nicht auf 0,001.	0,005	Undeutlich wegen besteh. Fieber.	dito.
65.	N. N., Kaufmann, 30 J. alt 112. 2. 1891. 2. XII. 90—5. V. 91.	Tuberculosis pulmon. et laryngis.	56	2,720	0,002, React. undeutl.	0,005	6 Std. nach der Inject.	ca. 7 Std.
66.	N. N., Fabrikarbeiterin, 18 J. alt. 87. 28. 1891. 18. III. 91–10. XII. 91.	Tuberculosis pulmon. sinistri. Tuberculosis laryngis.	10	0,044	0,004	0,005?	7 Std. nach der Inject.	7 Std.
67.	N. N., Polizist, 40 J. alt. Abs. 23. 1891. 8. I. 91—16. IV. 91.	Tuberculosis pulmon. et laryngis.	18	0,378	0,005, reag. nicht auf 0,001, 0,002, 0,004.	0,005	9 Std. nach der Inject.	8 Std.

Reactionserscheinungen	Höchste Temperatur während d. Reaction	Höchste Temperatur der Zwischenzeit	Localreaction. Verhalten der T. B.	Begleiterscheinungen	Therapeutisches Resultat: Geheilt	Gebessert	Ungeheilt	Gestorben	Sonstige Behandlung
Steigerung d. besteh. Fiebers. Pulsbeschleun. Vermehrte Heiserkeit.	39°,4. 154.	Fiebert vordem bis 39°,7. 130. Pulsmittel 120.	—	—			×		Benzosol.
					Es entwickeln sich Oedeme, rapider Kräfteverfall. Schwäche.				
Steigerung v. Temp. u. Pulsfrequ. Frösteln. Hitze. Stechen. Uebligkeit. Kopfweh.	40°,2. 148.	Fiebert vordem bis 38°,0. Pulsmittel 108.	Stechen auf d. Brust. T.-B. nie nachzuweisen.	Fiebert auch an den Zwischentagen bis 38°,8.		×			Benzosol. Decoct. Chinae.
					Körpergewicht abgenommen. Lungenstatus: weniger intensive Dämpfung, aber ausgedehnter, weniger Rasselgeräusch.				
Steigerung d. Fiebers u. Pulsfrequenz. Frost. Schweiss, Kopfschmerz; besserer Schlaf.	39°,9. 108.	Fiebert vordem bis 38°,5. Pulsmittel 96.	T.-B. nichts besonderes.	Fiebert an d. Zwischentag. höher als früher, später weniger.		×			Ol. jec. asell.
					Körpergewicht etwas zugenommen. Lungenstatus idem.				
Fieber, Pulsbeschleun. Kopfschmerz. Vermehrte Heiserkeit.	38°,5. 112. bei 0,001.	Fiebert vordem nie. 37°,0. Pulsmittel 88.	Larynx stärker gerötet u. geschwellt. T.-Bac. ohne Veränderung.	—		×			Infus. Ipec. Benzosol. Infus. Valer. etc.
					Körpergewicht stationär. Larynx verschlechtert. Lungenstatus etwas besser. Immer viel Bacillen.				
Vermehrtes Fieber u. Puls. Besserer Schlaf. Kopfschmerz. Uebligkeit.	38°,8. 136.	Fiebert vordem bis 38°,1. 96. Pulsmittel 96.	Mehr Rasseln. Tub.-B. nichts besond.	—		×			Benzosol. Ol. jec. asell.
					Körpergewicht im ganzen etwas zugenommen. Lungen- u. Larynxstatus idem.				
Vermehrtes Fieber u. Puls. Hitzegefühl. Kopfschmerz. Schlaflosigkeit. Naseubluten.	39°,5. 144.	Febricitirt 37°,9. 114. Pulsmittel 94.	T.-B. nichts besonderes.	Inject.-Stelle empfindlich.		×			Ferr. lact. c. arsen.
					Körpergewicht zugenommen. In d. link. Spitze wenig kl. Rasselgeräusch, rechts weniger Dämpf. als früher.				
Fieber. Pulsbeschleunigung. Trockenheit im Kehlkopf. Mattigkeit.	38°,6. 114 bei 0,050. 39°,1 100.	Fiebert nie vorher. 37°,5. 84.	Viel T.-B.	Inject.-Stelle empfindlich.			×		Benzosol.
					Körpergewicht stationär. Auswurf geringer mit viel T.-B. Local verschlechtert.				
Fieber. Pulsbeschleunigung.	38°,6. 112.	Fiebert früher nie. 8 Tage vor Inject. nie über 27°,0. 92.	T.-B. nichts besonderes.	—		×			Sol. Kal. nitr. Sol. Kal. jod.
					Lungenstatus verschlechtert. Körpergewicht zugenommen. Stimme stärker belegt.				
Fieber. Pulsbeschleun. Heiserkeit. Hitze. Frösteln. Husten Schlaflosigkeit. Appetitlosigkt.	38°,4. 104 bei 0,050.	Febricitirt bis 37°,8. 84. Pulsmittel 84.	Mehr Husten und Auswurf. Heiserkeit. T.-B. nichts besonderes.	—			×		—
					Körpergewicht zugenommen. Lungen- u. Kehlkopfstatus stationär.				

No.	Fall und Beruf	Diagnose	Zahl der Injectionen	Gesammtmenge des injic. Tubercul.	Erstmalige Reaction auf wie viel Tuberculin	Reagirt nach 5 Injectionen auf wie viel Tuberculin	Eintritt der Reaction nach wie viel Stunden	Dauer der Reaction
68.	N. N., Steinhauer, 96. 12. 1891. 21. I. 91—29. V. 91.	Tuberculosis pulmon. dextri. Tuberculosis intestinorum.	22	1,091	0,010, nicht auf 0,005, 0,002, 0,001.	0,010	5 Std. nach der Inject.	14 Std.
69.	N. N., Lampist, Abs. 19. 1891. 5. I. 91—16. IV. 91.	Tuberculosis pulmon. Pleuritis sinistra.	27	0,717	0,006, undeutl. 0,004, nicht 0,003, 0,002, 0,001.	0,006	7 Std. nach der Inject.	16 Std.
70.	Jfr. N. N., Privat., 16 J. alt. 107. 17. 1891. 29. XII. 90—I. IV. 91	Tuberculosis pulmon.	25	0,603	0,008, reag. nicht auf 0,005, 0,001.	0,012 bei d. 6. Injection.	7 Std. nach der Inject.	9—24 St.
71.	N. N., Einlegerin, 28 J. alt. 107. 15. 1891. 26. XII. 90—30. V. 91.	Tuberculosis pulmon. cavernos.	22	0,092	0,001	0.003	Undeutlich wegen besteh. Fieber.	dito.
72.	N. N., Dienstmädchen, 28 J. alt. 107. 14. 1891. 27. XII. 90—5. V. 91.	Tuberculosis pulmonis dextri cavernosa.	23	0,167	0,002, Reaction undeutlich.	Reaction undeutlich.	Undeutlich wegen besteh. Fieber.	dito.
73.	Frau N. N., Hausfrau, 40 J. alt. 95. 13. 1891. 23. I. 91—5. V. 91.	Chorditis vocalis hypertrophicans inferior.	10	0,184	0,012, nicht auf 0,006, 0,003, 0,001.	0,012	7 Std. nach der Inject.	10 Std.
74.	N. N., Klavierschreiner, 54 J. alt. 92. 23. 1891. 13. II. 91—15. V. 91.	Cystitis chronica. Tuberculosis renum (Spitzenkatarrh).	7	0,013	0,001, Reaction undeutlich.	0,002	Undeutlich wegen besteh. Fieber.	dito.
75.	N. N., Köchin, 29 J. alt. 95. 24. 1891. 18. II. 91—16. V. 91.	Lupus faeei.	20	0,823	0,005, nicht deutlich auf 0,003.	0,010	Nach 8 Std.	ca. 18 St.
76.	N. N., Fabrikarbeiterin, 20 J. alt. Abs. 28. 1891. 11. III. 91—11. V. 91.	Tuberculosis pulmon. imprim. sinistri.	10	0,0195	0,002, nicht 0,001.	0,002	Nach 8 Std.	ca. 12 St.

Reactions-erscheinungen	Höchste Temperatur während d. Reaction	Höchste Temperatur der Zwischenzeit	Localreaction. Verhalten der T. B.	Begleit-erscheinungen	Therapeutisches Resultat: Geheilt	Gebessert	Ungeheilt	Gestorben	Sonstige Behandlung
Fieber. Pulsbeschleun. Kopfschmerz. Frösteln. Engigkeit. Erbrechen.	39°,4. 112 bei 0,100.	Fiebert nie. 37°,5. 94. Pulsmittel 88.	—	—			×		Decoct. China.
					Veränd. an den Lungen zugenommen auch links. Körpergewicht anfangs gestiegen fällt stark.				
Mehr Fieber. Pulsbeschleun. Dyspnoe. Kopfschmerz. Frost. Schlaflosigkeit.	39°,4. 112 bei 0,050.	Fiebert bis 38°,5. 96. Pulsmittel 96.	Schmerz auf d. Brust. Mehr Husten. T.-B. spärlich.	—	×				—
					Tub.-B. fehlen momentan. Lungen aber Status idem. Körpergewicht zugenommen.				
Fieber. Pulsbeschleunigung. Schwitzen. Kopfschmerz.	39°,8. 132 bei 0,012.	Fiebert nie. 37°,5. 120. Pulsmittel 94.	Stechen auf d. recht. Seite. Mehr Husten. Tub.-B. fehlen oft, bald vorhanden.	Fiebert oft auch noch am 2. Tag.	×				Pill. Blaud.
					Körpergewicht acht Kilo zugenommen. Lungenstatus: Veränd. abgenommen, kein Auswurf.				
Mehr Fieber u. höh. Pulsfrequ. Schwitzen. Kopfweh. Uebligkeit. Schlaflosigkeit, mehr Husten.	39°,7. 112 bei 0,005.	Fiebert vordem bis 38°,7. 108. Pulsmittel 92.	Mehr Husten. Tub.-B. mehr reichlich.	An Zwischentagen höheres Fieber b. 39°,0. 104.	×				China. Ol. jec. asell. Atropin.
					Körpergewicht stark abgenommen. Mehr Nachtschweiss. Lungenstatus idem.				
Kopfschmerz, Schwindel. Unwohlsein.	39°,1. 100.	39°,1. 100.	T.-B. immer zahlreich.	—	×				Benzosol.
					Entwicklung v. Tub. laryngis. Körpergew. zugenommen, nimmt nachher ab, bleibt ab. üb. d. Anfangsgewicht.				
Fieber. Pulsbeschleun. Subjectiv nichts.	39°,4. 100.	Fieberfrei vordem u. i. d. Zwischenzeit. Pulsmittel 88.	Rötung und Schwell. i. Larynx vermehrt. Schmerz das.	—	×				Sol. kal. jod. Eiergrog.
					Körpergewicht zugenommen. Befund derselben. Besserung erst nach Aussetzen der Injectionen.				
Steigerung d. besteh. Fiebers u. d. Pulsfrequ. Kopf eingenom. Schlaflosigkeit.	39°,0. 120 bei 0,001.	Fiebert constant bis 38°,2. 108.	Schmerzen i. d. Lendengeg. u. im Hoden. Tub.-Bac. verschwinden.	—	†				Orexin.
					Körpergewicht abgenommen. Harn stark eiterhaltig, enthält Bacillen.				
Fieber. Pulsbeschleunig.	39°,4. 100 bei 0,01.	Fiebert vorher nie. Puls um 80.	Rötung und Exudation u. Abschuppung des Lupus.	—	×				—
					Lupus ist noch wenig geröthet, keine Knötchen. Körpergewicht fast idem.				
Fieber, etwas Pulsbeschleun. u. Kopfschmerz.	38°,8. 104 bei 0,002.	Fiebert ab u. zu bis 38°,2, gewöhnl. nicht. Puls um 96.	2× Haemoptoe, sonst keine Localreaction.	Fiebert ab u. zu nach den Injectionen.	×				—
					Lungenstatus idem. Das Körpergewicht hat nach Aussetzen der Inject. zugenommen.				

No.	Fall und Beruf	Diagnose	Zahl der Injectionen	Gesammtmenge des injic. Tubercul.	Erstmalige Reaction auf wie viel Tuberculin	Reagirt nach 5 Injectionen auf wie viel Tuberculin	Eintritt der Reaction nach wie viel Stunden	Dauer der Reaction
77.	N. N., 18 J. alt. 92. 3. 1891. 19.XI.90–31.III.91.	Myelitis compressiva. Kyphosis columnae vertebralis dorsalis.	24	0,204	0,002	0,005	16 Std. nach der Inject.	2 × 24 St.
78.	Frau N. N., Landwirtin, 46 J. alt. 107. 2. 1891. 9. V. 90—11. I. 91.	Tuberculosis vertebralis dorsalis VI et VII. Myelitis compressiva chron. secund.	2	0,003	0,001 keine angedeutet.	—	Keine angedeutet.	dito.
79.	N. N., Maurer, 36 J. alt. 96. 11. 1891. 13. I. 91—28. II. 91.	Pleuritis sicca(tuberculosa) dextra.	3	0,009	0,005, nicht deutlich auf 0,003.	—	7 Std. nach der Inject.	2 × 24 St.
80.	N. N., Cementarbeiter, 42 J. alt. 104. 2. 1891. 18.VI.90—20.II.91.	Pleuritis exudativa dextra verisimiliter tuberculosa.	16	0,134	0,001	0,002	6—12 Std. nach d. Injection.	ca. 18 St.
81.	N. N., Magazinier, 40 J. alt. 96. 2. 1891. 14. X. 90—20. I. 91.	Pleuritis serosa dextra. Cirrhosis apic. dextri.	2	0,006	0,005 undeutlich.	—	6 Std. nach der Inject.	Undeutlich. Fiebert abends am 2. Tag.
82.	N. N., Seidenweberin, 33 J. alt. 87. 45. 1891. 30.V.91—14.VII.91.	Pleuritis serosa sinistra. Cirrhosis pulmonis sinistri et apicis dextri. Stenosis et Insuff. valv. mitral.	1	0,001	—	—	—	—
83.	N. N., Wäscherin, 60 J. alt. 83. 92. 1890. 13.XII.90-22.XII.90	Tuberculosis miliaris disseminata. Tuberculosis pulmonum.	1	0,001	—	—	—	—
84.	N. N., Schuhmacher, 38 J. alt. 104. 68. 1891. 27.IV.91—13.VI.91.	Tuberculosis reni sinistri primaria.	1	0,001	0,001	—	9 Std. nach der Inject.	?
85.	N. N., Dienstmädchen, 39 J. alt. 87. 1. 1891. 9.VII.91—13.II.91.	Myelo-meningitis luetica chronica.	1	0,001	—	—	—	—
86.	N. N., Schülerin, 15 J. alt. 107. 27. 1891. 9. II. 91—1. IV. 91.	Bronchorrhoea. Bronchiectasiae sinistrae.	2	0,009	0,003	—	12 Std. nach der Inject.	21 Std.
87.	N. N., Taglöhner, 54 J. alt. 83. 7. 1891. 13.XI. 90—30. I. 91.	Pleuro-pneumonia sinistra inferior.	4	0,016	—	—	—	—

Reactionserscheinungen	Höchste Temperatur während d. Reaction	Höchste Temperatur der Zwischenzeit	Localreaction. Verhalten der T. B.	Begleiterscheinungen	Therapeutisches Resultat: Geheilt	Gebessert	Ungeheilt	Gestorben	Sonstige Behandlung
Temp.-Steig. Pulsbeschleun. Respirationsbeschwerden.	40°,3. 140 bei 0,002.	Fiebert vorher nie. Puls um 100.	Keine Localreaction.	Rötung der Inject.-Stelle			×		—
					Die Lähmungen nehmen rapid zu. Nach Aussetzen jeweils etwas Besserung.				
Nicht deutl.	37°,6. 104.	Puls um 104. Fiebert nicht.	Schmerzen a. 6. u. 7. B.-W.	Schmerz u. Rötung d. Injectionsstelle.			×		Jodkali. Chapman. Codein.
					Durch Inject. stark verschlechtert, wird geheilt entlassen.				
Fieber. Pulsbeschleunig.	39°,5. 92 bei 0,005.	36°,7. 72.	Etwas mehr pleur. Reiben.	—		×			Warmer Umschlag.
					Immer noch pleur. Reiben. Körpergewicht etwas zugenommen.				
Fieber. Pulsbeschleunig.	38°,6. 100.	37°,0 vorher. Puls im Mittel 184.	--	—		×			Mehrfache Punction.
					Starke Retraction d. r. Thoraxseite. Körpergewicht unveränd.				
Leichte Temperatursteig. u. Pulsbeschleun.	37°,9. 108.	Fiebert nie. Puls um 88.	—	Fibert am 2. Tag bis 37°,9.	×				3 × punctirt.
					Starke Retraction. Körpergewicht zugenommen.				
Pat. fiebert nicht.	36°,6. 80.	Pat. fiebert nie. Puls 64 bis 88.	Schmerz auf d. link. Brustseite. Nie T.-B.	Bauchschmerz. Durchfall.	×				Infus. fol. Trifol. fibr. Guyacol.
					Pleuritis geheilt, sonst status idem. Körpergewicht abgenom.				
—	39°,5. Puls filiform. unzählbar.	39°,4. Puls 160.	—	Collaps.				†	
					Zunehmender Collaps.				
Temp.-Steig., etwas Pulsbeschleunig. Vermehrte Schmerzen in der link. Nierengegend.	38°,1. 92.	37°,5. 88.	Schmerz in d. link. Nierengegend. T.-B. nachgewiesen.	—			×		Salol. Ol. Tereb.
					Zustand ders. Körpergewicht abgenom.				
—	37°,5. 108.	37°,2, über 100 Puls.	—	—			×		Chapman. Jodkali.
					Bleibt gelähmt.				
Fieber. Pulsbeschleunig.	38°,0. 104.	Fiebert nie. Puls im Mittel 92, bis 108.	Keine T.-B.	—		×			Myrtol. Ol. Tereb.
					Immer noch Husten und Auswurf.				
—	—	Fiebert nie.	—	—	×				Ipecac. mit Spir vini.
					Fiebert auch mit 0,01 nicht. Pneumonie ganz geheilt.				

Adnex zu Krankengeschichte No. 6.

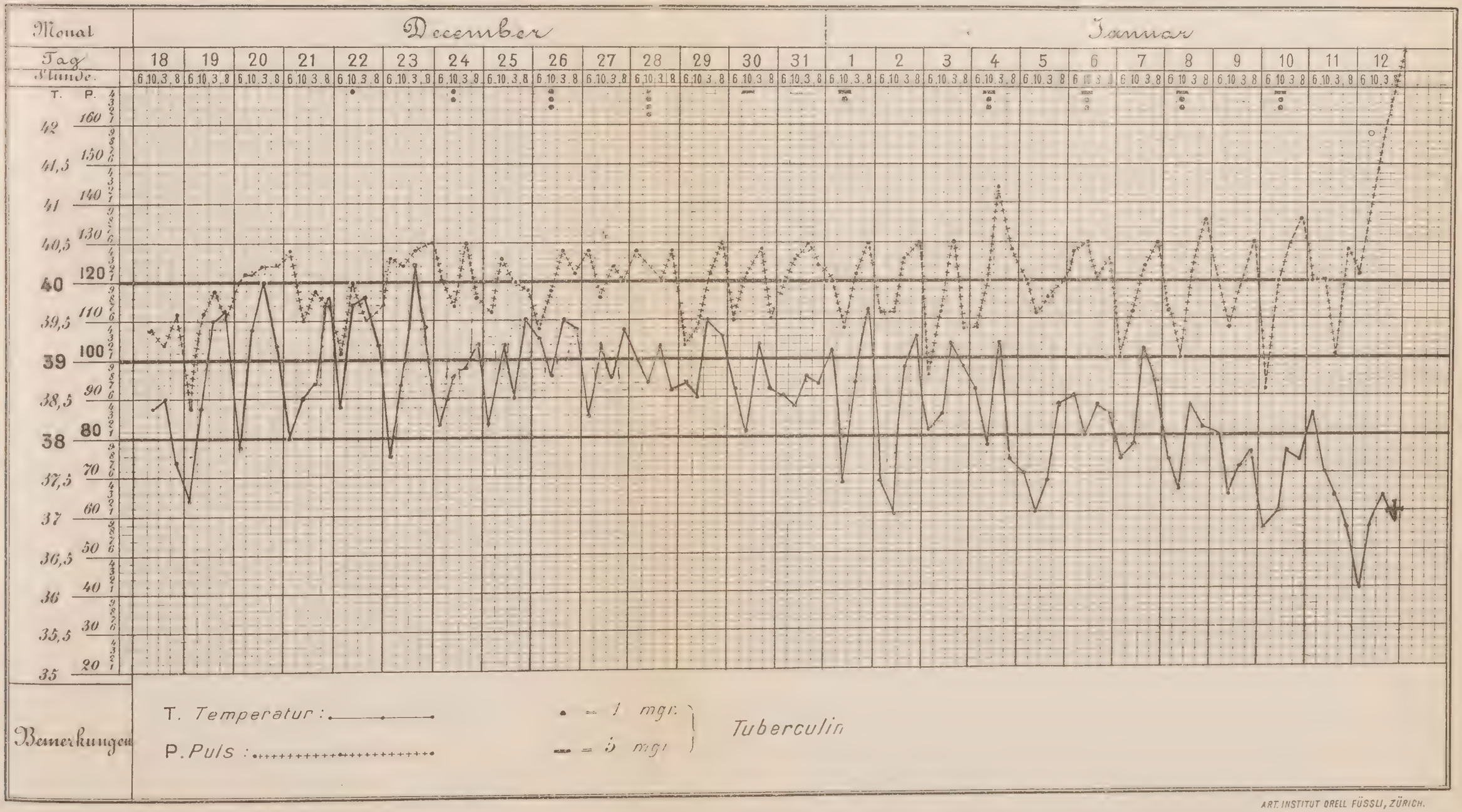

ART. INSTITUT ORELL FÜSSLI, ZÜRICH.

Adnex

zu Krankengeschichte No. 7.

1891.

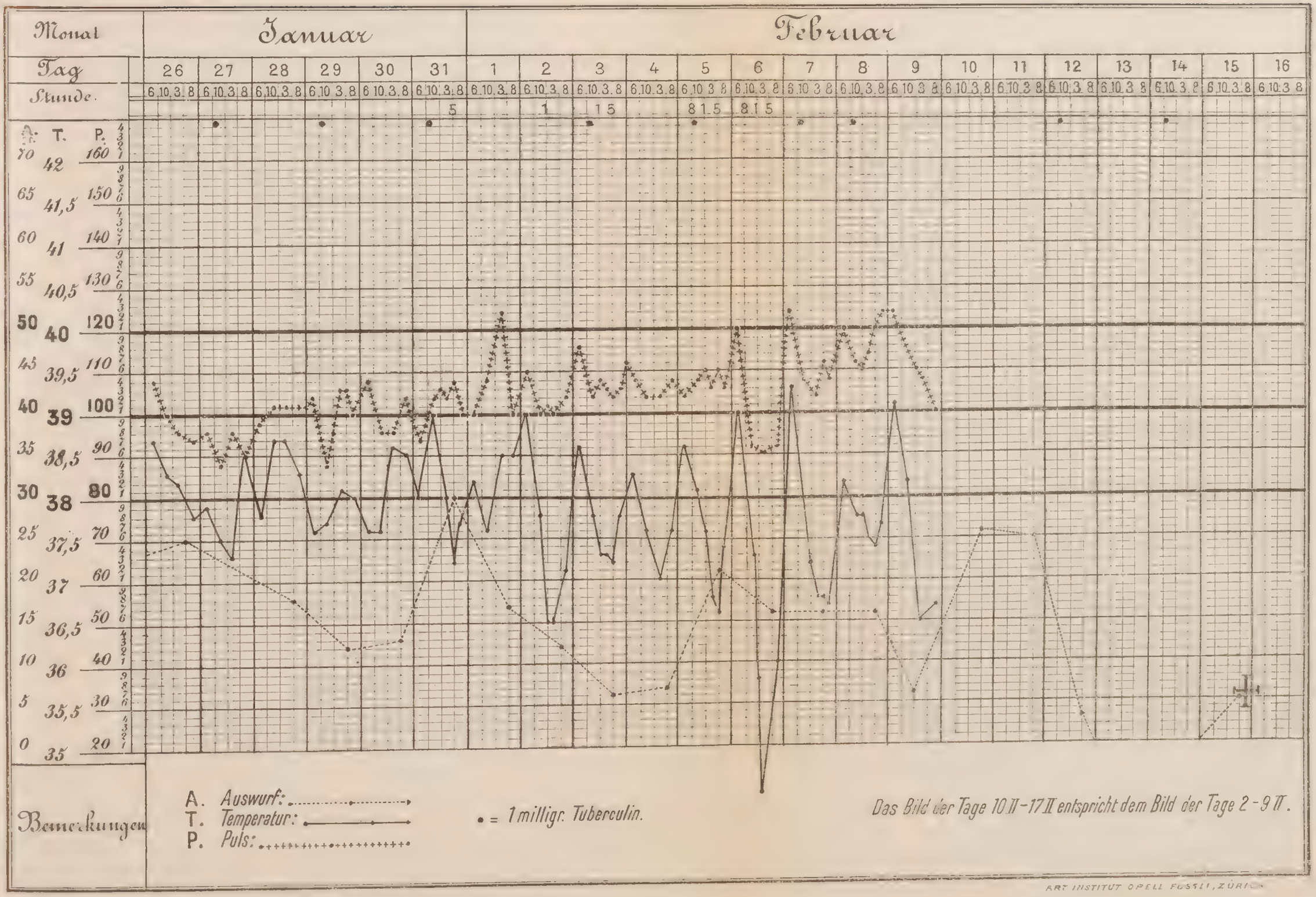

ART. INSTITUT OPELL FÜSSLI, ZÜRICH

Adnex zu Krankengeschichte No. 13.

1890/1.

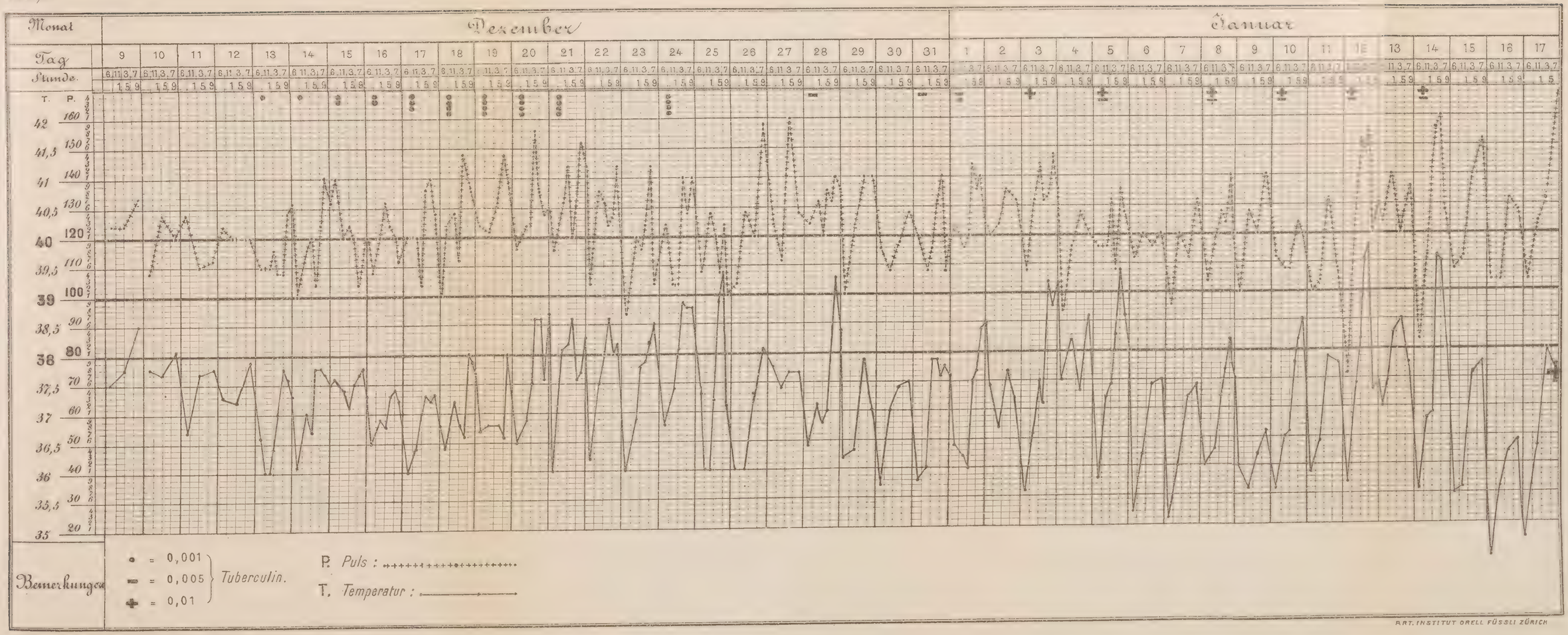

ART. INSTITUT ORELL FÜSSLI ZÜRICH

Körpergewichtscurve.

Adnex zu Krankengeschichte No. 13.

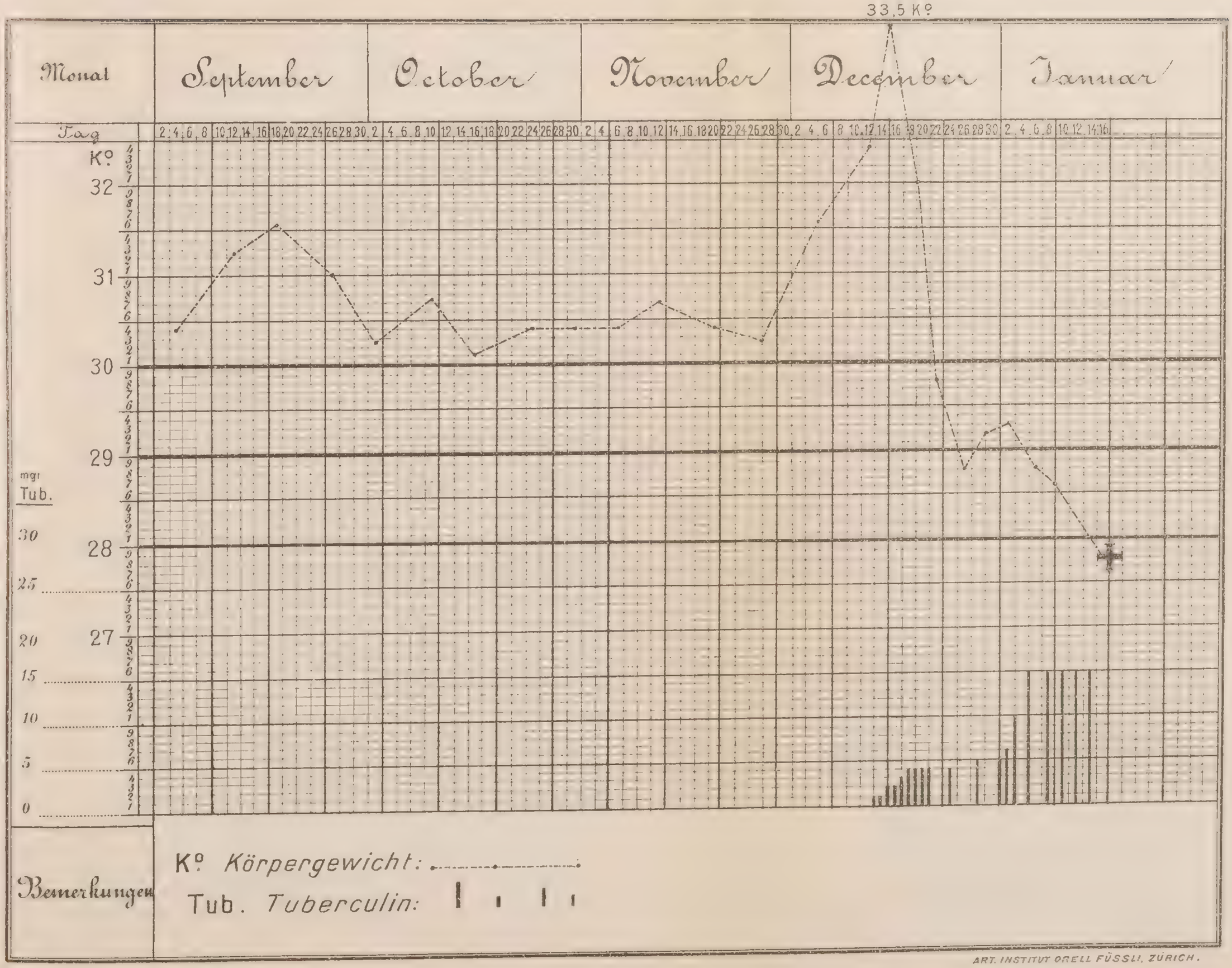

ART. INSTITUT ORELL FÜSSLI, ZÜRICH.

Annex

zu Krankengeschichte No. 14.

1890.

Monat	November								December						
Tag	23	24	25	26	27	28	29	30	1	2	3	4	5	6	7
Stunde.	6 11 3 7 / 1 5 9														

R T. P.

T.	P.	
42	160	4 3 2 1
		9 8 7 6
41,5	150	
		4 3 2 1
41	140	
		9 8 7 6
40,5	130	
		4 3 2 1
40	120	
		9 8 7 6
39,5	110	
		4 3 2 1
39	100	
		9 8 7 6
38,5	90	
		4 3 2 1
38	80	
		9 8 7 6
37,5	70	
		4 3 2 1
37	60	
		9 8 7 6
36,5	50	
		4 3 2 1
36	40	
		9 8 7 6
35,5	30	
		4 3 2 1
35	20	

Bemerkungen

P. Puls.: ····· • = 1 mgr } Tuberculin

T. Temperatur.: —•— ▬ = 5 mgr }

ART. INSTITUT ORLL FÜSSLI ZÜRICH.

März

	1	27	28	1	2	3	4	5	6	7	8	9	10
	6.11.3.7	6.11.3.7	6.11.3.7	6.11.3.7	6.11.3.7	6.11.3.7	6.11.3.7	6.11.3.7	6.11.3.7	6.11.3.7	6.11.3.7	6.11.3.7	6.11.3.7
	9 1.5	1.5.9	1.5.9	1.5.9	1.5.9	1.5.9	1.5.9	1.5.9	1.5.9	1.5.9	1.5.9	1.5.9	1.5.9

ART. INSTITUT ORELL FÜSSLI, ZÜRICH

Körpergewichtscurve.

Adnex zu Krankengeschichte No. 16.

Monat	December												Januar												Februar												März					
Tag	4.	6.	8.	10.	12.	14.	16.	18.	20.	22.	24.	26.	28.	30.	1.	3.	5.	7.	9.	11.	13.	15.	17.	19.	21.	23.	25.	27.	29.	31.	2.	4.	6.	8.	10.	12.	14.	16.	18.	20.	22.	24.	26.	28.	2.	4.	6.	8.	10.
Ko																																																
51																																																
50,5																																																
50																																																
49,5																																																
49																																																
48,5																																																
48																																																
Tub.																																															
20																																																
15																																																
10																																																
5																																																
0																																																

centigramm

centigramm

Bemerkungen

Ko Körpergewicht: .....

Tub. Tuberculin: | | |

ART. INST. TOPEL FÜSSLI & CIE.

Annex zu Krankengeschichte No. 17.

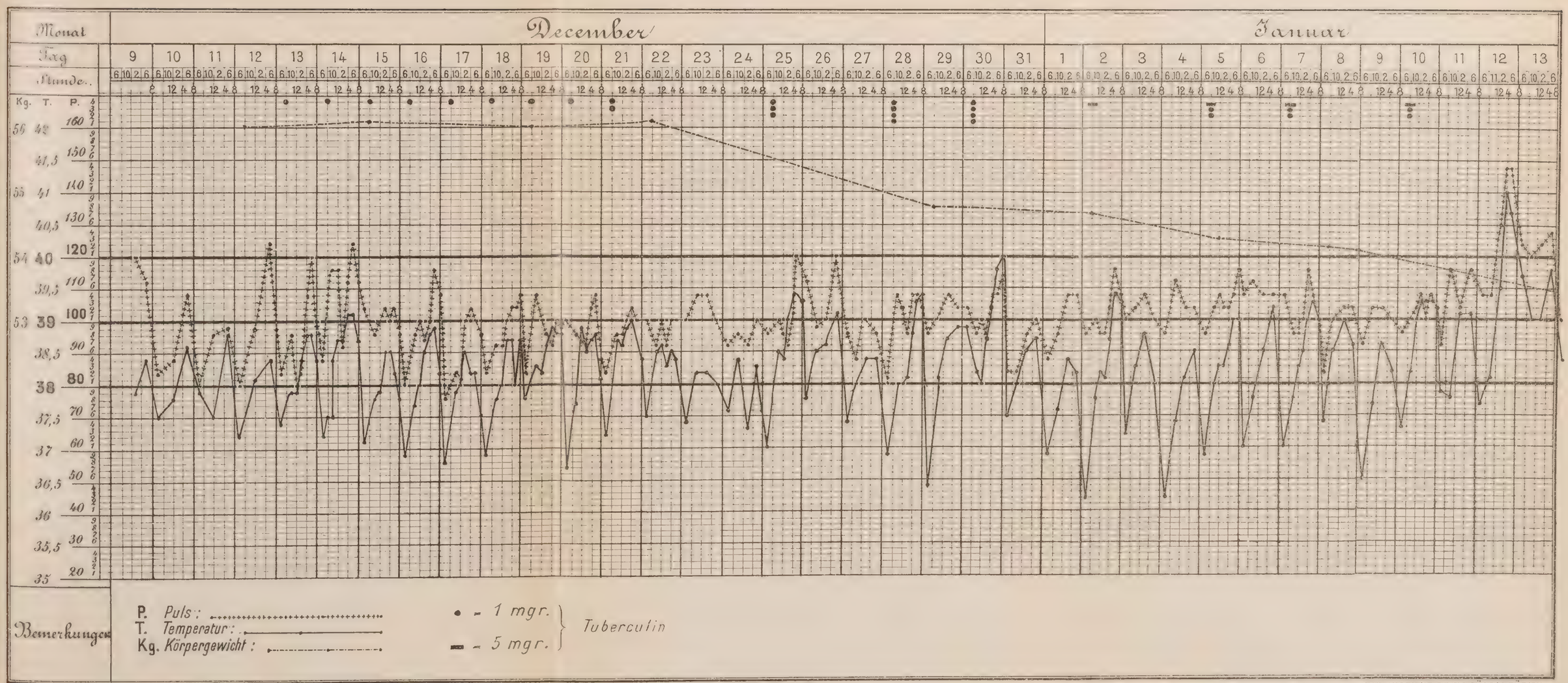

ART. INSTITUT ORELL FÜSSLI ZÜRICH.

Annex zu Krankengeschichte No. 18.

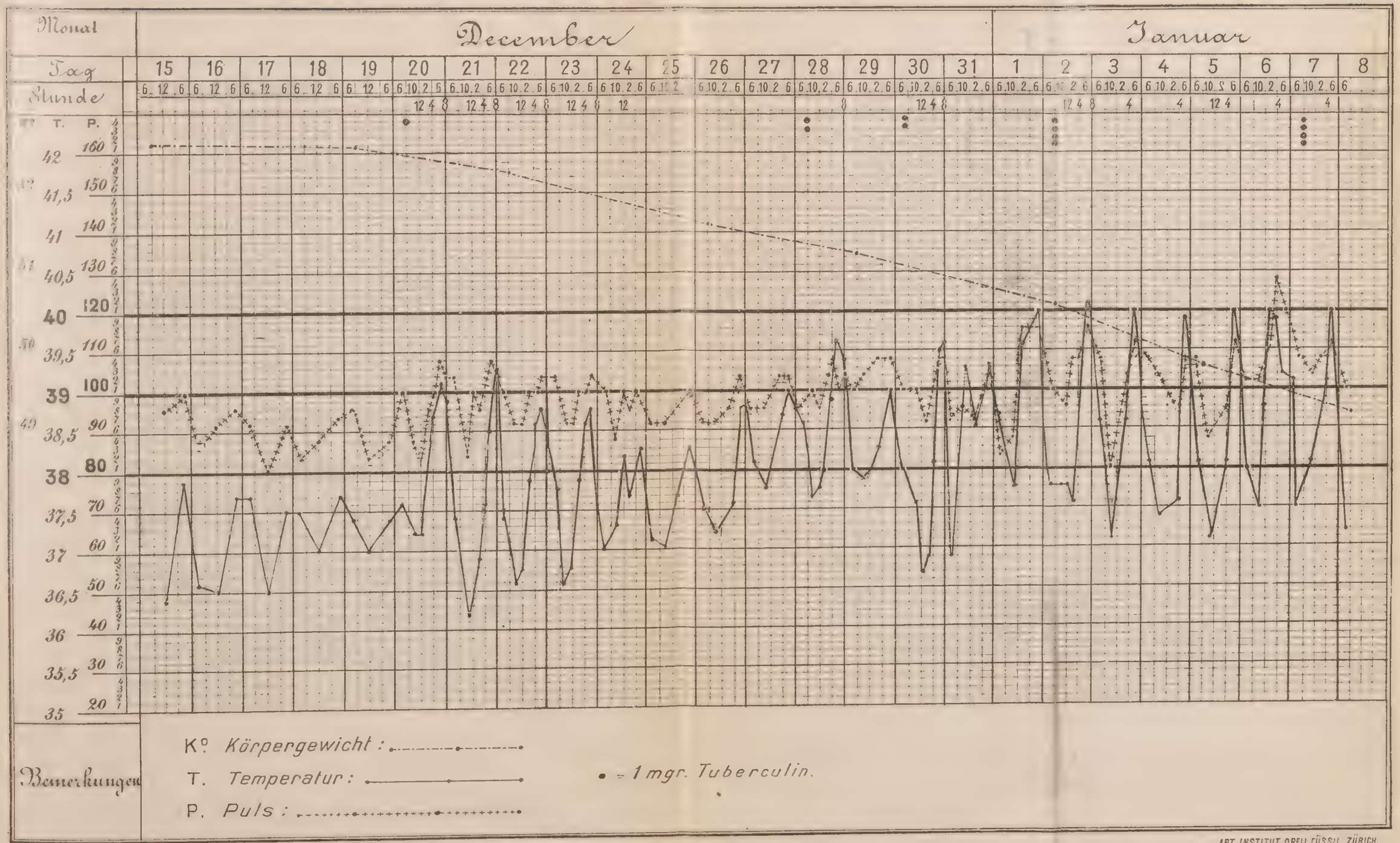

ART. INSTITUT ORELL FÜSSLI, ZÜRICH.

Adnex zu Krankengeschichte № 19.

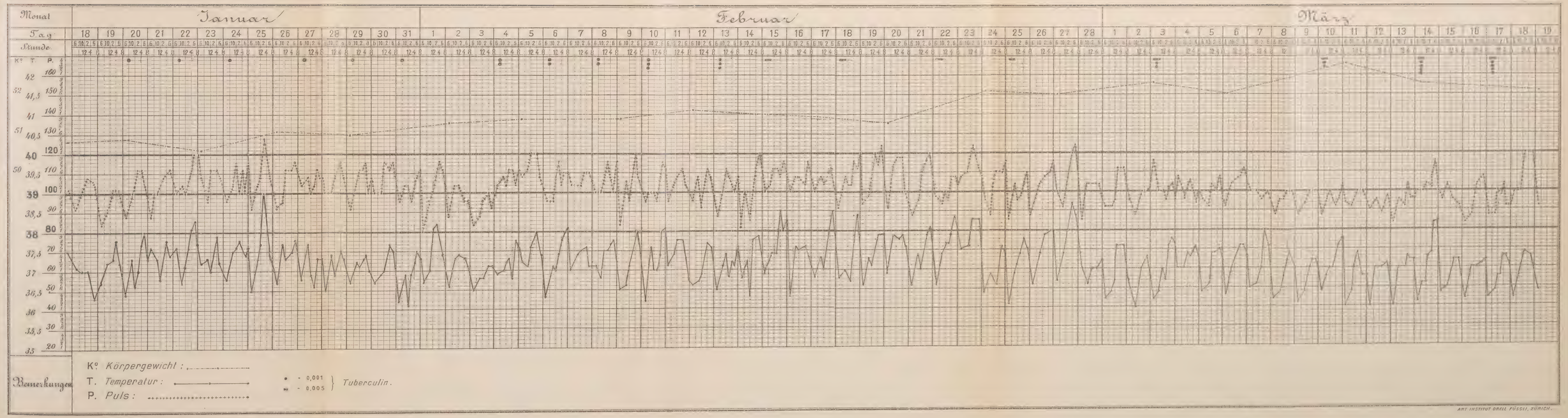

ART. INSTITUT ORELL FÜSSLI, ZÜRICH.

Adnex zu Krankengeschichte Nº 21.

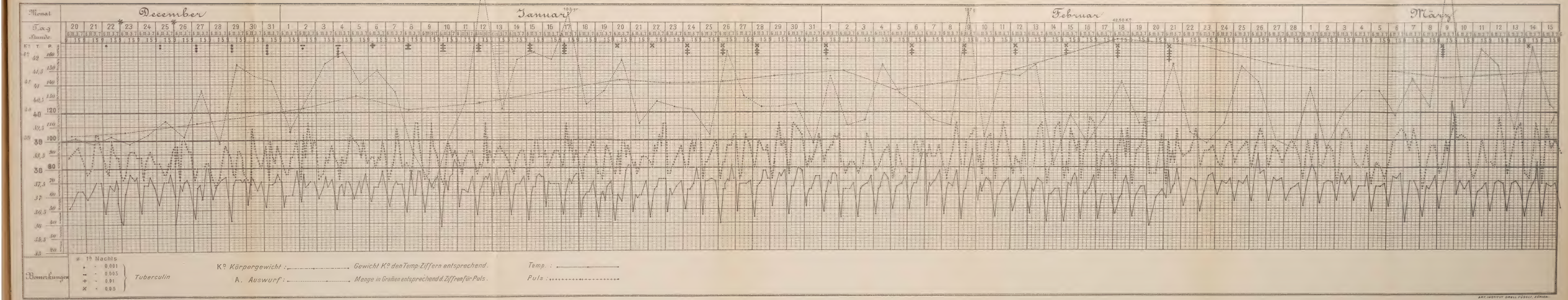

Adnex
zu Krankengeschichte N° 22.

Monat: Jan.

Tag	4	5	6	7	8	9	10	11	
Stunde	6 10 4 6	6 10 2 6	6 10 4 6	6 10 2 6	6 10 2 6	6 10 4 6	6 10 2 6	6 10 4 6	
	12 4 8			12 4	12 4 8		12 4 8		

Temperatur (A. T. P.) 300 / 290 / 280 / 270 / 260 / 250 / 240 / 230 / 220 / 210 / 200 / 190 / 42 / 41,5 / 41 / 40,5 / 40 / 39,5 / 39 / 38,5 / 38 / 37,5 / 37 / 36,5 / 36 / 35,5 / 35

Puls 4 3 2 1: 160 / 150 / 140 / 130 / 120 / 110 / 100 / 90 / 80 / 70 / 60 / 50 / 40 / 30 / 20

Bemerkungen:
A. Auswurf : ..... • = 1 mgr. Tub.
T. Temperatur : ——— = 5 „ „
P. Puls : ++++++++++++++++++++

ART. INSTITUT ORELL FÜSSLI, ZÜRICH.

Annex zu Krankengeschichte No. 26.

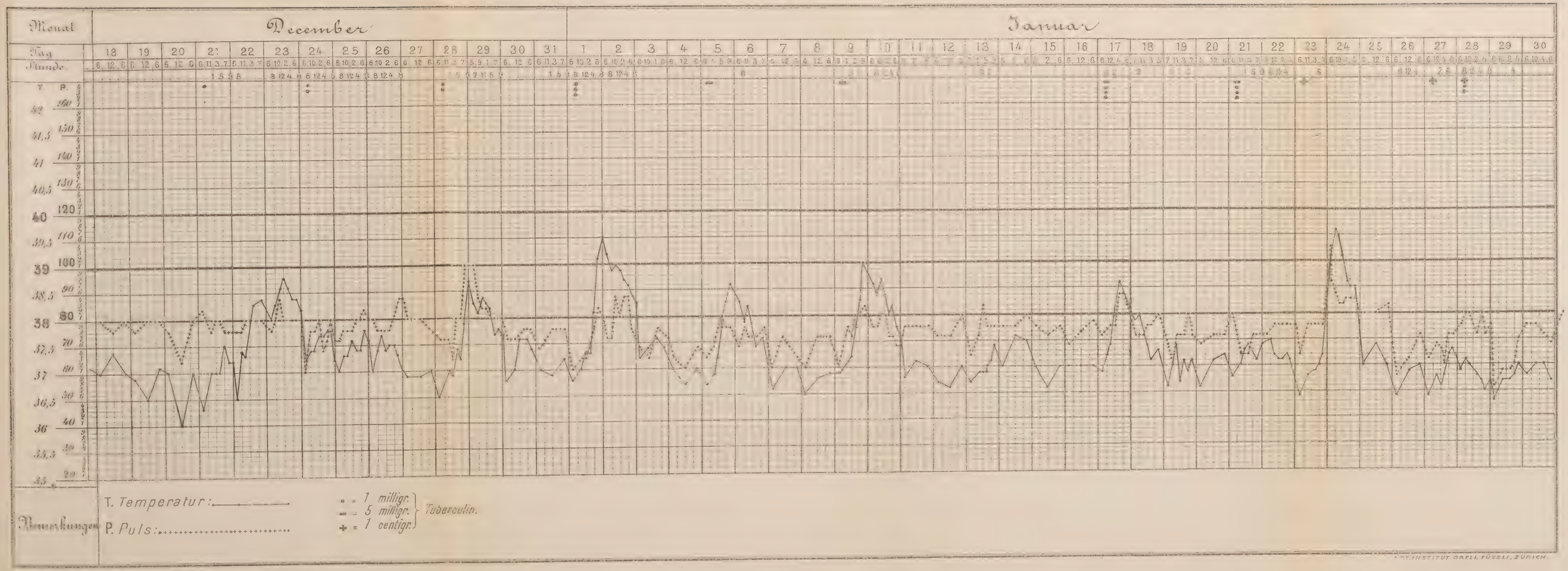

KUNSTINSTITUT ORELL FÜSSLI, ZÜRICH.

Anhang zu Krankengeschichte N.° 28.

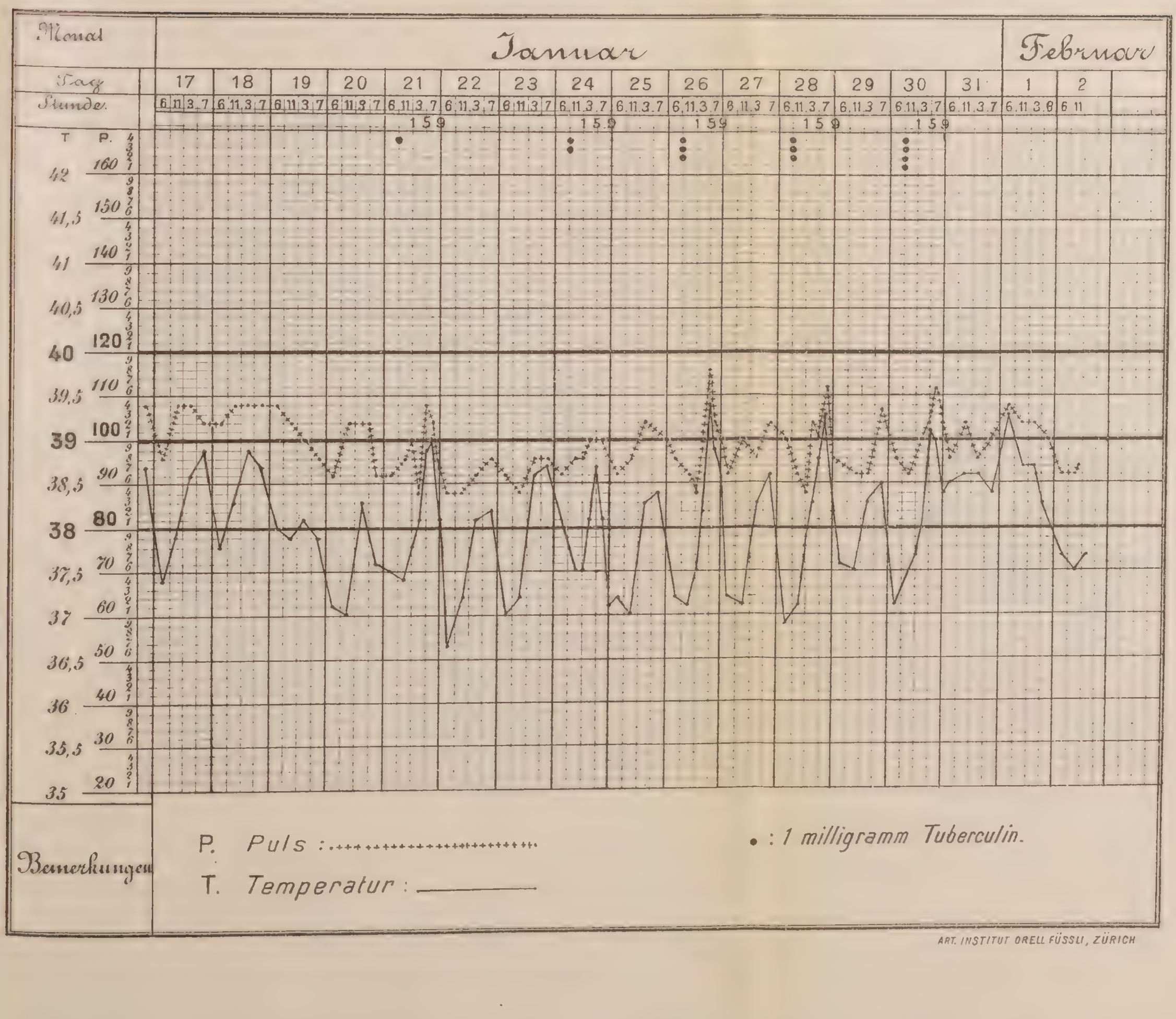

ART. INSTITUT ORELL FÜSSLI, ZÜRICH

Körpergewichtscurve.

Annex zu Krankengeschichte No. 28.

Monat	Januar	Februar	März

Tag: 18 20 22 24 26 28 30 2 4 6 8 10 12 14 16 18 20 22 24 26 28 2 4 6 8 10 12 14

Kº
49
48,5
48
47,5
47
46,5
46
45,5
mgr. Tub. 45
25
20
15
10
5
0

Bemerkungen

Kº Körpergewicht: ....

Tub. Tuberculin in milligrammen : | | |

ART. INSTITUT ORELL FÜSSLI, ZÜRICH.

Annex

zu Krankengeschichte N°. 29.

Monat	Dec.	Januar							
Tag	31	1	2	3	4	5	6	7	
Stunde.	6 12 6	6 12 6	6 12 6	6 11 3 7	6 11 3 7	6 11 3 7	6 11 3 7	6 11 1..	
				1 5 9		1 5 9			

R. T. P.

R.	T.	P.
70	42	160
65	41,5	150
60	41	140
55	40,5	130
50	40	120
45	39,5	110
40	39	100
35	38,5	90
30	38	80
25	37,5	70
20	37	60
15	36,5	50
10	36	40
5	35,5	30
0	35	20

Bemerkungen	P. Puls : ++++++++++++++++++++	• = 1 mgr. Tub.
	T. Temperatur : ————	

ART. INSTITUT ORELL FÜSSLI ZÜRICH.

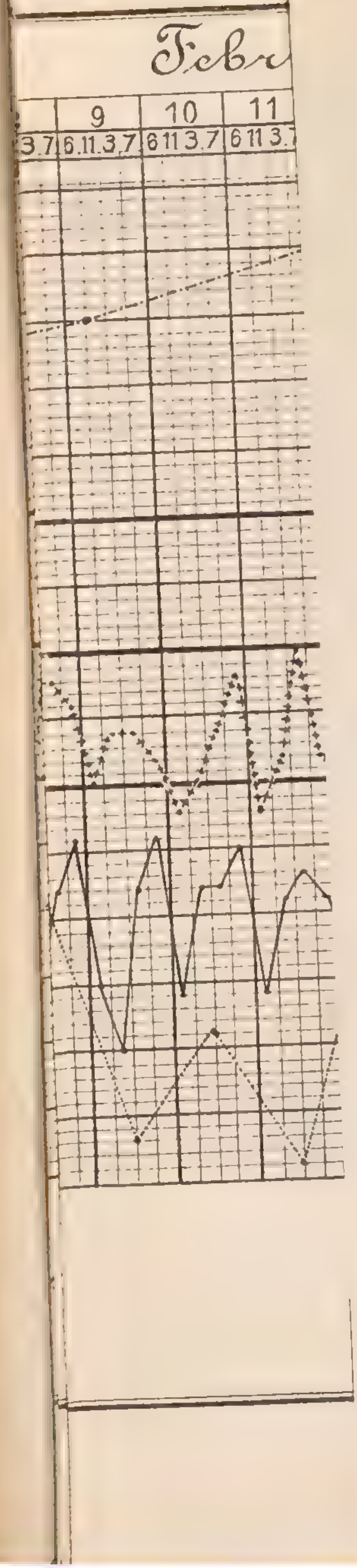
Febr
9
10
11
3.7
6.11.3.7
6 11 3.7
6 11 3.

Annex zu Krankengeschichte N°. 34.

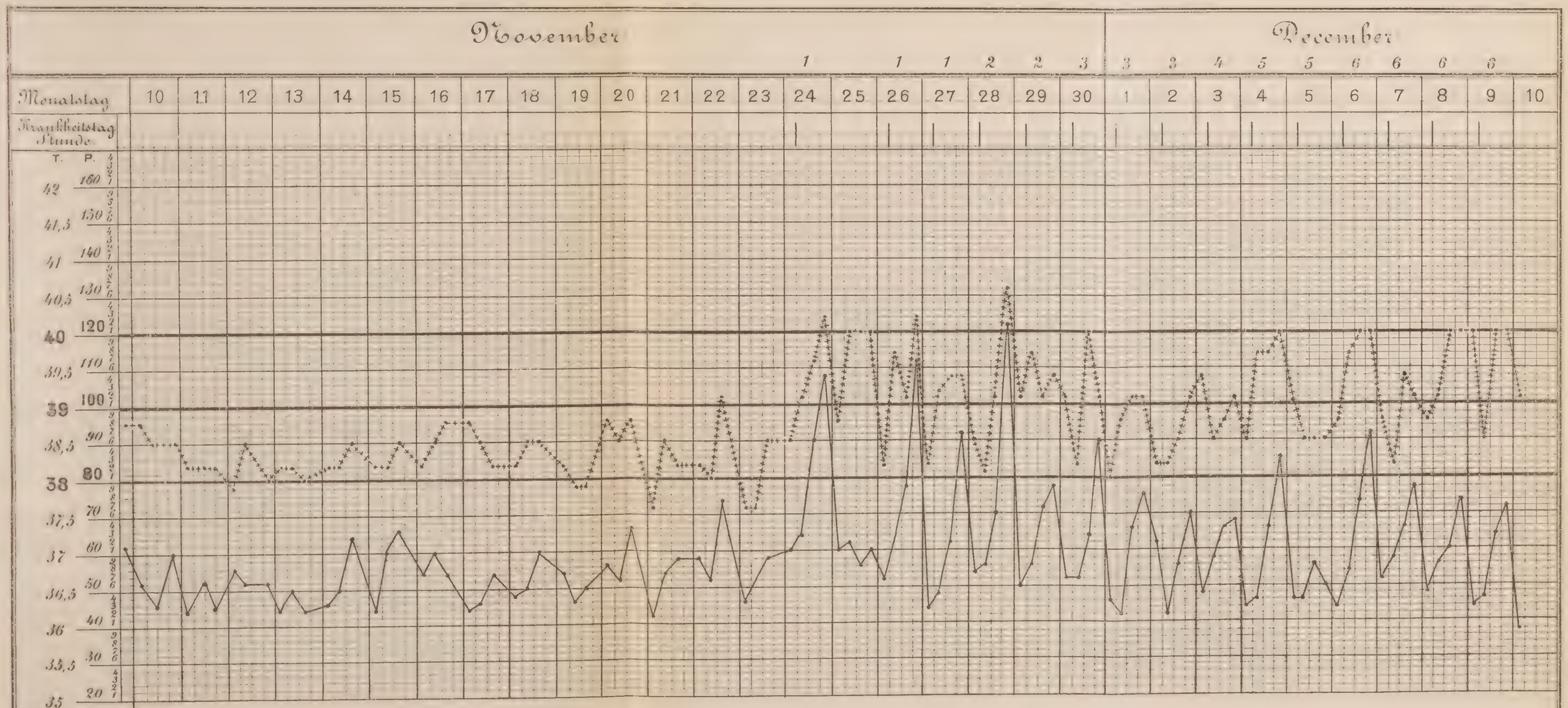

Bemerkungen

T. *Temperatur:* ———.

P. *Puls:* .....

Die schrägen Zahlen über der Kopflinie bedeuten die Anzahl der an dem betreff. Tage injic. milligr. Koch'scher Grundsubstanz.

Der senkrechte Strich | gibt an, zwischen welchen zwei Temp.- resp. Pulsbeobachtungen die Injection gemacht wurde.

Lith. v. Orell Füssli & Co. Zürich

Auswurftabelle zu N°. 37.

205 gr.

| Monat | Nov. | December | | |

Adnex zu Krankengeschichte № 41.

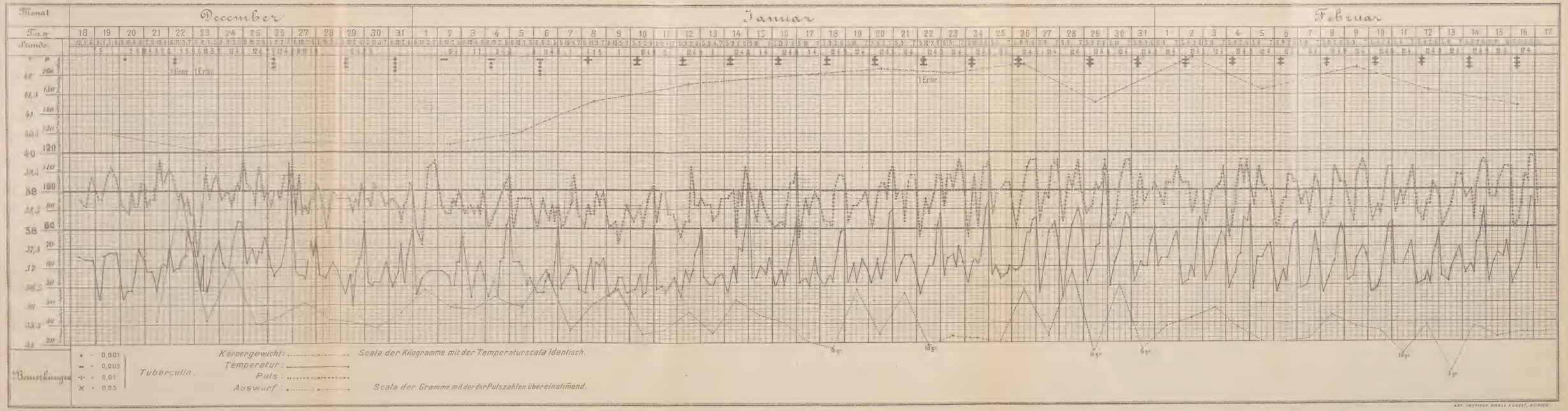

Körpergewichtscurve.

Annex zu Krankengeschichte No. 45.

| Monat | December | | |

Anhang zu Krankengeschichte No 47.

Monat		Januar			Februar		
Tag		29	30	31	1	2	
Stunde.		5.9. .7	5.9. .7	5.9.2.6	5.9. .7	5.9. .	. . . .
		1 4	1 4	12 4 9	12 4		
T.	P.						
42	160						
41,5	150						
41	140						
40,5	130						
40	120						
39,5	110						
39	100						
38,5	90						
38	80						
37,5	70						
A. 20	60						
37							
15	50						
36,5							
10	40						
36							
5	30						
35,5							
0	20						
35							
Bemerkungen:		A. Auswurf :					
		T. Temperatur : ——— • 1 mgr. Tub.					
		P. Puls :					

ART. INSTITUT ORELL FÜSSLI, ZÜRICH.

Annex zu Krankengeschichte No. 49.

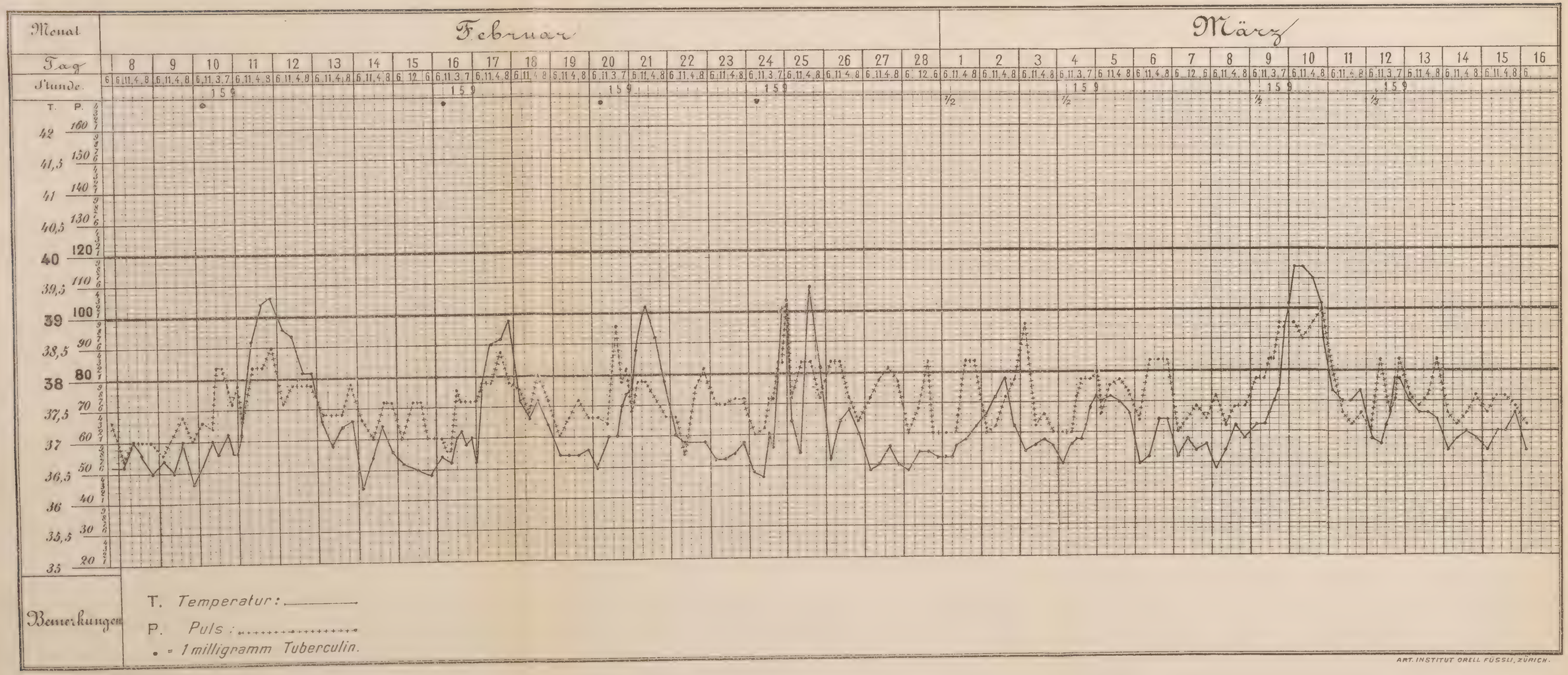

ART. INSTITUT ORELL FÜSSLI, ZÜRICH.

Körpergewichtscurve.

Adnex zu Krankengeschichte No. 56.

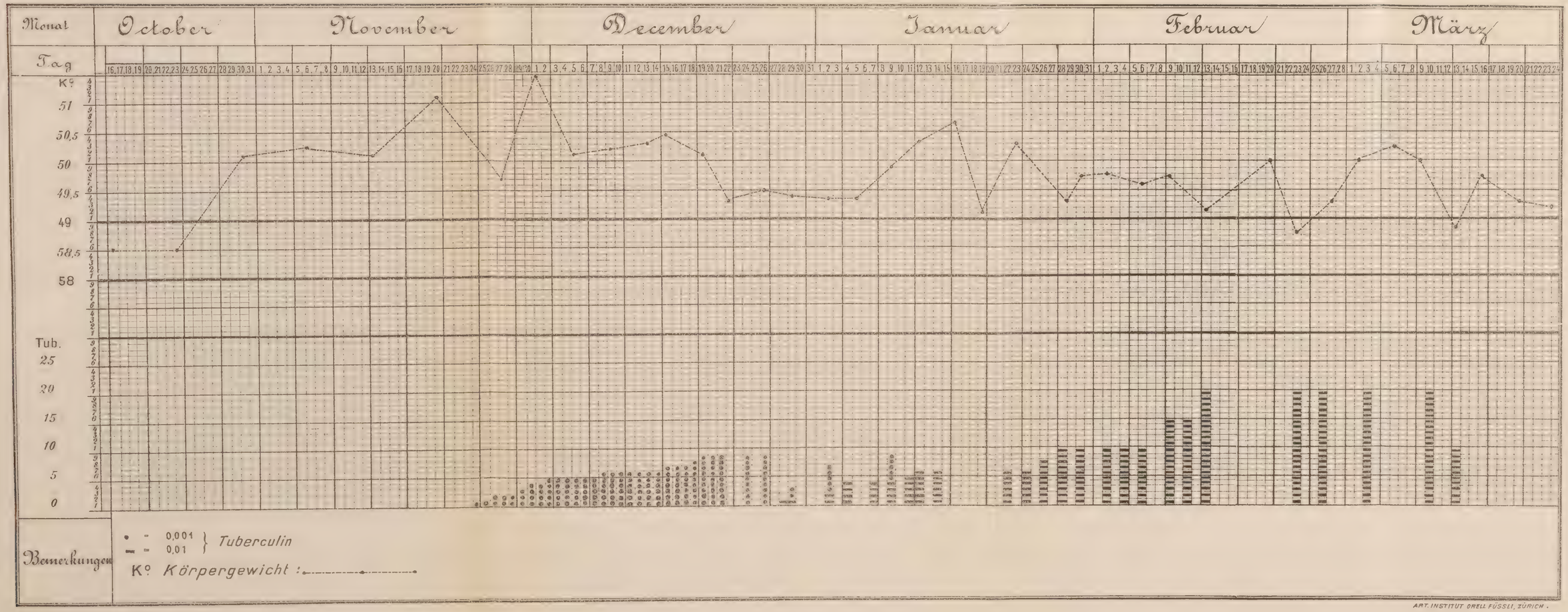

ART. INSTITUT ORELL FÜSSLI, ZÜRICH.

Adnex

zu Krankengeschichte N° 86.

Monat	Februar							März
Tag	22	23	24	25	26	27	28	1
Stunde.	6 6	6 6	6 6	6 12 4 9	5 9 2 4	5 10 2 6	5 10 2 6	5 10 2 6
				2 6 1		4	12 4 9	

T. P.

42 160

41,5 150

41 140

40,5 130

40 120

39,5 110

39 100

38,5 90

38 80

37,5 70

37 60

36,5 50

36 40

35,5 30

35 20

Bemerkungen

T. Temperatur: ——•—— • = 1 mgr. } Tuberculin.

P. Puls: ·····•····· ▬ = 5 mgr. }

Schin

BSB Bayerische StaatsBibliothek
MDZ Münchener DigitalisierungsZentrum Digitale Bibliothek

Bertschinger, C.

Die Erfahrungen über die Behandlung der Tuberculose mittelst Koch'schen Tuberculins auf der medicinischen Klinik des Herrn Professor Dr. H. Eichhorst im Kantonsspital in Zürich <Aus d. med. Klinik d. Herrn Prof. Dr. Eichhorst in Zürich>

Zürich 1892

Path. 121 g
urn:nbn:de:bvb:12-bsb11871899-8